

24.A.39.

Digitized by the Internet Archive
in 2011 with funding from
Open Knowledge Commons and Harvard Medical School

http://www.archive.org/details/diekrankheitende1881frit

692

$\frac{1}{2}$ Roan

WREDENS SAMMLUNG

KURZER

MEDIZINISCHER LEHRBÜCHER.

BAND I.

DIE KRANKHEITEN DER FRAUEN

VON

HEINRICH FRITSCH.

BRAUNSCHWEIG,
VERLAG VON FRIEDRICH WREDEN.
1881.

DIE

KRANKHEITEN DER FRAUEN,

AERZTEN UND STUDIRENDEN

GESCHILDERT

VON

Dr. HEINRICH FRITSCH,
Professor der Gynäkologie und Geburtshülfe
an der Universität zu Halle.

MIT 159 ABBILDUNGEN IN HOLZSCHNITT.

BRAUNSCHWEIG,
VERLAG VON FRIEDRICH WREDEN.
1881.

CATALOGUED.
E. J. C.
1097

Alle Rechte vorbehalten.

Inhaltsangabe.

Seite

Erstes Capitel: Anatomie 1

A. Aeussere Genitalien 1
B. Innere Genitalien und Beckenorgane 3
C. Urethra, Blase, Ureteren 10
D. Mastdarm 10
E. Gefässe und Nerven 11
F. Topographische Bemerkungen. 13

Zweites Capitel: Physiologie 17

A. Menstruation und Ovulation 17
B. Befruchtung und ihre Folgen 23
C. Senile Involution 25

Drittes Capitel: Allgemeine Diagnostik. 26

A. Anamnese 26
B. Allgemeines zur Untersuchung 29
C. Das Touchiren 30
D. Die combinirte Untersuchung 31
E. Untersuchung vom Mastdarm aus 33
F. Untersuchung mit der Sonde 33
G. Untersuchung mit Spiegeln. 37
H. Die diagnostische Erweiterung des Uterus mit Quellmitteln . . 44
I. Die mechanische Erweiterung des Uterus 48

Viertes Capitel: Gynäkologische Antisepsis 51

A. Prophylaxe 51
B. Nachbehandlung. 53
C. Behandlung septischer gynäkologischer Wunden 54
D. Permanente Irrigation 59
E. Antisepsis bei Laparotomien 62
F. Schlussbemerkung 64

Fünftes Capitel: Allgemeine Therapie 64

A. Allgemeine Rücksichten bei gynäkologischen Operationen . . 64
B. Scheidenausspülungen 66

Seite

C. Tamponade 68
D. Vaginalkugeln 70
E. Blutentziehung 70
F. Anwendung von Aetzmitteln 72
G. Anwendung von Glühhitze 77
H. Einwirkung von Arzneimitteln auf die Uterusinnenfläche . . . 79

Sechstes Capitel: Krankheiten der Vulva 84

A. Missbildungen 84
B. Entzündungen der Vulva (Vulvitis) 88
Aetiologie und pathologische Anatomie 88
Symptome und Verlauf 92
Diagnose 93
Behandlung 93
C. Neubildungen der Vulva 95
Papillom 95
Carcinom 97
Elephantiasis 97
Seltenere Neubildungen der Vulva 99
D. Verletzungen der Vulva (Dammrisse) 100

Siebentes Capitel: Die Krankheiten der Scheide 109

A. Entzündungen der Scheide (Kolpitis, Vaginitis) 109
Aetiologie 109
Anatomie 111
Symptome und Verlauf 113
Diagnose 114
Prognose, Therapie 115
B. Cysten der Scheide 117
C. Neubildungen der Scheide 118
D. Vaginismus 119
E. Darmscheidenfisteln 121

Achtes Capitel: Die Krankheiten der Blase und Urethra 123

A. Spaltbildungen und Lageveränderungen 123
B. Entzündungen der Blase 125
Aetiologie 125
Anatomie 127
Symptome 128
Diagnose und Prognose 130
Behandlung 131
C. Neubildungen der Blase 133
D. Die Verletzungen der Blase (Fisteln) 136
Diagnose, Prognose 139
Behandlung 140
E. Krankheiten der Urethra 150

Seite

Neuntes Capitel: Die Uterusmissbildungen, Bildungshemmungen und die Gynatresien 153

A. Missbildungen 153
B. Uterusdefect 159
C. Uterus infantilis 160
D. Stenosen des Uterus 161
Stenosen des Orificium externum 161
Stenosen des Orificium internum 165
E. Die Gynatresien 168
Symptome und Ausgänge 171
Diagnose 172
Prognose, Behandlung 174

Zehntes Capitel: Die Entzündungen des Uterus (acute Metritis, chronische Metritis) 177

A. Allgemeines 177
B. Die acute Metritis, Aetiologie, Anatomie 179
Symptome und Verlauf. Diagnose und Prognose. Behandlung 180
C. Die chronische Metritis 181
Aetiologie 181
Anatomie, Symptome und Verlauf 183
Diagnose und Prognose 185
Behandlung 186

Elftes Capitel: Die Krankheiten des Endometrium . . . 189

A. Acute Endometritis 189
B. Die chronische Endometritis 189
Aetiologie und Anatomie 189
Symptome und Verlauf, Diagnose und Prognose 191
Behandlung 192
C. Die pathologischen Zustände des Cervix uteri 197
Aetiologie 197
Anatomie 198
Symptome und Verlauf, Diagnose 204
Behandlung 205

Zwölftes Capitel: Die Lageveränderungen der Gebärmutter 211

A. Anteflexion 211
Aetiologie und Anatomie 211
Symptome und Verlauf 213
Diagnose, Therapie 216
B. Anteversion 221
Aetiologie und Anatomie 221
Symptome und Verlauf 222
Diagnose und Prognose, Behandlung 223

Seite

C. Retroversion 224
Aetiologie und Anatomie 224
Symptome und Verlauf 225
Diagnose, Prognose, Behandlung 226
D. Retroflexion 227
Aetiologie und Anatomie 227
Symptome 229
Diagnose 231
Behandlung 235
E. Der Uterusprolaps 239
1) Isolirte Senkung der Scheidenwandung 239
2) Senkung der Scheidenwandung mit Senkung des Uterus . . 242
3) Primäre Senkung des Uterus mit Inversion der Scheide . . 243
4) Uterusprolaps durch vermehrten Druck von oben etc. . . . 244
Anatomie 245
Symptome und Verlauf 248
Diagnose 249
Therapie 250
F. Die Inversion 260
Aetiologie 261
Anatomie, Symptome, Verlauf 261
Diagnose und Prognose 262
Therapie 263
G. Die selteneren Lageveränderungen der Gebärmutter 264

Dreizehntes Capitel: Die Neubildungen der Gebärmutter 265

A. Die Myome 265
Symptome und Verlauf 270
Diagnose 274
Therapie 278
B. Das Uteruscarcinom 293
Anatomie 293
Symptome und Verlauf 296
Diagnose 300
Behandlung 302
C. Das Uterussarcom 307
D. Das Adenom 308
E. Das Haematom 310
F. Tuberculose 311
G. Echinococcus 311

Vierzehntes Capitel: Krankheiten des Subserosium, des Pelveoperitonäum, der Uterusligamente und der Tuben 312

A. Parametritis 312
Anatomie und Aetiologie 312
Symptome und Verlauf 317

Seite

Diagnose und Prognose 319
Behandlung 322
B. Perimetritis 326
Anatomie und Aetiologie 326
Symptome und Verlauf 334
Diagnose und Prognose 337
Behandlung 339
C. Haematocele 340
Anatomie und Aetiologie 340
Symptome und Verlauf 343
Diagnose und Prognose 344
Behandlung 346
D. Neubildungen im Subserosium 347
E. Krankheiten der runden Mutterbänder 349
F. Krankheiten der Tuben 349
Entwicklungsfehler 349
Entzündung der Tuben und ihre Folgen 350
Neubildungen der Tuben 352

Fünfzehntes Capitel: Die Krankheiten der Eierstöcke . . 353

A. Bildungsvarietäten 353
B. Entzündung der Ovarien 354
C. Das Haematom des Ovarium 356
D. Die Neubildungen der Ovarien 357
1) Hydrops des Graaf'schen Follikels; Hydrops follicularis . . 358
2) Die Kystome: Adenome, Papillome und die Carcinome . . 359
3) Geschwülste der Bindegewebsreihe, Fibrome etc. 363
4) Die Dermoide des Ovarium 365
Das Verhältniss der Ovarialgeschwülste zur Nachbarschaft, Stiel, Wachsthum, Adhäsionen, Metamorphosen im Tumor, Cystenruptur 366
Symptome und Verlauf 372
Diagnose 376
Behandlung 388

Sechszehntes Capitel: Die Hysterie 397

Aetiologie 397
Symptome 399
Diagnose und Prognose, Therapie 405

Erstes Capitel.

Anatomie.

A. Aeussere Genitalien.

Das untere Ende des Bauches begrenzt der über der knöchernen Symphyse des Beckens liegende Mons Veneris (Figur 1 *n*). Er stellt eine dem weiblichen Geschlecht eigenthümliche Fettanhäufung unter der Haut dar. Hier spriessen bei der Pubertät Haare hervor.

Nach unten ist sagittal das Pudendum muliebre, die Vulva, gelagert, Figur 1. Sie wird gebildet zunächst von den grossen Schamlippen (Figur 1 *a*), dem Analogon des Hodensackes. Die grossen Schamlippen berühren sich bei Jungfrauen, während sie bei Multiparis und auch bei nulliparen Puellis publicis klaffen. Nach hinten gehen die grossen Schamlippen convergirend, unmerklich in die Umgebung über, manchmal durch eine Hautfalte, die beim Auseinanderziehen besonders deutlich wird, verbunden. Darüber nach oben befindet sich

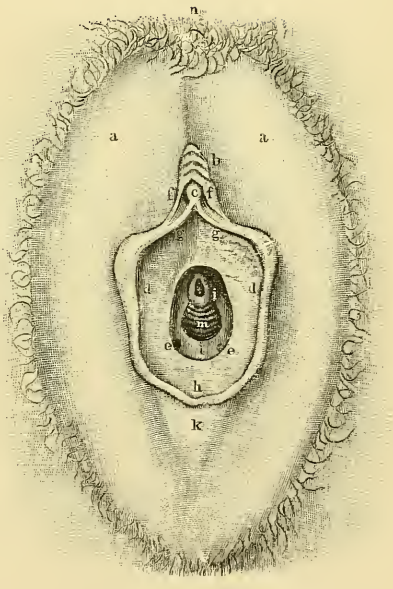

1.

Aeussere Genitalien, (schematisch).

a a Grosse Schamlippen, *b* Praeputium clitoridis, *c* Clitoris, *d d* kleine Schamlippen, *e e* Oeffnungen der Ausführungsgänge der Bartholin'schen Drüsen, *f f* die obern Enden der kleinen Schamlippen zum Praeputium clitoridis zusammenfliessend, *g g* die ebenfalls vom oberen Ende der kleinen Schamlippen ausgehenden Crura clitoridis, *h* das Frenulum, hintere Commissur der kleinen Schamlippen, *i* die Harnröhrenmündung, *k* die Fossa navicularis, *l* das Hymen, *m* Introitus vaginae, *n* Mons Veneris.

eine Vertiefung: die Fossa navicularis, Figur 1 *k*. Zwischen den grossen Schamlippen liegen die halb so langen Labia minora (Figur 1 *d*). Dies sind hahnenkammähnliche, verschieden lange respective breite, nicht dicke Hautlappen. Bei Jungfrauen kann man sie nur durch Auseinanderziehen der grossen Schamlippen sichtbar machen. Bei Multiparis und bei dem Geschlechtsgenuss übermässig fröhnenden Individuen hängen die Labia minora als dreieckige, fettlose, runzlige, bräunlich pigmentirte, schlaffe Hautfalten zwischen den grossen Schamlippen weit hervor. Hinten sind die Labia minora häufig durch eine Hautfalte, das Frenulum (Figur 1 *h*) verbunden. Diese Hautfalte ist wechselnd, so dass sie von manchen Autoren den grossen Schamlippen zugeschrieben wird. Hat ein Dammriss das Frenulum respective das hintere Ende der Vulva zerstört, so sieht man die kleinen Schamlippen zu Tage liegen, und zwischen ihnen die quer-runzlige, gesenkte Scheidenwand. Nach oben zu theilen sich die kleinen Schamlippen in zwei Schenkelpaare, von denen das obere als Praeputium clitoridis (Figur 1 *ff*), gleichsam ein Dach über der Clitoris bildet (Figur 1 *b*). Die unteren, oder inneren Schenkel ziehen als Crura clitoridis an die Clitoris heran (Figur 1 *gg*). Hinten bei *e* liegt die Mündungsstelle des Ausführungsganges der Bartholin'schen Drüsen.

Die Clitoris (Figur 1 *c*) stellt einen kleinen Penis dar. Sie wird aus zwei vom Schambogen entspringenden, convergirenden Schwellkörpern gebildet. Sie ist erectil, reich mit Gefässen und Nerven versorgt, und erreicht im erigirten Zustande das Doppelte ihrer Grösse.

In das von der Clitoris, ihren Schenkeln, dem Introitus vaginae und den kleinen Schamlippen begrenzte Dreieck mündet die Urethra (Figur 1 *i*). Die Urethralmündung ist oft ganz glatt, oft auch ist sie ausgefranzt, unregelmässig von Schleimhautfortsätzen umgeben, die wie Hymenalreste aussehen.

Vor dem Eingang in die Vagina, also Fossa navicularis und Vestibulum vor sich lassend, ist eine, meist nach vorn concave Schleimhautduplicatur ausgespannt, das Hymen (Figur 1 *l*), das Jungfernhäutchen. Die Dicke dieser Haut und die Form sind verschieden, sie kann unter Umständen den Introitus (Figur 1 *m*) ganz verschliessen (H. imperforatus), rings herum angesetzt sein, oder auch mehrere, meist zwei neben einander liegende Oeffnungen (H. cribriformis) haben. Der Coitus macht zwar mehrere Einrisse in das Hymen, doch bleibt die Form im Ganzen erhalten. Die Geburt dagegen zerstört das Hymen, sodass unter dem Namen Caruncula myrtiformes oft nur ganz kleine Hautwarzen die Stelle des Hymen bezeichnen. Obwohl dies das

Häufigste ist, so ist bei Vorhandensein grösserer Partien oder des ganzen Hymen die Möglichkeit einer stattgehabten Geburt nicht mit absoluter Sicherheit auszuschliessen.

Hinten an der Vulva nahe der hinteren Commissur liegt eine gelappte Drüse, die Bartholin'sche auch Vulvovaginal- oder Vulvovestibulardrüse genannt. Sie hat eine oft unregelmässige Form, ist 15 bis 20 mm lang und besitzt einen Ausführungsgang, der ungefähr in der Mitte der Vestibularwand, da wo das Hymen entspringt, sich öffnet (Figur 1 *e e*). Schon beim Kinde secernirt die Drüse Flüssigkeit. Bei virulenten Katarrhen entzündet sich oft die Drüse und abscedirt.

B. Innere Genitalien und Beckenorgane.

Oberhalb des Hymen bis zum Uterus erstreckt sich die Vagina, ein musculöser Schlauch, welcher nach oben concav, ungefähr die Krümmung der hinteren Beckenwand wiedergiebt. Die Scheide ist 7 bis 8 cm lang. Misst man mit einem Stab von der hintern Commissur, die Scheide möglichst lang streckend, so erhält man eine Länge von 12 cm. Die vordere Wand, einen der hinteren concentrischen Kreisabschnitt mit kleinerem Radius darstellend, ist kürzer als die hintere. Oben setzt sich die Scheide an die Portio vaginalis des Uterus an, auf welche die Schleimhaut der Scheide übergeht. Die Scheide ist unten mit Rectum und Urethra fest, weiter oben loser verbunden. Die Scheide ist ungemein dehnbar und enthält in ihrer Wand zahlreiche Venenplexus. Schneidet man die Scheide im unteren Drittel quer durch, so sieht man, dass vordere und hintere Wand zwischen die seitlichen parallel liegenden Wände hervorragen, dass also ungefähr die Figur eines I entsteht. Die Scheide ist oben glatter und in ihrer Wand dünner als

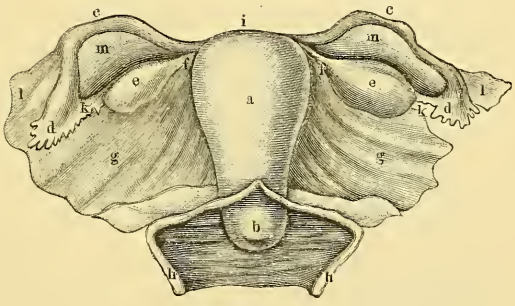

2.

Innere Genitalien.

a Corpus uteri, *b* Portio vaginalis mit dem Orificium externum, *c* Tube, *d* Abdominalöffnung der Tube, Fimbrien, *e* Ovarium, *f* Lig. ovarii, *g* Lig. latum, *h* Vagina, *i* Fundus uteri, *k* Fimbria ovarica tubae, *l* Lig. infundibulo-pelvicum, *m* Mesosalpinx s. Ala vespertilionis, den Nebeneierstock zwischen seine zwei Platten einschliessend.

unten. Dagegen verdicken sich die Wandungen wieder in der unmittelbaren Nähe des Uterus. Unten befinden sich hinten und vorn die sogenannten Columnae rugarum, Wülste, welche in das Lumen hineinragen und durch Geburten und Coitus mehr abgeflacht werden. Bei Senkungen der Scheide hängen die Columnae herab und werden selbst als schmale oder breite Zipfel sichtbar. Der Theil der Vagina, welcher oberhalb von den deutlich zu fühlenden Rändern des Levator ani liegt, ist dünnwandiger, stellt kein Rohr dar, sondern hat ungefähr Form und Lagerung der leeren Blase. Die Wand der Vagina enthält sowohl elastische als Muskelfasern, welche letztere am Introitus eine ringförmige Anhäufung: den Sphincter cunni bilden. Die oberflächliche Haut der Vagina ist eigentlich keine Schleimhaut, sondern eine Cutis, denn sie besitzt keine Drüsen. Hat man auch in manchen Vaginen Drüsen gefunden, was übrigens noch nicht einmal feststeht, so ist ihre Anzahl doch jedenfalls sehr gering; zu gering, als dass das Secret der Drüsen von Wichtigkeit wäre. Die Feuchtigkeit der Scheide rührt vielmehr von dem Uterussecret, vielleicht auch zum Theil von dem Secret der Bartholin'schen Drüsen her. Wird bei Inversionen und Prolapsen der Scheide eine derartige Befeuchtung unmöglich, so wird die Vagina trocken und bekommt den Charakter der äusseren Haut.

Der Uterus (Figur 2 *i*, *a*, *b*) hat exquisit Birnform und ist mit der Vagina so verbunden, dass sein unterer Theil mehr oder weniger in die Scheide hineinreicht, daher: Portio vaginalis uteri. Man theilt den Uterus in Körper und Cervix, die am innern Muttermund sich scheiden. Die Grenze von Körper und Cervix ist auswendig vorn die Umschlagstelle des Peritonäum, inwendig die Stelle, wo die Palmae plicatae, oberflächliche Schleimhautfalten, enden.

Der Uterus besteht aus glatten Muskelfasern. Die oberste Schicht, wie eine Kappe über dem Fundus liegend, ist mit dem Peritonäum fest verbunden, sodass letzteres anatomisch nicht abgetrennt werden kann. Von dieser oberen Schicht ausgehend finden sich Muskelfaserstränge in allen von dem Uterus ausgehenden Ligamenten und in dem ganzen Pelveoperitonäum. Die mittlere, dickste, stark verfilzte Schicht enthält die meisten Gefässe. Die innere Schicht bildet ringförmige Anhäufungen von Muskelfasern um die Ausführungsgänge der Tuben und den inneren und äussern Muttermund. Die Höhle des Uterus endet unten am Orificium externum (Figur 3 *b*) auch Os tincae genannt, sie ist mit einer Schleimhaut ausgekleidet, welche Flimmerepithel trägt und von zahlreichen tubulösen, ebenfalls mit Flimmerepithel versehenen Drüsen durchsetzt ist. Die Schleimhaut geht unmittelbar in die Muscu-

laris über, sodass sie von ihr nicht mit dem Messer getrennt werden kann. Eigentlich ist der ganze Uterusmuskel als Muscularis mucosae uteri aufzufassen. Das periglanduläre Gewebe ist ungemein weich und besteht aus rundlichen Bindegewebszellen. Deshalb lässt die Schleimhaut eine verschiedene Blutfüllung leicht zu. Die Uterusschleimhaut respective ihre Drüsen secerniren einen glasigen Schleim, welcher oft in Form eines zähen Tropfens aus dem Orificium externum heraushängt. Im Cervicalkanal haben die Drüsen mehr eine acinöse Beschaffenheit. Namentlich im Wochenbett, in der Schwangerschaft und bei pathologischen Hypertrophien der Portio findet man im Cervicalkanal vielfache acinöse Drüsen. Sie kommen auch auf der vaginalen Seite der Portio vor und werden hier von einigen Forschern als pathologische, von andern als physiologische Bildungen aufgefasst.

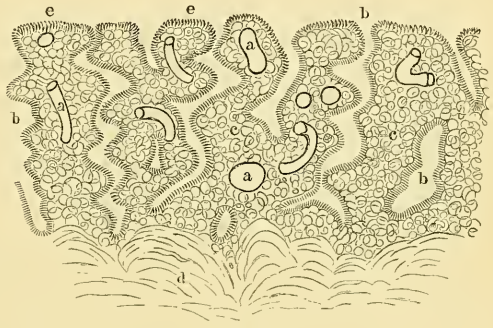

3.

Uterusschleimhaut in etwas geschwollenem Zustande.

a Gefässe im Durchschnitt, *b* Drüsen, tubulös, korkzieherartig, *c* Gewebe der Schleimhaut, *d* Uterusmusculatur, *e* Oberfläche der Uterushöhle.

Das Peritonäum kleidet die ganze Beckenhöhle aus, dieselbe ist beim Weibe dadurch, dass der Uterus gleichsam von unten, eine Falte des Peritonäum bildend, nach oben geschoben ist, in zwei Hälften getheilt. Die Scheidewand bildet der Uterus und die Lig. lata (Figur 2 *g*). Diese gehen seitlich vom Uterus aus und ziehen nach der knöchernen Beckenwand, nach oben und etwas nach hinten. Zwischen den Platten dieses Bandes gehen die Gefässe und Nerven zum Uterus. Die hintere Platte der Lig. lata ragt weiter nach unten, namentlich in der Mitte. Hier überzieht das Peritonäum sogar den obern Theil der Scheide, während es sich vorn in der Höhe des inneren Muttermundes auf die Blase umschlägt. Blickt man hinter den Uterus, so sieht man hier zunächst zwei seitliche, dreieckige flache Räume, vorn begrenzt vom Lig. latum, seitlich und hinten von der Beckenwand, median von einer vom Uterus ausgehenden halbmondförmigen Falte: dem Douglasischen Band, der Plica semilunaris Douglasii. Zwischen den beiden Plicae semilunares geht es tief in den Douglasischen Raum hinein.

Die Douglasischen Falten entspringen von der hintern Fläche des Uterus, ungefähr in der Höhe des innern Muttermundes, da wo der Uterus normaliter nach vorn abgeknickt ist. Beide Falten gehen am Uterus so in einander über, dass man beim Ziehen an der Falte einen nach hinten concaven Halbring am Uterus erblickt. Nach hinten zu convergiren ebenfalls die Falten, so dass häufig eine vollkommen kreisrunde Oeffnung entsteht, welche in das Cavum Douglasii hineinführt. Der Kern der Douglasischen Falten wird von Muskelfasern, die vom Uterus stammen, gebildet; sie lassen sich nicht etwa bis an die Knochen des Beckens verfolgen. Der Name Ligamenta uterosacralia ist demnach falsch, weil er die falsche Vorstellung erwecken muss, dass diese Falten oder Bänder den Uterus an das Sacrum befestigen. Vielmehr strahlen die Muskelfasern in das Peritonäum aus, nach obenzu immer sparsamer werdend. Zieht man also am Uterus, am einen Ansatzpunkte der Ligamenta Douglasii, so zieht man an dem ganzen dorsalen Parietalperitonäum: dem andern Ansatzpunkte der Douglasischen Falten. In dem Cavum Douglasii liegt der sich zusammenschiebende Dickdarm, den man oft bei Obductionen heraushebt.

Der Raum vor dem Uterus heisst Excavatio vesicouterina. Doch ist hier keineswegs ein freier Raum, sondern der Uterus liegt der Blase auf. Die vielfach beschriebenen Ligamenta uterovesicalia existiren nicht.

Vom obern lateralen Rande des Uterus gehen, im Lig. latum verlaufend, drei Stränge aus:

1) Das Ligamentum rotundum oder teres, 12 bis 15 cm lang, ist ein aus glatten Muskel- und elastischen Fasern zusammengesetztes Band. Es verläuft zunächst im Lig. latum, zieht nach aussen und vorn, mit der Arteria epigastrica den Leistenkanal durchbohrend. Aussen strahlt es in das Gewebe der grossen Schamlippe aus. Das Lig. rotundum ist das frühere Leistenband des Wolff'schen Körpers und besonders wichtig bei der genaueren Bestimmung pathologischer Verhältnisse. Findet man z. B. einen Uterus unicornis links, und an irgend einer andern Stelle im Abdomen einen muskulösen Körper, von welchem ein deutliches Lig. rotundum nach unten zieht, so ist dieser Körper das rudimentäre rechte Horn des Uterus.

2) Der Eileiter, die Muttertrompete, die Tube, Tuba Fallopii (Figur 2 *c*). Sie läuft nach oben und aussen geschlängelt, als ob das sie haltende Band, die Mesosalpinx, Ala vespertilionis (Figur 2 *m*) zu kurz sei. Man unterscheidet an der Tube drei Theile: den interstitiellen im Uterusparenchym verlaufenden, den abdominalen Theil und die Ampulle in den Fimbrien endend. Von innen nach aussen wird die Tube weiter,

sie enthält ein nach dem Uterus zu flimmerndes Cylinderepithel. Während in dem interstitiellen Theil die Schleimhaut nur gefaltet ist, nehmen diese Falten je mehr nach aussen, um so mehr zu, sodass vollkommen verfilzte dendritische Verzweigungen das Lumen ausfüllen. Am Ende wuchern die Schleimhautverzweigungen aus dem Ostium abdominale hinaus, sodass zahlreiche Zotten, die Fimbrien, entstehn. Eine besonders grosse, respective lange Fimbrie befestigt das Ostium abdominale an dem Ovarium, daher heisst sie: Fimbria ovarica (Figur 2 *k*). Nicht selten finden sich schon vor dem abdominalen Ende Defecte der Wand, aus dem ebenso die Schleimhautzotten hervorquellen: ein accessorisches Ostium. Am Ende der Fimbrien findet sich die Endhydatide, die man früher für das Ende des Müller'schen Ganges erklärte, nach Waldeyer aber für eine ausgezogene Stelle des Müller'schen Kanals hält. Die Tubenschleimhaut ist sehr gefässreich, durch eine circuläre Bindegewebsschicht (Figur 4 *c*) getrennt, umgiebt sie eine Muscularis (Figur 4 *b*), welche ihrerseits wieder vom Peritonäum bedeckt ist. Die Widerstandsfähigkeit der Tube gegen centrifugalen Druck scheint nicht bedeutend zu sein, da fast alle Tubargraviditäten schon in den ersten Monaten zum Platzen führen, und bei Blutansammlungen in der Tube (Haematosalpinx) besonders leicht ein Bersten der Tube stattfindet.

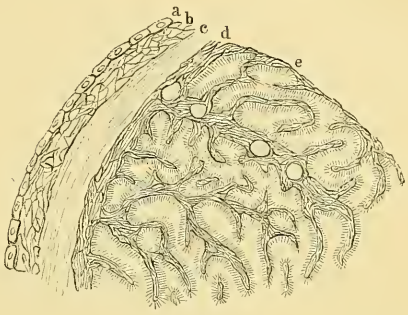

4.

Ein Stück der Tubenwand, Ampulle.
a Peritonäum, *b* Längsfaserschicht, Muscularis, *c* Ringsfaserschicht, *d* Schleimhaut, *e* Zotten der Schleimhaut mit Cylinderepithel bekleidet, in dem Zotten-Gefässdurchschnitt.

Lange hat ein Streit darüber gewährt, ob wohl die Tube durchgängig sei oder nicht. Dieser Streit lässt sich dahin entscheiden, dass man allerdings an Leichenpräparaten ohne besonders starken Druck und ohne den Cervix um die Kanüle zu schnüren, Flüssigkeit vom Uteruscavum aus durch die Tube spritzen kann. Auch bei kranker Tubenschleimhaut und dilatirter Tube sind derartige, ganz zweifellose Fälle bekannt. Doch ist wohl hier die nöthige Kraft des Stroms viel grösser. Ob bei völlig gesunder Schleimhaut und normaler Weite der Tube im Leben Flüssigkeit hindurchdringt, ist sehr fraglich. Da namentlich die zur Therapie angewendeten Flüssigkeiten, die Peristaltik der Tube anregen,

oder den Schleim in ihr coaguliren, so ist die Gefahr für den Arzt, der lege artis verfährt, jedenfalls nicht vorhanden. Andererseits ist selbstverständlich mit roher Gewalt alles möglich. Ragt zufällig bei weitem Ostium uterinum der Tube die Kanüle einer Spritze unmittelbar in die Tube hinein und wird nun kräftig gespritzt, so wird natürlich jede Flüssigkeit durch die Tube dringen.

3) geht und zwar am meisten nach hinten das Lig. ovarii (Figur 2 *f*) vom obern Uteruskanal ab. Dieses Band befestigt das Ovarium am Uterus. Der Eierstock (Figur 2 *e*) ist nicht vom Peritonäum überkleidet. In der Nähe des Hilus endet das Peritonäum in einer oft ganz geraden, oft etwas zackigen aber doch scharfen Linie. Diese ist ebenso an frischen als alten Präparaten zu sehen. Soll man nach pathologischen Befunden urtheilen, so ist der Eierstock manchmal mehr, manchmal weniger tief in das Peritonäum hineingesteckt. Wenigstens kommen Tumoren des Ovarium vor, welche gar nicht, andere, welche in geringer Ausdehnung vom Peritonäum bekleidet sind, und wiederum andere, welche fast grösstentheils intraligamentär liegen.

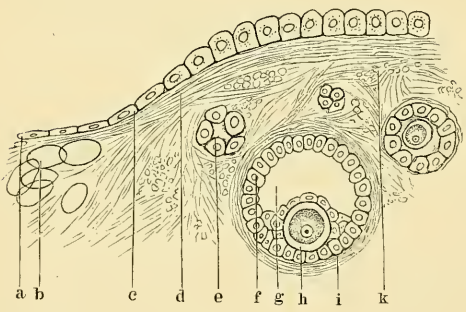

5.

Ovarium.

a Niedriges Epithel des Peritonäum, *b* Fettzellen im Peritonäum, *c* Uebergang vom Peritonäal- zum Keimepithel des Ovarium, *d* dichtes Bindegewebe, sogenannte Albuginea, *e* nicht reifer Follikel, *f* Epithel des Graaf'schen Follikels, Membrana granulosa, *g* Liquor folliculi, *h* Ei im Cumulus proligerus, einer Anhäufung von Epithel des Graaf'schen Follikels liegend, Zona pellucida, Dotter, Vesicula und Macula germinativa, *i* Theca folliculi, *k* Bindegewebe des Eierstocks, Längs- und Querfasern.

Das Ovarium ist von dem sogenannten Keimepithel bekleidet (Figur 5 c), welches sich in der Fimbria ovarica in das Tubenepithel fortsetzt. Schneidet man das Ovarium durch, so bildet die äusserste Schicht eine Anhäufung von Bindegewebsfasern, so dicht, dass man sie früher als eine besondere Albuginea (Figur 5 *d*) auffasste. Dann kommt die Parenchymschicht, welche die wesentlichsten Bildungen des Eierstocks: die Follikel enthält. Diese als junge Follikel (Figur 5 *e*) liegen gruppenweise zusammen, als ältere stellen sie mehr einzeln liegende kleine Cysten (Figur 5 *g*) dar, mit Cylinderepithel ausgekleidet. Die kleineren oder jüngeren corticalen oder primordialen Follikel liegen eng an einander, gruppenweise der Oberfläche näher, die grösseren, reiferen, weiter ausgebildeten liegen tiefer, weniger zahlreich.

Die kleinen Follikel sind völlig angefüllt von kleinen Zellen, sodass ein leerer Raum nicht existirt. Die Umgebung ist gefässarm. Bei den grösseren Follikeln lässt sich um die Follikel herum ein Gefässnetz nachweisen. Allmählich entsteht in den Follikeln durch Auseinanderweichen der Zellen ein Hohlraum, der nach und nach grösser wird. Als ganz reife Follikel betrachtet man diejenigen, welche eine bedeutende Grösse erreicht haben. In ihnen ist eine freie Höhle, welche den Liquor folliculi (Figur 5 *g*) enthält. Die Wand ist bekleidet mit einem geschichteten Epithel, der sogenannten Membrana granulosa (Figur 5 *f*). In ihr wiederum findet sich meist an der der Oberfläche des Ovarium abgewendeten Seite eine Anhäufung von Zellen: der Cumulus proligerus s. ovigerus (Figur 5 *h*). Er umschliesst das reife Ei, dem, auch nach der Ausstossung, noch Zellen der Membrana granulosa anhaften. Das Ei selbst besteht aus einer Hülle: der Membrana pellucida, vielleicht aus jenen Granulosazellen gebildet. Innerhalb befindet sich der Vitellus, in ihm wiederum excentrisch gelagert die Vesicula germinativa mit der Macula germinativa (Figur 5 *h*).

Umgeben von der Parenchymschicht: der Schicht des Follikels, befindet sich das Stroma: der Hilus, das Interstitium des Ovarium, welches als gefässtragendes Bindegewebe zwischen die Follikel hinein die Blutgefässe bringt. Es enthält keine Muskelfasern, ausser denen der Gefässe, also kann es Myome des Ovarium nicht gut geben. Lymphgefässe, Arterien, Venen von der Spermatica stammend, und sympathische Nerven dringen am Hilus in das Ovarium ein.

Zwischen Tube und Ovarium, zwischen den zwei Platten der Ala vespertilionis (Figur 2 *m*) liegt der Nebeneierstock, das Rosenmüller'sche Organ, das Parovarium; es besteht aus einer Anzahl bindegewebiger mit Flimmerepithel ausgekleideter Kanäle. Manchmal ist einer dieser Kanäle besonders gross, sodass er als kleine gestielte Cysten-Hydatide am Nebeneierstock, das Peritonäum durchbohrend, heraushängt. Nach Waldeyer erstreckt sich der Nebeneierstock bis in den Hilus des Ovarium hinein. Ja Kölliker macht es wahrscheinlich, dass die Membrana-granulosazellen von dem Parovarium stammen, sodass also eine Art Durchwachsung der Keimdrüse mit dem Wolff'schen Körper den Eierstock bildete. Diese Ansicht würde von grossem Einfluss auf die Lehre der Eierstockstumoren sein.

C. Urethra, Blase, Ureteren.

Die Urethra, im untersten Theil fest an den Knochen angeheftet, verläuft normaliter senkrecht, bei liegender Frau horizontal. Die Harnröhre kann sich knicken, sodass das obere Ende mit dem unteren einen nach unten offenen Winkel bildet. Die Blase, zwischen Uterus und Scheide liegend, zieht sich nicht etwa wie der puerperale Uterus zur Kugelform zusammen, sondern legt sich mit ihren Wandungen im Leben gerade so an einander, wie eine herausgeschnittene Blase, d. h. die obere Wand legt sich auf die untere, als wenn man zwei Teller in einander setzt. Dehnt sich die Blase aus, so kann sie ebenfalls alle Formen durch Druck annehmen. Hinten ist die Blase mit Uterus und Scheide verbunden, und zwar durch loses Bindegewebe, welches der Sitz von Entzündungen werden kann. Weiter unten, namentlich von der Höhe des innern Endes der Harnröhre an, ist diese letztere mit der Scheide so fest verbunden, dass sie nicht mehr abzuziehen ist.

In die Blase münden die Ureteren. Die Kenntniss ihres Verlaufs ist für mancherlei Operationen sehr wichtig. Die Ureteren ziehen an den Seiten des Beckens herab und gehen an der Basis der Ligamenta lata, durch die Parametrien zur Blase. Zwar ist die Distance beider Ureteren an der Einmündung in die Harnblase 3 cm, da wo der Uterus in die Scheide eingepflanzt ist 8 oder sogar 10 cm, aber doch kann der Ureter, namentlich der auch physiologisch etwas mehr median liegende linke, durch Entzündungen im Parametrium nah an den Uterus herangezerrt sein. Seine Verletzung führt zu sehr schwer zu heilenden Fisteln.

D. Der Mastdarm.

Der Mastdarm bildet über dem After einen grossen Raum, die Ampulla recti, sie erstreckt sich weit nach vorn, sodass der Finger am vordern Ende der Ampulle die untere Fläche des Corpus uteri fühlt. Die obere Wand liegt auf der unteren, nur wenig Koth befindet sich meist zwischen den weichen Schleimhautfalten. Ungefähr in der Höhe des innern Muttermundes beginnt die Röhre des Mastdarms, sie steigt unregelmässig, meist links, oft aber auch rechts oder in der Mitte nach oben. Ist der Mastdarm leer, so liegt er theilweise zusammengefaltet im Douglasischen Raume. Das stark gefüllte Rectum schiebt den Uterus nach vorn. Die Fortsetzung: die Flexura sigmoidea kann in stark angefülltem Zustande als ein Haken bis zur rechten Darmbeinschaufel reichen.

E. Gefässe und Nerven.

Die zu- und abführenden Gefässe der weiblichen Generationsorgane sind sehr zahlreich und stammen aus verschiedenen Quellen.

Zunächst ziehen die beiden Spermaticae in den Lig. latis zum Uterus hin und versorgen Tube, Ovarium und Fundus uteri mit einem reichen, vielfach anastomosirenden Adernetz. Zweitens zieht seitlich die aus der Hypogastrica stammende Art. uterina, welche links oft doppelt angetroffen wird, durch das Lig. lat. an die Stelle des Uterus, wo Uterus und Cervix zusammenstossen. Aus der Hypogastrica stammen ebenfalls eine Anzahl kleinerer Arterien, welche als Art. vaginales die Scheide versorgen. Die Gefässe der äusseren Genitalien stammen aus der Art. pudenda communis. Und zuletzt sendet die Arteria epigastrica einen Zweig nach dem Uterus, welcher mit dem Lig. rot. nach dem oberen Uteruswinkel zieht. Diese Arterien gehen vielfache Anastomosen unter sich ein, und neben ihnen ziehen eine grosse Anzahl klappenloser, vielfach communicirender Venen nach den Orten hin, woher die Arterien entstammen, also als Plexus pampiniformis zur Spermatica nach oben, als Plexus uterinus seitlich durch die Lig. lat. nach aussen zur Hypogastrica, welche auch die Plexus vaginales aufnimmt, und drittens mit dem Lig. rotundum nach aussen zu den Bauchdecken.

In Nachbarschaft der Venen und Arterien ziehen ebenfalls Lymphgefässe durch die Ligamenta lata.

Demnach ist also der Uterus nicht ein Organ wie Leber und Niere, das, von einem Hilus aus durch einen grossen Arterienstamm ernährt, ohne directen Zusammenhang mit der Umgebung, isolirt erkranken könnte. Eine Hyperämie in irgend einem Gebiete des Uterus isolirt ist garnicht denkbar, an einer arteriellen Congestion nach den Geschlechtsorganen hin müssen Uterus und Annexe stets gleichmässig theilnehmen. Andererseits wird bei venösen Stauungen im Gebiet der Vena cava inferior, vor allem im Gebiete der Hypogastrica, der Uterus stets betheiligt sein. Namentlich an den Seiten des Uterus wird die Grenze des Organs kaum genau zu demonstriren sein. Und will man demnach eine Entlastung der Uterusgefässe bewirken, so wird man erstens die allgemeine Plethora abdominalis mindern müssen, und zweitens wird man ausser der directen Blutentziehung am Uterus selbst, auch durch Blutentziehungen an den äusseren Genitalorganen, dem Damm, oder der Epigastrica — Leistengegend — auf die Blutmenge der Gebärmutter einwirken.

Diese Unmöglichkeit, den Uterus als isolirtes Organ aufzufassen, wird besonders auch dann klar, wenn man die Verhältnisse des Muskels

betrachtet. Die oberflächliche Muskelkappe hängt mit dem Peritonäum so fest zusammen, dass sich letzteres nicht abziehen lässt. Auch eine isolirte Erkrankung des Uterusparenchyms oder des über dem Uterus befindlichen Peritonäum ist deshalb unmöglich. Betrachten wir den Umstand, dass sich die Uterusmusculatur in alle vom Uterus abgehenden Bänder fortsetzt, so wird ebenso eine Betheiligung der Umgebung des Uterus bei entzündlichen Durchtränkungen desselben nicht fehlen können. Jedenfalls wird eine Entzündung, die den progredienten Charakter exquisit hat, niemals an den Grenzen des Uterus wirkliche Grenzen haben.

Auch die Uterusschleimhaut ist nicht wie z. B. die Magen- oder Darmschleimhaut durch eine Bindegewebsschicht von der Muscularis geschieden. Die Schleimhaut mit den Drüsenfundus senkt sich stellenweise tief zwischen die Muskelbündel des Uterus ein, sodass bei einer allgemeinen Hyperämie des Uterus die Schleimhaut nicht intact bleiben kann. Sehen wir doch täglich, dass bei der Menstruation die allgemeine Congestion mit grosser Schnelligkeit sich in der Schleimhaut durch Gefässrupturen zum Ausdruck bringt.

Dies alles ist eine anatomische Begründung des eigenthümlichen Umstandes, dass kaum jemals eine Entzündung des Uterus auf den Uterus beschränkt bleibt, oder dass bei nur als plethorisch zu bezeichnenden Zuständen der Uterus so oft mit betheiligt ist. Eine Aufforderung an jeden Gynäkologen, neben der localen eine allgemeine Behandlung einzuleiten.

Die Nerven des Uterus und des Ovarium stammen aus dem Sympathicus, und zwar aus dem Plexus hypogastricus lateralis, welcher innerhalb der Ligamenta lata seitlich vom Uterus liegt. Auch der dritte und vierte Sacralnerv sendet einige seiner Zweige zur Tube und zum Ovarium.

Wichtiger ist die Kenntniss der Beckennerven, welche etwa durch Druck oder Betheiligung an Entzündungen in Mitleidenschaft versetzt werden könnten. Es sind dies vor allem die aus dem Plexus sacralis entspringenden Nerven der unteren Extremitäten. Der vierte und fünfte Lumbalnerv und die aus den Sacrallöchern kommenden Sacralnerven nebst dem obersten Nervus coccygei bilden den Plexus sacralis. Die obersten Nerven überschreiten, über den Kreuzbeinflügel ziehend, die Linea innominata. Hier kann der Druck eines geburtshülflichen Instrumentes, die Entzündung, welche sich an eine Wunde anschliesst, oder der Druck einer lange bestehenden Exsudatmasse zur Reizung der Nerven und zu Neuralgien führen.

Auch die in der Beckenhöhle liegenden Theile des Plexus sacralis können in Reizung versetzt werden, sodass wir nicht selten Neuralgien und Paresen in allen Gegenden der unteren Extremitäten als Folge von Entzündung im Beckensubserosium beobachten.

F. Topographische Bemerkungen.

Die Lage der weiblichen Genitalorgane in der lebenden Frau lässt sich nur durch die Untersuchung der lebenden Frau feststellen. Es braucht nicht weiter darauf eingegangen zu werden, dass alle Leichendurchschnitte mit und ohne Gefrierenlassen niemals im Stande sind,

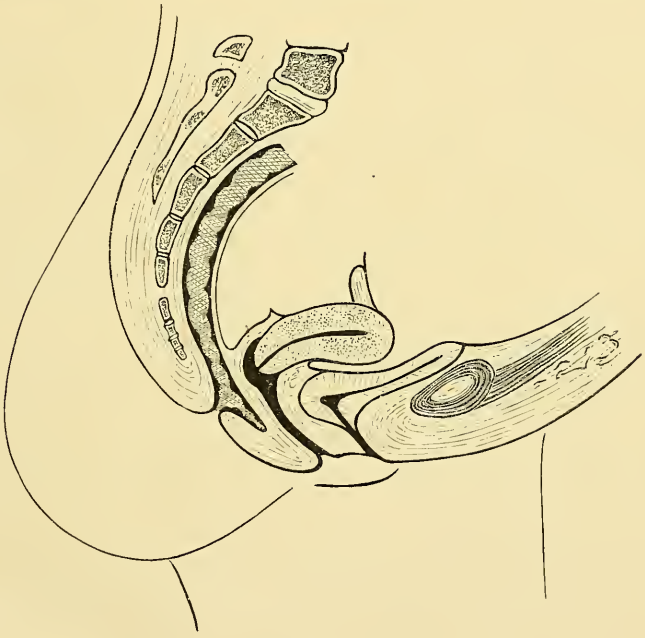

6.

Lage des Uterus, schematisch, bei leerer Blase und leerem Mastdarm.

Um die Uebersicht nicht zu stören, sind Buchstabenbezeichnungen weggelassen. Man sieht die tellerförmige Blase im Durchschnitt. Auf ihr liegend den mässig physiologisch-anteflectirten Uterus. An ihm vorn oben das Ovarium und Lig. lat., hinten die Abgangsstelle der Douglasischen Falte. Hinter der Scheide die Ampulle des Rectum.

allein einen Aufschluss über die Lage bei der Lebenden zu geben. Diesem Princip allgemeine Geltung verschafft, wie überhaupt der Lehre von der Lage des Uterus eine ganz neue und gewiss die richtige Richtung gegeben zu haben, ist das Verdienst von B. S. Schultze.

Der einzige Vorwurf, den man der Untersuchung an der Lebenden machen kann, ist der, dass der Finger, welcher in der Vagina liegt, ebensowohl als die Hand, welche aussen tastet, die Genitalorgane unwillkürlich verschiebt. Da, wo in der Vagina ein oder zwei Finger liegen, waren vorher die nebeneinander liegenden Scheidenwände, es ist also natürlich, dass die Finger diese verschieben. Jemehr aber der Untersuchende die Fertigkeit, welche vom Gynäkologen zu verlangen ist, besitzt, um so mehr wird diese Fehlerquelle geringer. Da die Finger ausserdem fast dieselbe Krümmung wie die Scheide haben, so wird die Scheide durchaus nicht aus der Lage gebracht. Höchstens wird eine zusammengesunkene, etwas verkürzte Scheide durch den Finger gestreckt. Die Scheide liegt in der liegenden Frau fast horizontal, nach oben concav. Zwischen ihr und dem Uterus, den Beckeninhalt überdachend, liegt die tellerförmige, leere Blase, unmittelbar auf ihr der Uterus, sodass bei normal liegendem Uterus ein freier Raum zwischen Uterus und Blase fehlt. Die hintere Fläche des Uterus sieht nach oben und hinten. Der Fundus ist gegen den oberen Rand der Symphyse gerichtet. Die Portio reicht nach hinten und unten. Sie liegt circa an der Verbindungsstelle des Kreuzbeins mit dem Steissbein. Da am innern Muttermund ein Winkel existirt, so sieht die Portio etwas nach unten, der ganze Uterus liegt unterhalb des Beckeneingangs. Hinter dem Uterus steigt links der Mastdarm herab, überragt aber oft die Mittellinie, sodass auf Durchschnitten der Theil über dem After ganz rechts liegt.

Es ist nun selbstverständlich, dass, wenn der Uterus auf der leeren Blase aufliegt, diese bei der Füllung den Uterus in die Höhe heben muss. Bedenkt man aber, dass die Blase ungemein dünnwandig ist, dass sie sich — wie man sich bei der Catheterisation während einer Laparotomie überzeugen kann — nach allen Richtungen leicht ausdehnen lässt, so ist auch erklärlich, dass der Urin nach vorn, rechts und links ausweichen kann. Bei der Digitaluntersuchung gelingt es stets auch bei voller Blase den Urin wegzudrücken und auf die vordere Fläche des Uterus zu kommen. Der Uterus wird also nicht etwa so erhoben, als wenn sich eine feste Kugel unter ihn schöbe, sondern er wird nur bei stärkerer Füllung und auch dann nicht bedeutend erhoben. Starker intraabdomineller Druck z. B. bei Kothretention wird auf das Erheben einen störenden Einfluss haben.

Ebenso wird der Uterus durch starke Fäcalanhäufung etwas nach vorn gedrängt.

Von besonderer Wichtigkeit ist, nicht zu vergessen, dass der Uterus erstens in toto nach allen Seiten, nach oben und unten verschieblich

ist; dass er zweitens in der Art bewegt werden kann, dass der obere grössere Hebelarm, der Körper, dem unteren kleineren Hebelarm dem Cervix Bewegungen — im entgegengesetzten Sinne — mittheilt, und umgekehrt der Cervix dem Körper; und dass der Uterus drittens in sich beweglich ist, sodass das Verhältniss der Bewegungen als zweier Hebelarme aufhört, und dass sich der Fundus isolirt nach irgend einer Richtung hin bewegt.

Alle diese Bewegungen kommen physiologisch in geringem Maasse vor.

Schon beim Aufrechtstehn sinkt, selbst bei der Jungfrau, der Uterus etwas nach unten, sodass die Scheide kürzer wird. Und beim Coitus wird der Uterus um 5—6 cm erhoben, ohne dass etwa Schmerzen entstehen. Ebenso kann man den nulliparen Uterus ohne erhebliche Schmerzen zu bereiten bis dicht an den Introitus vaginae herabziehen. Sehr auffallend sind diese Veränderungen in der Situation bei den schlaffen Beckenorganen der Multiparae. Untersucht man eine Solche im Liegen mit erhöhtem Becken, so sinkt öfter der Uterus so weit nach oben, dass der Finger nur eben die Portio erreicht, und explorirt man dieselbe Frau im Stehen, lässt man sogar etwas nach unten pressen, so gelangt die Portio so tief, dass sie schon beim Eindringen von zwei Fingergliedern in die Vagina erreicht wird.

Von einer „Befestigung durch Bänder" im gewöhnlichen Sinne kann demnach bei so bedeutender physiologischer Beweglichkeit nicht die Rede sein. Im Gegentheil ist der Zustand gerade pathologisch, wo aus den oben beschriebenen Bändern wirklich ein straffes Band wird. Denn physiologisch sind alle diese Bänder vollkommen schlaff, widerstreben wohl Excessen in der Bewegung, hindern aber keinesfalls die eben beschriebenen, ausgiebigen, physiologischen Verschiebungen nach oben und nach unten.

Der Uterus ist zwischen Abdominal- und Beckenorganen so fixirt, wie man durch Aneinanderlegen der Hände ein zwischen ihnen liegendes Buch festhält. Lockert man die untere Hand, so wird das Buch beweglich und sinkt nach unten, drückt man mit der oberen Hand gegen die etwas nachgiebige untere, so wird ebenfalls das Buch nach unten geschoben. Verändert man die Fläche der Hände zum Horizont, und hält man das Buch nicht fest, so entstehen schräge Ebenen, welche das Buch herabgleiten lassen. So ist der Uterus zwischen dem Beckenboden und die auf ihm lastenden Eingeweide dazwischen geschoben. Solange der Druck von oben und der Halt von unten physiologisch im Gleichgewicht sind, solange liegt der Uterus normal. Die Bänder kommen zunächst

gar nicht in Betracht. Erschlafft aber z. B. der Beckenboden oder wird der Druck einseitig oder universell von oben zu gross, so wird der Uterus seine Lage verändern und dadurch an einem Bande zerren. Dieser Zerrung setzt das Band Widerstand entgegen. Ist das Band gestreckt, so zerrt es seinerseits an den Organen, an denen es befestigt ist. Dies ist das Peritonäum. Zuletzt ist nicht zu vergessen, dass die Lage eines Organs auch von der Form abhängt. Legt man auf eine schräge Ebene eine Kugel, so rollt sie herab, legt man einen Würfel darauf, so bleibt er liegen. Ist die Kugel schwer, so begünstigt das Eigengewicht die Schnelligkeit im Herabrollen. Somit wird auch die Form und die absolute Schwere des Uterus einen Einfluss auf seine Lage haben.

Während wohl alle modernen Gynäkologen die beschriebene Lage des Uterus für die richtige halten, existirt über die Lage der Ovarien und der Tuben noch Streit. Abstrahiren wir wiederum die normale Lage nach dem Befund an der Lebenden, so kommen wir ganz entschieden zu der Ansicht, dass die Ovarien nicht hinter dem Uterus versteckt, sondern seitlich am Beckenrand liegen. Aber hier ist die Fehlerquelle — das Verschieben mit den untersuchenden Fingern von innen und von aussen — besonders schwer zu eliminiren. Ein Feststellen deshalb, wie sich die Achse des Ovarium d. h. des längsten Durchmessers ganz genau verhält, ist wohl mit absoluter Sicherheit nicht möglich.

His hat einen andern Weg betreten, indem er durch Einspritzen verdünnter Chromsäure in die Gefässe vor der anatomischen Untersuchung die Muskeln gehärtet hat. Auf diese Weise fand er, dass die Tube, wie eine Schleife mit zwei Schenkeln, das Ovarium umfasst. Der dem Uterus zunächst liegende Schenkel der Tube steigt nach oben, während der andere wieder herabsteigt. Zwischen beiden liegt das Ovarium, und zwar so, dass der längste Durchmesser des Ovarium senkrecht steht. Das mediale Ende des Ovarium, an dem das Lig. ovaricum befestigt ist, sieht nach unten, rückwärts, das laterale nach oben und vorn. Der freie Rand des Ovarium ist nach hinten gerichtet, der Hilus nach vorn. Die eine Fläche des Ovarium, die laterale, liegt der Beckenwand an, während die andere unten noch den Uterus, oben die Tube berührt. Jedenfalls gestatten die Befestigungen dem Ovarium eine grosse Beweglichkeit; bei Dislocationen des Uterus muss derselbe, am Lig. ovaricum ziehend, einen Einfluss auf die Lage des Ovarium gewinnen. Namentlich bei Retroflexionen wird das Ovarium bedeutend herabgezerrt werden. Ueber die Lage der Blase und des Mastdarms wurde

pag. 10 das Nöthige gesagt. Einige anatomische Auseinandersetzungen über das Beckenbindegewebe folgen bei der Beschreibung der Entzündung dieser Gebilde.

Zweites Capitel.

Physiologie.

A. Menstruation und Ovulation.

Schon das Alterthum suchte nach einer Erklärung der auffallenden Erscheinung der Menstruation. Man glaubte, der Körper des Weibes reinige sich von bestimmten Stoffen. Noch heute hat das Volk den Ausdruck „monatliche Reinigung“ beibehalten. Diese Stoffe, eine Art Uebermaass von Kraft, seien dazu bestimmt, während der Schwangerschaft das Kind aufzubauen. Nach der Geburt diene die Lochialausscheidung zum Abzug der Stoffe, die unter physiologischen Bedingungen im Körper nicht bleiben dürften. Je mehr sich die Milchabsonderung ausbilde, um so mehr würde ein neuer Abzugskanal der fraglichen Stoffe gebildet, und sobald die Milchsecretion nachliesse, trete neuerdings wieder in der Menstruation eine anderweitige Ausscheidung jener Stoffe ein. Sobald der Circulus eine Störung erlitte, müsste der Organismus erkranken, oder wenn der Körper erkranke, sei Störung der geschilderten Verhältnisse ein Symptom. Wenn also plötzlich die Lochial- oder Milchausscheidung suspendirt würde, so suchten die fraglichen Stoffe vergeblich einen Ausweg und „würfen“ „versetzten“ sich nach einem Organe, dem sie den erheblichsten Schaden zufügten. So war die puerperale Peritonitis eine Metastase der Lochien oder der Milch nach dem Peritonäum, die Puerperalpsychose eine Milchversetzung nach dem Gehirn etc. Diese Ansichten herrschten ungefähr zweitausend Jahre. Sie hatten den grossen Vortheil, dass sie plausibel waren. Ein Vortheil, der zur Verbreitung einer Lehre oft mehr als Logik und Wahrheit beiträgt.

Zur Zeit der Krisenlehre nahm man an, die Menstruation sei eine

Krise. Wie gewöhnlich die Krise am siebenten Tage einträte, so träte die Menstruation nach drei mal sieben Tagen ein.

Der grösste Schritt vorwärts war die Entdeckung der Zusammengehörigkeit der Menstruation mit der Ovulation. Während man früher die menstruelle Blutung als etwas Essentielles, ein Symptom, als das Wesentliche betrachtet hatte, wurde nunmehr die Behauptung aufgestellt, dass die Hauptsache die Eireifung und Ausstossung aus dem Ovarium: die Ovulation sei.

Man gab folgende Erklärung des Vorgangs: Von der Pubertätszeit an reifen im Eierstocke die Follikel, das heisst die Follicularflüssigkeit nimmt allmählich zu. Beim Wachsen des Follikels wird das ihn umgebende Gewebe verdrängt, dieses Verdrängen des Gewebes reizt die im Gewebe liegenden Nervenendigungen. Ist auch dieser Reiz unbedeutend, so ist er doch fortdauernd, und die Summe dieser kleinen Reize genügt schliesslich, um auf reflectorischem Wege eine arterielle Congestion, eine Hyperämie der inneren weiblichen Genitalorgane zu bewirken. Diese Congestion hat zwei Folgen, die gleichzeitig in die Erscheinung treten: einmal die plötzliche Zunahme der Follikelflüssigkeit, welche zum Platzen und Freiwerden des Eies führt: die Ovulation, und zweitens die Hyperämie des Uterus, welche zum Platzen der feinen Schleimhautgefässe, zur Blutung führt: die Menstruation.

Die Beweise für diese Annahme: für die Zusammengehörigkeit der Ovulation und Menstruation lagen auf der Hand.

Menstruation und Ovulation traten gleichzeitig ein und verschwanden gleichzeitig. Sobald die Menstruation sich zeigt, existirt auch die Möglichkeit der Schwängerung, und sobald die Menstruation verschwindet, z. B. in der klimacterischen Periode, tritt keine Schwängerung mehr ein. Wird eine Frau schwanger, so hört mit der Menstruation die Ovulation auf, und erst mit dem Wiederbeginn der Menstruation beginnt die Möglichkeit der Conception. Werden beide Ovarien entfernt, so hört die Menstruation auf.

Wie alle wissenschaftlichen Wahrheiten durch Angriffe und Vertheidigungen sich befestigen, so auch die Lehre von der Zusammengehörigkeit der Menstruation und Ovulation.

Hatte man gezeigt, dass eines von beiden isolirt vorkam, so war diese Lehre wesentlich erschüttert. Deshalb suchte man zunächst zu beweisen, dass Schwängerung ohne Menstruation: also Ovulation ohne Menstruation vorkommen könne.

Man führte eine Anzahl Fälle von sehr zeitigen Schwangerschaften aus dem 9., 10. und 12. Jahre an, bei denen eine Menstruation nicht

beobachtet war. Ebenso glaubte man das alltägliche Ereigniss, dass eine Frau sehr schnell nach einer Entbindung, noch in der physiologisch amenorrhoischen Lactationsperiode schwanger würde, als Gegenbeweis gebrauchen zu können. Natürlich lässt sich hier einfach entgegnen, dass einestheils die Fälle nicht genau beobachtet sind, und dass andererseits gerade als die Menstruation habe eintreten wollen, vorher Conception zu Stande gekommen sei. War es doch möglich, dass z. B. das Trauma des Coitus oder die bei der geschlechtlichen Erregung vorhandene Congestion den Follikel etwas vorzeitig zum Platzen brachte, dass also die menstruelle Congestion anticipirt wurde. Ebenso konnte es geschehen bei einer Frau, welche bald nach überstandenem Wochenbett wieder schwanger wurde. Hier war es auch, ebenso, wie bei chlorotischen und anämischen Personen möglich, dass bei einer allgemeinen Anämie die zum Platzen der Gefässe nöthige Hyperämie nicht vorhanden war. Konnte man doch alltäglich beobachten, dass phthisische Frauen amenorrhoisch wurden, während sowohl die habituellen Beschwerden die Menstruation andeuteten, als auch bei der Obduction frische Follikel gefunden wurden.

Was zuletzt die Behauptung anlangt, dass auch nach Exstirpation beider Ovarien die Menstruation wieder eingetreten sei, so wurde diese Behauptung dadurch hinfällig, dass man bei cystös entarteten Ovarien den Beweis einer vollkommenen Entfernung jedes auch nur mikroskopischen Stückchens Ovarium schwer liefern konnte. Und der schlagendste Beweis waren die Erfolge Hegar's, welcher nach der Castration stets auch die Menstruation verschwinden sah.

Nicht besser steht es mit der Behauptung, dass Menstruation ohne Ovulation vorkomme. Gab eine Frau in der klimacterischen Periode an, sie habe noch die Menstruation, während die Conceptionsfähigkeit lange erloschen sei, so handelte es sich meist um ganz atypische Blutungen bei Herzfehlern, Polypen oder Carcinom. Dass eine Frau schliesslich jede Blutung für Menstruation erklärt, ist ja klar, und dass auch hier ein Anklang an den menstruellen Typus vorhanden sein kann, ebenfalls. Die Frau musste nach einer Blutung einen gewissen Kräftegrad erst wieder erreichen, um eine neue Blutung leisten zu können. War wieder Anämie eingetreten, so stand die Blutung, um nach neuer Kräftigung sich von neuem zu zeigen. Ebenso wenig konnte das zufällige Auffinden von Blut im Uterus einer an Cholera oder Typhus verstorbenen Patientin zum Beweise dienen, dass hier Menstruation ohne Ovulation vorhanden gewesen war. Gerade das Typische fehlte ja hier vollkommen. Es handelte sich um eine accidentelle Menorrhagie, nicht um die typische

Blutung der Menstruation. Dasselbe gilt von den Fällen, wo Menstruation während der Schwangerschaft eingetreten sein soll. Früher verbürgte Fälle von Fortdauer der Menstruation bei Schwangeren fehlen. Eine einmalige Wiederkehr beweist gar nichts, da aus vielen Gründen während der Gravidität etwas Blut abgehn kann.

Somit muss man alle Versuche, den Zusammenhang von Menstruation und Ovulation zu leugnen, als misslungen betrachten.

Auch über die Art und Weise, wie die Blutung zu Stande kommt, sind die Ansichten heutzutage andere geworden. Die diesbezüglichen Untersuchungen können noch nicht für abgeschlossen erklärt werden. Nach den Untersuchungen von Kundrat und Engelmann, Wynn Williams, Leopold und Anderer verhält sich die Sache folgendermassen. Die Uterusschleimhaut verändert sich fortwährend, es existirt hier eine Art Ebbe und Fluth. Beginnen wir mit eintretender Menstruation, so ist hier die Schleimhaut gleichsam gereift. Eine bedeutende Congestion hat ihr viel Blut zugeführt, die Schleimhaut ist geschwollen, verdickt und beginnt nunmehr in ihren obersten Schichten zu verfetten. Die Verfettung erstreckt sich nicht nur auf das Epithel, sondern auch auf die obersten Schichten der Schleimhaut und die bis dicht unter das Epithel hinziehenden Gefässe. Diese Gefässe werden also verfettet, arrodirt, eröffnet, es kommt zu einer Blutung: der Menstruation. Natürlich führt das Ausbluten der Schleimhaut zum Abschwellen derselben; sie wird allmählich wieder dünner. Das verfettete Epithel bildet sich neu, d. h.: aus den Drüsenluminibus heraus wächst dieses Epithel analog der Reconstruction der Schleimhaut im Puerperium über die ganze Schleimhautfläche hinüber. Nach circa 14 Tagen ist der Process zu Ende, die Schleimhaut ist in der Ebbe, d. h. ganz dünn. Jetzt beginnt die Schleimhaut von neuem zu schwellen, nimmt allmählich an Dicke zu, um wiederum zur nächsten Menstruation heranzureifen. Demnach ist die Menstruation ein Zerrbild der Schwangerschaft. Bei der letzteren kommt das Ei in den Uterus, dessen geschwellte Schleimhaut dem Ei eine Wanderung nach unten unmöglich macht. Das Ei wird festgehalten und geht eine organische Verbindung mit der Schleimhaut ein. Der ganze Vorgang ist für die Schleimhaut ein mächtiger Impuls sich weiter zu entwickeln. Sie wird Decidua und verfettet allmählich. Nach 280 Tagen werden bei der Geburt die obersten verfetteten Schichten mit accidenteller Blutung abgestossen. Bei der Menstruation gelangt ebenso ein Ei in den Uterus, es fällt aber heraus. Damit ist der Vorgang zu Ende. Der Impuls der Befruchtung fehlt. Die Verfettung tritt sofort ein, mit ihr die Blutung. Die grosse Unwahrscheinlichkeit, die es nach der alten

Ansicht hatte, dass das befruchtete Ei sich in eine von Blut überdeckte „verwundete“ Schleimhaut implantiren sollte, fiel somit weg, denn wenn es blutete, wenn die Menstruation eintrat, so hatte eine Schwängerung nicht stattgefunden. Der Vorgang war zu Ende. Hatte aber eine Schwängerung stattgefunden, so fehlte eben die Blutung — die Verfettung — sie trat erst nach neun Monaten ein.

Für diese Ansicht sprachen auch die jüngsten Eier, welche beschrieben wurden. Sie zeigten Verhältnisse, die es nur möglich machten, ihre Befruchtung von der ausgebliebenen Menstruation an zu datiren, nicht noch 4 Wochen rückwärts von dem Datum, an welchem die Menstruation vorhanden gewesen war.

In neuester Zeit hat man gegen diese Angaben gewichtige Bedenken geäussert. Namentlich ist es nicht richtig, dass die Blutung eine Folge von Verfettung sein soll. Es scheint bei vollkommen intacter Epitheldecke das Blut per diapedesin aus den Gefässen zu transsudiren. Wir werden uns dadurch wieder der alten Ansicht nähern, welche die Blutung als Folge der Congestion aus den bedeutend ausgedehnten, strotzenden Gefässen ansah. Vielleicht ist die Anordnung der Gefässe in der Schleimhaut wichtig. Nach Leopold sollen mehr Gefässe in die Schleimhaut hinein als heraus führen.

Wie aber oben gesagt, ist die Frage noch nicht völlig entschieden, was zum Theil an der unendlichen Schwierigkeit liegt, genügendes Material zu beschaffen. Und selbst, wenn es vorhanden, so sind die Objecte sehr hinfällig, schwer zu untersuchen und schwer zu beurtheilen.

Fassen wir nochmals das Gesagte zusammen, so ist die Menstruation folgendermassen zu erklären: Es reift ein Ei, diese Schwellung des Graaf'schen Follikels reizt die Nervenendigungen im Eierstock. Der Reiz pflanzt sich auf die Centralorgane fort. Als Reflex kommt er durch vasomotorische Vorgänge zu arterieller Congestion der inneren weiblichen Geschlechtsorgane. Diese wiederum vermehrt den Liquor folliculi, sodass die Theca folliculi platzt und das Ei austreten lässt: Ovulation; und zweitens wird die Uterusschleimhaut so hyperämisch, dass ein Bersten der peripheren Gefässe, eine Blutung auf die Oberfläche der Uterusschleimhaut eintritt: Menstruation.

Die Menstruation tritt im 14. bis 17. Jahre ein, kann aber auch vorher (Menstruatio praecox) oder später (Menstruatio serotina) eintreten. Sie ist zuerst oft unregelmässig, ist oft sehr reichlich (Menorrhagie) oder fehlt ganz (Amenorrhoe). Sie ist oft mit Schmerzen verbunden (Dysmenorrhoe). Erfolgt eine regelmässige, monatliche Blutung

nicht aus dem Uterus, sondern aus anderen Organen z. B. Lunge, Nase etc., so spricht man von Xenomenie oder vicariirender Menstruation. Hört im Alter die Menstruation auf, so nennt man diese Zeit die klimacterische Periode oder nur Klimax, das Aufhören selbst bezeichnet man als Eintreten der Menopause.

In heissen Klimaten ist die Frühreife physiologisch. In den Tropen sind die Mädchen schon im 10. bis 12. Jahre menstruirt.

Bildung, sitzende Lebensweise, Anregung des Geistes bewirken ein zeitigeres Eintreten, im Allgemeinen sind deshalb die Bewohnerinnen der Städte zeitiger als die des Landes menstruirt. Brünette sollen ebenfalls zeitiger als Blonde menstruiren. Das Eintreten der Menstruation bezeichnet die Pubertät des Individuum. Der Pubertätsbeginn ist beim weiblichen wie männlichen Geschlecht mit allgemeinen Veränderungen des Geistes und Körpers verbunden. Die Menstruation verschwindet in dem fünften Decennium. Im Allgemeinen hört sie bei Jungfrauen zeitiger auf als bei Frauen. Findet am Ende der dreissiger Jahre oder nach dem vierzigsten Lebensjahre noch eine Geburt statt, so dauert auch die Menstruation länger.

Die Blutung dauert einen bis fünf Tage, ist quantitativ individuell höchst verschieden, sodass eine Frau ein Blutquantum für physiologisch hält, das bei einer Anderen pathologisch ist. Eine quantitative Bestimmung ist deshalb unmöglich. Die Rückwirkung auf das Allgemeinbefinden allein wird entscheiden, ob die Blutmenge physiologisch oder pathologisch ist. Der Zwischenraum zwischen zwei Menstruationen dauert 21 bis 28 Tage, auch hier kommen viele individuelle Verschiedenheiten vor. Ist die Menstruation ganz regelmässig und schmerzlos, so kennen die Frauen den Typus meist selbst nicht.

Die populären Ausdrücke für die Menstruation sind: monatliche Reinigung, das Monatliche, die Regeln oder die Regel, die Periode, das Unwohlsein, das Blut haben etc.

Noch viel weniger klar als der mechanische Vorgang der Menstruation ist der der Ovulation. Nach den Gesetzen der Diffusion ist es unmöglich, dass in den Follikel Flüssigkeit eintritt, wenn sein Inhalt unter höherem Drucke steht als seine Umgebung. Das Platzen allein von der Vermehrung des Liquor folliculi, vom centrifugalen Drucke abhängig machen zu wollen, ist deshalb physikalisch undenkbar. Es müssen also eigenthümliche Vorgänge im Follikel selbst sein, die zum Platzen führen. Diese Vorgänge können nur in einer Thätigkeit der Zellen der Membrana granulosa bestehen; ob diese Zellen aufquellen, zerfallen, Flüssigkeit secerniren, ist noch nicht festgestellt. Rindfleisch vermuthet, dass

vielleicht physiologisch Colloidmasse entsteht, dass diese den Inhalt sehr schnell vermehrt und dadurch der Follikel platzt. Das so häufige pathologische Vorkommen von Colloid weist darauf hin, dass hier vielleicht schon physiologische Verhältnisse den pathologischen Vorgang ermöglichen. Oder man müsste annehmen, dass nur die Follikel platzen könnten, die ganz dicht an der Oberfläche liegen, so dicht, dass sich der Follikel in die Abdominalhöhle, gleichsam ins Freie hinein, ohne erheblichen Gegendruck zu finden, vergrössern könnte. Denn es ist sicher, dass eine grosse Anzahl Eier, welche aus den tiefsten Schichten des Ovarium stammen, abortiv zu Grunde gehn. Trotz dessen werden noch eine grosse Anzahl Eier aus dem Ovarium ausgestossen. Die enorme Menge der Eier einerseits und der Spermatozoiden andererseits ist gleichsam ein Ersatz dafür, dass der Befruchtungsapparat sonst ziemlich unvollständig fungirt, vielen Zufälligkeiten unterworfen ist.

Ist das Ei wirklich ausgestossen, so wuchern die Zellen der Membrana granulosa, und zwischen sie hinein wachsen die Gefässe der Theca folliculi, aus denen gleichzeitig weisse Blutkörperchen in grosser Anzahl auswandern. Sehr bald hört in den gewucherten Capillaren die Blutcirculation auf, es tritt Verfettung und Rückbildung ein. Darauf, nicht etwa auf einem durchaus nicht regelmässigen Blutaustritt in den Follikeln, beruht die gelbe Farbe: Corpus luteum.

Tritt Schwangerschaft ein, so ist der Vorgang in Folge des grösseren Blutreichthums ein viel intensiverer. Das Corpus luteum, in diesem Falle „verum“ genannt, ist grösser, wächst bis zum dritten oder vierten Monat der Schwangerschaft und atrophirt von dieser Zeit an. Diese Atrophie geht aber so langsam vor sich, dass man bei der Obduction einer Wöchnerin das Corpus luteum verum noch stets erkennt.

B. Befruchtung und ihre Folgen.

Zu den physiologischen Vorgängen im weiblichen Geschlecht gehört vor Allem die Befruchtung. Das zunächst Nöthige: die Ausstossung von Eiern aus dem Ovarium haben wir oben geschildert.

Die Fimbrien der Tube, mit Flimmerepithel bekleidet, erregen eine Art Strudel in der Peritonäalflüssigkeit, welche alles in der Nähe der Tuben Liegende an die Tube und in die Tube führt. Bei Thieren hat man diesen Vorgang experimentell dadurch nachgewiesen, dass Farbstoffe, in die Peritonäalhöhle eingebracht, in der Tube und im Uterus wieder gefunden wurden. Auch beim Menschen muss die Wirkung in die Ferne, welche von der Flimmerbewegung ausgeht, keine unbedeutende

sein, denn es kann z. B. bei Verschluss der linken Tube, die rechte das Ei, welches aus dem linken Ovarium stammt, zu sich hinüberziehen, aufnehmen und weiter befördern. Auch dieser Vorgang, die sogenannte Ueberwanderung ist bei Thieren experimentell nachgewiesen, bei Menschen durch pathologische Fälle bis zur Sicherheit wahrscheinlich geworden. Ist das Ei in die Tube gelangt, so wird es durch die Flimmerbewegung, in dem engern Theil der Tube durch Peristaltik nach dem Uterus hingeschafft.

Tritt keine Befruchtung ein, so geht das Ei bald zu Grunde, scheint aber doch, wie nachgewiesen ist, bis in den Uterus gelangen zu können.

Das andere nothwendige Element, die Samenflüssigkeit, die Spermatozoiden, werden beim Coitus in die Scheide ergossen. Ohne alle Mitwirkung seitens der weiblichen Geschlechtsorgane wandern die Spermatozoiden nach allen Seiten hin, also auch nach oben in den Muttermund. Nur wenige kommen vielleicht in den Uterus, aber von diesen wenigen genügt eins, um das Ei zu befruchten. Die weiblichen Genitalorgane spielen deshalb eine nur passive Rolle bei der Begattung. Ja, in der Chloroformnarkose und in unendlich vielen Fällen ohne Spur einer geschlechtlichen Erregung trat Conception ein. Ist der Muttermund durchgängig, so ist die Form der Portio oder des Muttermundes ziemlich gleichgültig. Es giebt keine Form der Portio, welche als Grund der Sterilität beschrieben ist, bei der nicht doch spontan Conception eintritt.

Gegen alle Theorien, welche die Aufnahme der Spermatozoiden in den Uterus durch andere Gründe als die Eigenbewegungen der Spermatozoiden zu Stande kommen lassen, hat man die gewichtigsten Einwürfe erhoben. Man kann deshalb diese, oft recht abenteuerlichen Ansichten ad acta legen.

Noch ist die Frage zu erörtern, wo, wie und wann das Ei befruchtet wird. Da bei Graviditas abdominalis, ovarica und tubaris die Befruchtung entschieden nicht im Uterus stattgefunden hat, so nimmt man an, dass auch physiologisch die Spermatozoiden bis in die Tube und durch dieselben wandern. Vielleicht ist der äussere weite Theil der Tube, die sog. Ampulle der Ort, wo Ei und Spermatozoid zusammenkommen.

Jedenfalls haben die Spermatozoiden eine tagelange Lebensfähigkeit. Werden sie zu irgend einer Zeit in die Scheide ergossen, so wandern sie bis zur Tube, ja bis zum Ovarium. Das Ei wird befruchtet und braucht um in den Uterus zu gelangen vielleicht 7 bis 8 Tage. Im Uterus

wird es, wohl mechanisch, durch die mittlerweile gewucherte Schleimhaut gefesselt: Schwangerschaft ist vorhanden. Ist sie durch die Geburt beendigt, so bilden sich im Puerperium allmählich wieder die früheren Verhältnisse aus. Doch bleibt meistentheils das Gefässsystem der weiblichen Genitalorgane weiter, Scheide und Uterus etwas schlaffer, sowohl was die Organe selbst als was die Befestigungen anbelangt. Die Schleimhaut dagegen wird ganz in der alten Art wieder ausgebildet, ja im Cervicalcanal bleiben oft die Drüsen grösser als vorher und behalten eine gewisse Neigung zu selbständiger Wucherung.

C. Senile Involution.

Nach der oben erwähnten klimacterischen Periode beginnen die weiblichen Geschlechtsorgane sich senil zu involviren. Die Vulva wird kleiner, fettloser, die Scheide enger, glattwandiger, vor allem weniger nachgiebig und dehnbar. Die Portio vaginalis uteri verschwindet allmählich vollständig, sodass die Scheide oben glatt endigt und an dem Ende sich ein Loch, der Muttermund, befindet. Der Uterus verkleinert sich so erheblich, dass er bis zu einer Grösse von 5 cm Länge schrumpft. Er wird ganz schlaff, dünnwandig. Die Schleimhaut kann sich in ihrer Eigenart so verändern, dass keine Drüsen mehr zu finden sind und die Stelle der epithelbedeckten Schleimhaut eine Art Granulationsgewebe einnimmt. Wo letzteres eng an einander liegt, gehen die Wandungen Verwachsungen ein, so namentlich am innern Muttermunde. Dann kann oberhalb Secret stagniren, sodann eine senile Pyometra bei Atresie des inneren Muttermundes die Folge sein. Die Ovarien schrumpfen ebenfalls, doch findet man in ihnen noch Follikel, kleine Cysten, aus Follikeln entstanden, und Bindegewebsanhäufungen auf Corpora lutea zurückzubeziehen. An der Oberfläche lassen sich fast stets die alten Narben noch finden.

Eine ähnliche Schrumpfung geht das ganze Pelveoperitonäum ein, sodass auch die Uterusligamente kürzer werden.

Drittes Kapitel.

Allgemeine Diagnostik.

Die Erkenntniss aller Krankheiten verdankt die eminenten Fortschritte der Neuzeit den immer mehr ausgebildeten Untersuchungsmethoden. Während aber die physikalisch-diagnostischen Methoden anderer, z. B. der Lungenkrankheiten schon seit Jahrzehnten mit grösstem praktischen Erfolge sich vervollkommneten, vermisste man in der Untersuchung der weiblichen Genitalorgane bisher die „Methode“. Die gynäkologische Diagnostik ist eine Errungenschaft der allerneuesten Zeit, ist noch durchaus keine abgeschlossene Lehre, sondern entwickelt und sichtet sich von Jahr zu Jahr mehr und mehr. Kritisch das bleibend Gute und praktisch Wichtige zu schildern, ist unendlich viel schwerer als alle Vorschläge zu registriren. Wie aber die Lehre der Frauenkrankheiten im Allgemeinen ihre Fortschritte der verbesserten Diagnostik zu danken hat, so wird auch der Einzelne die Diagnostik zum ersten und wichtigsten Theil seines Studium machen müssen.

A. Anamnese.

Als Mittel die Diagnose zu stellen haben wir zunächst die Anamnese. Beginnen wir mit dem Eintreten der Patientin. Schon aus dem Benehmen wird der erfahrene Frauenarzt oft wissen, ob eine Virgo oder verheirathete Frau eintritt. Letztere werden selbstverständlich die überwiegende Mehrzahl ausmachen. Meist wird es sich um etwas anämisch aussehende Personen handeln. Bedeutende Anämie lässt auf überstandene und bestehende Blutungen schliessen. Das Alter wiederum auf den Grund dieser Blutungen. Vorsichtiges langsames Setzen deutet auf Schmerzen im Becken: Beckenperitonitis.

Die Anamnese muss besonders genau aufgenommen werden, doch hat die systematische Methode, wie sie wohl am Krankenbette eines Mannes gestattet ist, manches Verletzende für eine gebildete Frau. Deshalb kann der Arzt zunächst auf die Leiden der Patientin eingehen und geduldig zuhören. Dabei lenkt man das Gespräch geschickt auf die wichtigen Punkte, immer im Auge behaltend, dass die Nothwendigkeit einer Exploration sich der Patientin gleichsam spontan aus der ganzen Unterhaltung ergeben muss.

Besonders interessiren die Fragen, ob die Patientin verheirathet ist, ob Kinder geboren sind, leicht oder schwer, wie viel, wie schnell nach einander, wann das letzte. Ob Aborte stattfanden, ob sich Krankheiten oder längeres Siechthum an die Geburten oder Aborte anschlossen.

Dann fragt man nach der Menstruation. Wann sie zuerst eingetreten sei, ob sie vom Beginne an bis jetzt in derselben Weise verlaufen sei, oder ob seit der Verheirathung, seit eventuellen Krankheiten, Geburten, Aborten oder ohne Grund die Menstruation sich quantitativ oder qualitativ verändert habe? Ob vor, während oder nach der Menstruation Schmerzen existiren, ob diese an einem bestimmten Punkt sitzen, oder nicht, ob sie einen bestimmten Charakter haben? Ob die Schmerzen durch schon gebrauchte Mittel oder Curen gebessert oder verschlechtert sind? Ob flüssiges Blut oder Blutklumpen, helles oder dunkles Blut, mit oder ohne Schleim abgehe? Ob die Blutung in gleicher Stärke andaure, oder aussetze und wiederkehre, ob irgend etwas z. B. Liegen oder Bewegung auf die Blutung und andere Symptome von Einfluss sei? Ob die Blutung reichlich sei oder nicht, ob sie Schwächegefühl hinterlasse oder nicht? Ob die Menstruation lange daure, ob sie ganz regelmässig wiederkehre, und stets denselben Symptomencomplex mache? Für alle diese Fragen sind Ausdrücke zu substituiren, welche dem Bildungsgrade der Patientin angemessen sind.

An die Fragen nach dem Blutausfluss schliessen sich die Fragen nach anderem Abgang oder Ausfluss an. Wie ist dieser beschaffen, glasig, eitrig, blutig, mit Fetzen vermischt? Was macht er für Flecke in die Wäsche, grünliche, gelbliche, blutige oder gar keine? Riecht der Abgang übel, ätzt er die äusseren Geschlechtstheile an? Besteht der Ausfluss fortwährend, ist er manchmal heftiger und wann ist dies der Fall?

Hierauf geht man auf die Schmerzen über. Ob wirkliche Schmerzen bestehen, ob sie genau localisirt und charakterisirt werden können. Ob sie mehr in unbestimmtem Druckgefühl bestehen oder wirkliche stechende, bohrende, pulsirende, krampf- oder wehenartige Schmerzen sind. Ob die Schmerzen immer vorhanden sind oder nur bei bestimmten Anlässen: bei hartem Stuhlgang, beim Urinlassen, beim Setzen auf nicht gepolsterte Stühle, beim Gehen auf schlechtem Pflaster, beim schnellen Gehen, Treppensteigen, beim Heben oder Tragen schwerer Gegenstände, beim Bücken, Fahren, Tanzen, beim Coitus, ob die Kleidungsstücke lose oder fest getragen werden. Als Kriterium für die Heftigkeit und das Anhalten der Schmerzen dienen die Fragen, ob die Patientin während

der Schmerzen liegen muss, ob die Schmerzen die Arbeiten, die Geselligkeit unmöglich machen, ob sie den Schlaf rauben, ob sie die Laune verderben, verstimmt, verdriesslich machen.

Nach diesen Fragen auf die consensuellen Erscheinungen übergehend, wird man nach Schmerzen in entfernten Organen, namentlich den Brüsten, dem Kopf und dem Magen forschen. Auch der Appetit, die Verdauung, die Beschaffenheit des Stuhlgangs, die Diurese sind wichtig.

Kann man sich nach Allem kein präcises Bild der Leiden der Patientin machen, so fragt man zum Schluss: Welches diejenigen Leiden sind, durch welche veranlasst, die Patientin ärztliche Hülfe aufsuchte. Sind es ganz bestimmte, z. B. eine Geschwulst, so wird man nach speciellen anamnestischen Daten forschen. Oft verlangen die Patientinnen vom Arzt, dass er den Grund des Besuches ahnt, ohne dass er direkt ausgesprochen wird. So lassen sich oft Frauen eine Viertelstunde lang examiniren, und bringen doch den kurzen Wunsch, „dass sie Kinder haben möchten", nicht über die Lippen.

Hat man es andererseits mit einer Hysterischen zu thun, so wird man vorsichtig sein müssen, und nicht etwa jede der angedeuteten Fragen an die Patientin richten. Bei mancher Hysterischen kann man jedes nur irgend einmal beschriebene subjective Symptom abfragen, und mit einer geradezu seligen Genugthuung wird die Patientin behaupten, dass alle diese merkwürdigen Erscheinungen sich auch bei ihr fänden. So kann man in manche Patientinnen Alles, was man will, hineinexaminiren.

Der Arzt muss mit dem nöthigen Tact verfahren, z. B. nicht erst nach Kindern und dann nach der Verheirathung fragen, nicht etwa mit den Fragen nach eventueller Schmerzhaftigkeit beim Coitus beginnen. Noch weniger wird man durch Spott oder Lachen über die oft recht lächerlichen Klagen, Erzählungen und Beschreibungen von abnormen Empfindungen das Vertrauen der Patientinnen erwerben. Stets muss man bestrebt sein, die ärztliche Würde zu wahren, und gleichweit entfernt von der principiellen, willfährigen Liebenswürdigkeit des Routiniers, wie von brutaler Rigorosität des rücksichtslosen exacten Forschers, seine Handlungsweise nur durch wahre Humanität leiten lassen!

B. Allgemeines zur Untersuchung.

Die ärztliche Untersuchung der weiblichen Geschlechtsorgane beginnt mit dem Touchiren; der inneren Exploration. Damit ist die äussere zu verbinden, als combinirte Untersuchung. Handelt es sich um Unterleibstumoren, so ist die äussere Untersuchung, die Palpation, mit beiden Händen ebenfalls vorzunehmen. Die genauere Beschreibung derselben behalten wir uns für die Differentialdiagnose der Abdominaltumoren vor. Hierauf folgt die Besichtigung, bei welcher man um den vaginalen Theil des Uterus zu sehen, die Scheide durch Instrumente — Specula — erweitern und aus einander halten muss. Um ferner die Höhle der Gebärmutter in ihren Verhältnissen beurtheilen zu können, muss dieselbe sondirt werden. In manchen Fällen genügt die Untersuchung mit der Sonde nicht, dann ist es nothwendig, die Höhle der Gebärmutter zu erweitern, um mit dem Finger nachfühlen zu können.

Bei der ärztlichen Untersuchung muss alles so eingerichtet sein, dass man der Patientien und sich selbst die Procedur möglichst bequem macht. Deshalb muss die Patientin bequem gelagert werden. Diese Lagerung ist sowohl in Bezug auf das Lager selbst als auf die Patientin in verschiedenen Ländern verschieden. Wie — vielleicht vor Decennien — der erste bedeutende Lehrer der Gynäkologie untersuchte, so untersuchen seine Schüler noch heute. Die Gewohnheit lässt die Methode für bequem, richtig und praktisch halten. Nur schwer ist daran zu rütteln. So untersucht man in Amerika und England in der Seitenlage, in Deutschland meist in der Rückenlage. In Deutschland, wo die Macht der Autorität in viele Theile getheilt ist, acceptirt man noch am leichtesten das Ausländische, wenn es gut ist.

Eine Untersuchung im Stehen ist stets ungenügend, sie soll nur aus zwei Gründen vorgenommen werden. Erstens, um sich darüber aufzuklären, wieweit eine Senkung des Uterus oder der Scheide im Stehen anders beschaffen ist, als im Liegen, und zweitens, um zu fühlen, ob ein Pessarium im Stehen ebenso gut respective fest liegt, als im Liegen.

Die Bauchlage und Knieellbogenlage bietet keinerlei Vortheile und wird nicht angewendet. Nur einzelne Operateure haben bei Operationen an der vorderen Scheidenwand, die Knieellbogenlage benutzt.

Die Seitenlage hat den Nachtheil, dass die combinirte Untersuchung unmöglich ist, sie bietet jedoch Vortheile bei der Anwendung von Speculis und kleinen gynäkologischen Operationen, bei denen wir

hierauf zurückkommen. Die für Patientin und Arzt bequemste Lage ist die Rückenlage, weil es nicht nöthig ist, bei irgend einer Untersuchungsmethode diese Lage zu wechseln.

Man hat eine grosse Anzahl billiger und theurer, einfacher und complicirter, praktischer und unpraktischer Untersuchungs-Stühle und Tische construirt. Dabei ist zu bedenken, dass alle die Stühle oder Tische, welche die Form eines Operationstisches haben, die Patientin abschrecken. Die grossen Tische, auf welche die Patientinnen auf einer Treppe, wie auf ein Schafott steigen müssen, halten manche Patientin von der Untersuchung ab. Ohne verkennen zu wollen, dass es rein individuell ist, was Jeder hier für gut und bequem halten will, möchte ich eine Chaise longue oder ein einfaches Sopha ohne Rückenlehne empfehlen. Dasselbe muss sich leicht rollen lassen, sodass man es dem Fenster nähern und dass man, wenn es nöthig ist, von beiden Seiten untersuchen kann. Das Sopha muss sehr fest gepolstert sein oder man muss unter das Becken der Patientin ein festes Kissen legen. Das Sopha darf nicht zu hoch sein, sodass auch die Patientin bequem darauf liegen und hinuntersteigen kann. Der Ueberzug bestehe aus Wachstuch, damit ein Abwaschen möglich ist. Der Arzt setzt sich auf den Rand des Sophas oder auf einen Stuhl. Die zu Untersuchende muss vollkommen gerade liegen, die Beine mässig spreizen und anziehen, der Kopf muss fest auf der Lehne aufliegen.

C. Das Touchiren.

Das Touchiren wird in der Weise ausgeführt, dass der mit Carbolöl, oder Carbolvaseline (1 : 10) bestrichene Finger von hinten aus in die Vagina eingeführt wird. Man hat auf Folgendes zu achten: ist ein Frenulum noch vorhanden? Ist die Vulva weit, sodass ein Dammriss stattgefunden hat? Befindet sich an der Vulva, z. B. in einer grossen Schamlippe ein Tumor, ist das Eindringen schmerzhaft oder nicht? Kommt dem Finger die hintere oder vordere Vaginalwand oder sogar der Uterus entgegen (Prolapsus oder Descensus)? Macht man beim Drücken in der Vagina irgendwo Schmerzen? Befindet sich der Uterus in richtiger Lage, ist die Portio weich oder hart, geöffnet oder geschlossen? Ist der Uterus beweglich, lässt sich also die Portio nach vorn, hinten, rechts und links gleich leicht und schmerzfrei dislociren? Befindet sich neben dem Uterus eine Resistenz, eine Geschwulst? Ist diese Geschwulst beweglich, was hat sie für Consistenz, ist sie empfindlich, lässt sie sich deutlich abgrenzen, sodass man eine Form beschreiben

kann, oder hängt sie irgendwo mit der Nachbarschaft zusammen? Wie verhält sich der Uterus zu der Geschwulst, ist er verdrängt, in sie aufgegangen, lässt sich Geschwulst und Uterus von einander abgrenzen, isolirt bewegen oder hängt beides fest zusammen.

Ich muss gleich hier einfügen, dass zu jeder genauen gynäkologischen Diagnose es nöthig ist, zwei Finger in die Scheide zu führen. Man bringt den zweiten (Mittelfinger) stets hinter dem ersten ein, selbst bei Nulliparis macht der Geschickte wenig Schmerzen, ist doch der Penis dicker als zwei Finger. Innerlich spreizt man beide Fingerspitzen und tastet die Uterusränder ab. Auf diese Weise fixirt man mit einer Fingerspitze den einen Uterusrand und streicht mit der anderen am andern Rande hin und her. Besonders zum Fühlen der Ovarien, kleiner parametritischer Tumoren, Resistenzen, respective Unnachgiebigkeiten in den Uterusligamenten, und vor allem behufs der Fixation des Uterus bei der combinirten Untersuchung sind zwei Finger nöthig. Künstliche Lageveränderungen des Uterus, z. B. das Ziehen der Portio nach vorn bei Anteversion, die Reposition des Fundus bei Retroflexion, lassen sich nur mit zwei Fingern ausführen. Abgesehen aber von allen Vortheilen kann man mit zwei Fingern selbstverständlich viel höher hinaufreichen als mit einem Finger.

D. Die combinirte Untersuchung.

Hierauf wird die andere Hand auf den Leib gelegt. Unter sanftem Druck, während dessen man einen Blick auf das Gesicht der Patientin wirft, um zu sehen, ob man Schmerzen bereitet, nähert man die Hand möglichst der Wirbelsäule. Dann drängt man die Fingerspitzen nach unten und sucht nun unter gleichzeitigem Andrängen der inwendig liegenden Finger beide Hände aneinander zu bringen. Alles was zwischen den beiden Händen liegt, sucht man abzutasten und sich von Grösse, Consistenz, Zusammenhang mit den Beckenorganen eine Vorstellung zu machen. Durch die combinirte Untersuchung will man feststellen: Die Lage, Grösse, Form, Beweglichkeit des Uterus? Ob irgendwo im Becken ein Tumor sich befindet und wie er beschaffen ist? Ob dieser Tumor mit irgend einem anderen Organ zusammenhängt, ob vielleicht ein schon bei der Palpation im Abdomen gefühlter Tumor mit einem ebenfalls früher in der Vagina gefühlten Tumor zusammenhängt? Ob sich Fluctuation von einem in den anderen fortsetzt? Ob beide zusammen oder isolirt beweglich sind? Von welchem Organ der Tumor seiner Localität nach ausgeht oder entstanden ist? Bei negativem Resultat wird das

Fehlen irgend eines Tumor oder sogar der ganzen inneren Geschlechtsorgane constatirt.

7.

Lage der Hände bei der combinirten Untersuchung.

Ausser dieser combinirten Untersuchung von Bauchdecken und Vagina aus, kann man auch von Mastdarm und Vagina aus Tumoren untersuchen, welche zwischen Mastdarm und Vagina oder im Douglasischen Raume liegen. Diese Untersuchung nimmt man am besten so vor, dass der Daumen in der Vagina, der Zeigefinger in dem Mastdarm liegt. Ferner kann man, bei Fehlen der Vagina oder bei intactem Hymen vom Mastdarm und Bauchdecken aus combinirt untersuchen.

Auch vom Mastdarm und Blase aus ist die Untersuchung nothwendig, namentlich bei Missbildungen, wenn die Scheide fehlt. Dann muss man entweder mit dem Finger oder mit Speculis, welche Simon angab, die Harnröhre erweitern.

Bei schwer zu erkennenden Tumoren an der Vorderseite des Uterus hat man auch von Blase und Scheide, oder von Mastdarm und Blase aus je einen Finger jeder Hand an die Geschwulst gebracht, während gleichzeitig ein Assistent die mit einer Hakenzange gefasste Portio anzog und hin und her drehte.

E. Untersuchung vom Mastdarm aus.

Die Untersuchung durch den Mastdarm ist, wie schon erwähnt, bei Scheidenmangel und intactem Hymen vorzunehmen. Nur in den dringendsten Fällen ist zu gestatten ein Hymen zu zerstören. Ferner ist die Untersuchung per rectum bei allen Tumoren des Douglasischen Raumes schon zur Controle der Resultate der Vaginalexploration nöthig. Auch lässt sich nur durch Fühlen vom Rectum aus feststellen, ob ein harter Tumor vom Knochen ausgeht oder vor dem Mastdarm im Douglasischen Raume liegt. Dabei ist es nicht nöthig bis über den Sphincter internus, welcher vom Finger trichterförmig gefühlt wird, hinaus zu gehen.

Besonders wichtig ist die Untersuchung per rectum, wenn ein den retroflectirten Uterus reponirt erhaltendes Pessar in der Vagina liegt. Ist letztere eng, so muss man vom Mastdarm aus controliren, wie sich die Portio zum Pessar verhält, und ob das Pessar seinen Dienst thut. Die Untersuchung vom Mastdarm aus wird am besten in der Seitenlage von Sims vorgenommen (cfr. unten). Beim Eindringen gelangt der Finger zuerst auf die vordere, untere Fläche des Uterus, und muss erst hakenförmig nach hinten gekrümmt werden, um die Kreuzbeinconcavität auszutasten.

Das von Simon zuerst geübte Exploriren nach Einführung der ganzen Hand in das Rectum, ist wieder verlassen. Fast alle Gynäkologen, die diese Methode geprüft haben, halten die Resultate gegenüber der Schwierigkeit und Gefährlichkeit für viel zu gering. Die Hand kann sich im Rectum nicht frei bewegen, folglich nicht fein fühlen. Ich selbst war zugegen, als Simon eine kleine secundäre Cyste eines Ovarialtumor fälschlich als Uterus diagnosticirte. Zu der Unsicherheit kommt die Gefährlichkeit. Es giebt einige Fälle, bei denen der Mastdarm Längsrisse bekam und der Patient an Peritonitis zu Grunde ging. Kommt man nicht mit einem Finger aus, so kann es vortheilhaft sein, um etwas höher zu gelangen, zwei Finger in das Rectum einzuführen.

F. Untersuchung mit der Sonde.

Die Untersuchung mit der Sonde ist nicht in allen Fällen nothwendig, doch kann sie unter Umständen allein Klarheit in der Diagnose verschaffen.

Das Instrument selbst wird am besten aus Kupfer mit hölzernem Griff angefertigt. Es muss biegsam sein, jedoch nicht zu dünn oder zu biegsam, damit es bei leichtem Druck sich nicht umbiegt. In diesem

Falle wüsste man ja nie, wo sich die Spitze befände. Die Länge beträgt 30 bis 35 cm. Die Spitze endet in einem Knopf. 6 bis 7 cm unterhalb desselben befindet sich eine Anschwellung, welche die normale Länge des Uterus andeutet. Manche Gynäkologen haben die ganze Sonde nach Centimetern eintheilen lassen, oder besondere Messvorrichtungen angebracht. Die Sondenknöpfe sind verschieden dick, 3 bis 8 oder mehr Millimeter. Drei Dicken genügen, doch kann man natürlich nach Belieben sich eine grössere Anzahl anfertigen lassen.



8 a. Uterussonde. 8 b. Uterussonde von B. S. Schultze.

Figur 8 a stellt eine Kupfersonde mit Holzgriff dar, Figur 8 b die von B. S. Schultze angegebene, nur aus Kupfer gearbeitete. Neuerdings hat Schultze an dieser Sonde eine Anzahl Marken angebracht, sodass man allein durch das Gefühl des einen, neben der Sonde in der Scheide liegenden Fingers die Länge des Uterus feststellen kann.

Jede Sonde, auch wenn sie nach jedem Gebrauch gereinigt wird, muss vor der Anwendung in 3- bis 5procentige Carbolsäurelösung getaucht werden. Am besten bewahrt man die Sonden in einer Flasche voll Carbollösung auf, in welche die Sonde zu zwei Drittel ihrer Länge hineinragt. Die Angabe, dass eine nicht bis zur Körperwärme erwärmte Sonde durch die Temperaturdifferenz den Uterus zu Contraction und Widerstand gegen die Sondirung reize, ist durchaus unrichtig.

Ehe man sondirt, muss man genau wissen, wie der Uterus gelagert ist. Wollte man aber erst durch die Sondirung die Lage des Uterus z. B. bei unregelmässigen Tumoren erforschen, so müsste die allergrösste Sorgfalt angewendet und die Procedur bei Schmerzhaftigkeit oder Schwierigkeit vorläufig unterbrochen werden.

Nachdem man sich die Sonde so gebogen hat, wie sie für die Lage des Uterus passt, — wenig gekrümmt bei Retroflexionen, stärker gekrümmt bei Anteflexionen, schiebt man den Sondenknopf, gegen den in der Vagina liegenden Finger gepresst, in die Vagina ein. Dicht neben der, den Muttermund fixirenden Fingerspitze gleitet die Sonde in den Cervicalkanal und wird so dirigirt, dass die Sondenspitze in der präsumirten Richtung der Uterushöhle vorgeschoben wird. Kommt man nicht vorwärts, so darf man nie Gewalt anwenden, besser ist es auf jede Sondirung zu verzichten als sie zu forciren. Durch Zurückziehen, Vorschieben in verschiedenen Richtungen, verschiedene Biegungen der Spitze, vorsichtige Hebelbewegungen am Griffe, beginnt man von neuem die Versuche. Gelingt auch das nicht, so versucht man im Speculum (siehe unten) zu sondiren, oder in der Seitenlage. Namentlich in der Sims'schen Seitenlage gleitet oft die Sonde bei An- und Vorwärtsziehen der vorderen Muttermundslippe mit einem Häkchen überraschend schnell in den Uterus, während es früher ganz unmöglich war, vorwärts zu kommen. Etwas Widerstand fühlt man bei dickeren Sonden am inneren Muttermund; wäre dieser Widerstand erheblich, so müsste die diagnostische Sondirung mit einer dünneren Sonde ausgeführt werden. Hat man die Sonde wieder entfernt, so sieht man sie genau an, um zu sehen, ob sich Blut an ihr befindet.

Mit der Uterussonde will und kann man Folgendes klarstellen:

1) Wie lang ist die Uterushöhle? Zu dem Zwecke wird die Spitze des Zeigefingers da an die Sonde gelegt, wo der äussere Muttermund sich befindet. Dann entfernt man Finger und Sonde gleichzeitig und misst oder taxirt die Distance von der die normale Uteruslänge bezeichnenden Anschwellung bis zur Fingerspitze.

Es lässt sich nicht leugnen, dass das gleichzeitige Entfernen des Fingers und der Sonde bei starken Flexionen die Schleimhaut des Uterus verletzen kann, deshalb liess Schultze an seiner Sonde eine Anzahl Marken anbringen. Während die Sonde liegt, zählt man durch Darübergleiten mit der Fingerspitze die Anzahl der hervorragenden Marken, und weiss nun, wie viel von der Sonde im Uterus liegt, respective wie lang der Uterus ist.

2) Ist die Uterushöhle weit oder eng? Dies erfährt man schon

durch die Leichtigkeit oder Schwierigkeit, mit der sich die Sonde vorschieben lässt, dann durch die Versuche, die Sonde im Uterus seitlich zu bewegen.

3) Wie ist die Richtung der Uterushöhle? Es wird z. B. bei Uterus unicornis oder bei einer grossen in der einen Uteruswand befindlichen Geschwulst die Sondespitze seitlich abweichen.

4) Ist überhaupt eine Uterushöhle respective ein Uterus vorhanden oder ist diese Höhle irgendwo verschlossen oder stenosirt?

5) Wo liegt der Uterus? Bei Geschwülsten an oder um den Uterus ist es oft sehr wichtig zu wissen, wo der Uterus liegt. Ist es unmöglich aus der Form der Geschwulst darüber Aufschluss zu erlangen, so ist eine vorsichtige Sondirung erlaubt. Dann zeigt die Richtung der Höhle die Lage des Uterus an.

6) Ist der Uterus beweglich oder nicht? Natürlich wird auch hier die Sondirung nur dann gestattet sein, wenn die Kenntniss der Beweglichkeit des Uterus *nicht anders zu erlangen und dennoch für Diagnose und Therapie dringend nothwendig ist.*

Die grösste Vorsicht bei der Sondirung ist deshalb nöthig, weil verschiedene Gefahren der Sondirung bekannt sind. Zunächst sind wie z. B. beim Katheterisiren der männlichen Harnröhre, bei der Sondirung Schüttelfröste oder andere nervöse Symptome eingetreten. Dann kann der Schmerz beim Ueberwinden des innern Muttermundes so gross sein, dass wehenartige Schmerzen und Uteruskolik oder sogar Collaps und Ohnmachten die Folge sind. Bei Geschwülsten oder Neigung der Schleimhaut zu Blutungen können heftige nur durch Tamponade zu stillende Blutungen entstehen. Dasselbe tritt, mit dem Ausgang in Abort, beim Sondiren von Schwangern, jedoch hier durchaus nicht immer, ein.

Ferner kann, wenn mit unreinen Instrumenten die Uterusschleimhaut verletzt wird, Infection, septische Metritis entstehn. Dass diese sich auf das Peritonäum fortpflanzt, beweisen die allerdings wenigen Fälle, wo nach Sondirung tödliche Peritonitis eintrat.

Noch sind zwei merkwürdige Ereignisse zu erwähnen, welche bei der Sondirung vorkommen können. *Erstens die Sondirung der Tuben.* Ist die uterine Oeffnung der Tube weit, liegt der Uterus etwas schräg, sodass der Sondenknopf gegen die Tubenöffnung gerichtet ist, so kann die Sonde in die Tube gleiten und sie durchdringen. Sind diese Fälle auch selten, so sind sie doch möglich und bewiesen.

Viel häufiger ist es zweitens, dass die Sonde den ganzen Uterus durchbohrt und zwischen die Gedärme gleitet, sodass man sie dicht

unter den Bauchdecken fühlt. Diese zufälligen Uterusperforationen kommen gar nicht selten vor und verlaufen meist ohne Blutung oder folgende Entzündungserscheinungen. Das Vorkommen fordert zur allergrössten Vorsicht auf. Puerperale Uteri oder Uteri von kranken schwächlichen Frauen scheinen sich besonders leicht durchbohren zu lassen. Namentlich dürfte dies Ereigniss dann zu fürchten sein, wenn man bei Prädisposition des Uterus durch Hebelbewegung am Sondengriff gewaltsam eine andere Lage des Uterus herstellen wollte, obwohl der Uterus fixirt ist.

Bei hysterischen zur Ohnmacht geneigten Frauen nehme man die erste Sondirung nicht in der Sprechstunde vor, da eine Patientin von der Procedur so angegriffen sein kann, dass selbst ein Transport nach Hause stundenlang unmöglich ist. Nach schwierigen Sondirungen, bei denen Gewalt gebraucht wurde, die also schon den Charakter von Dilatationen haben, lasse man die Patientin principiell eine Stunde zu Bett liegen und ein bis zwei Tage desinficirende Scheidenausspülungen vornehmen. Manchmal treten einige Zeit nach der Sondirung kolikartige Schmerzen auf. Gegen diese, wie überhaupt gegen zu starke Schmerzen nach dem Sondiren ist eine subcutane Morphiuminjection das einfachste Mittel. Im Allgemeinen aber ist es durchaus nicht verboten, auch eine erste Untersuchung mit der Sonde ambulatorisch zu machen. Ich habe noch niemals jene schweren Zufälle erlebt. Man darf nur Nichts forciren, und etwa aus einer vorsichtigen, diagnostischen Sondirung eine gewaltsame Dilatation machen.

G. Untersuchung mit Spiegeln.

Die Vulva und das Vestibulum, die Verhältnisse des Hymen, der Harnröhrenmündung und der hinteren Commissur besichtigt man ohne Hülfsmittel. Will man aber Scheide oder Portio durch das Auge untersuchen, so muss man Instrumente anwenden, welche seit Alters her Specula, Spiegel, Scheidenspiegel, heissen.

Man hat zunächst röhrenförmige Spiegel, dieselben sind aus Milchglas, Glas, Metall, Kautschuk oder Holz gefertigt. Am äussern Ende sind sie trichterförmig erweitert, sodass man sie anfassen kann, ohne das Lumen zu verdecken. Am inneren Ende sind sie abgeschrägt. Die Milchglasspiegel sind die billigsten und besten, man bedarf bei ihnen keiner starken Beleuchtung wie bei den dunkeln Kautschukröhren. Die vielfach gebrauchten Chemikalien zerstören das Glas nicht. Die Reinigung ist sehr leicht auszuführen. In der Form gleich, sind die sogenannten Fergusson'schen Spiegel. Sie sind aus Glas gefertigt, welches

mit Spiegelmasse belegt ist, darüber befindet sich ein Kautschuküberzug. Ohne diese Spiegel wird man dann nicht auskommen, wenn es unmöglich ist, die Patientinnen dicht am Fenster und bei Tageslicht zu untersuchen. Selbst bei mässiger Helligkeit übersieht man im Fergusson'schen Spiegel schon die Verhältnisse der Portio, und will man recht genau irgend eine Portio betrachten, so ist oft nach dem Gebrauch eines Milchglasspeculum noch der eines Fergusson'schen nöthig. Der Fehler des Instrumentes ist der theure Preis bei geringer Haltbarkeit. Auch aus dünnem Neusilber hat man ähnliche Instrumente hergestellt. Diese sind allerdings zuerst sehr brauchbar, nur verschwindet der anpolirte Spiegel sehr schnell. Die Kautschukspiegel haben den Vortheil der Unzerbrechlichkeit, den Nachtheil, dass sie nur bei sehr heller Beleuchtung zu brauchen sind. Die hölzernen Spiegel wendet man beim Aetzen der Portio mit Glüheisen an, weil bei der Hitze das Milchglas zerspringt, der Kautschuk schmilzt und das Metall sich zu sehr erhitzt.



9.
Milchglasspiegel.

Will man den Spiegel einführen, so untersucht man vorher mit dem Finger. Dabei beurtheilt man die Capacität der Vagina und wählt die Grösse des Speculum aus.

Ferner erfährt man beim Touchiren, wo die Portio steht, und kann beim Einführen die Spitze des Speculum nach der betreffenden Stelle hinschieben. Zunächst klappt man mit zwei Fingern der einen Hand die Vulva so auseinander, dass man möglichst die kleinen Schamlippen mit abzieht. Dann setzt man die Spitze der Röhre über die hintere Commissur hinaus in die Scheide und führt nun das Speculum in der erkundeten Achse der Scheide, drehend, nach oben. Dabei richtet man, der nach oben gerichteten Concavität der Scheidenachse entsprechend, den Spiegel erst mit der Spitze, dem innern Ende, nach unten, und drückt dann weiter hinein drückend das äussere Ende abwärts.

Sehr empfindlich ist der Harnröhrenwulst; bleibt er vielleicht grade vor dem Rande des Speculum stehen, reibt und drückt der Rand den Wulst, so empfindet die Patientin Schmerzen, presst unwillkürlich widerstrebend, sodass man das Speculum zurückziehen und den Wulst vermeiden muss. Binnen Kurzem hat jeder Anfänger diese kleine Schwierigkeit überwinden gelernt.

Während man das Instrument nach oben schiebt, betrachtet man durch das Lumen die sich entfaltenden Scheidenwände. Hat man eine besondere Stellung der Portio vorher erkundet, so muss man diese beim Höherschieben berücksichtigen. Der Rand der Röhre streicht den Schleim der Scheide ab und nimmt ihn mit nach oben, sodass der Beobachter auch über die Secrete ein Urtheil bekommt. Unter Drehbewegungen, Rückwärtsziehen und wieder Vorwärtsschieben fängt man die Portio in der Oeffnung der Röhre. Dabei muss man den Muttermund deutlich zu Gesicht bekommen. Nur bei sehr fetten Personen, wo die Röhre zu kurz ist, existiren Schwierigkeiten.

Der Spiegel ist auch so einzuführen, dass der Schnabel oben angedrückt wird. Die Spitze muss über den Harnröhrenwulst hinausragen, ehe man dreht und schiebt. Bei dieser Einführung hat man wegen der strafferen vorderen Vaginalwand den Vortheil, die Portio schneller in dem Lumen zu fangen. Ist das Untersuchungslager weich, sodass sich das Becken der Patientin tief eindrückt, so bietet die zuletzt beschriebene Einführung Vortheile.

Eine andere noch ältere Art Spiegel sind die aus zwei oder mehr Klappen bestehenden. Das beste und allein noch gebrauchte derartige Speculum ist das von Cusco.



10.
Speculum von Cusco.

Die Hauptvortheile dieses Speculum sind, dass es, falls der Introitus schmerzhaft ist, leichter einzuführen ist. Wegen des conischen Baues wird der Introitus nur allmälig dilatirt. Ferner hält sich das Speculum von selbst. Will man irgend welche therapeutischen Manipulationen ausführen, so ist es sehr störend, immer eine Hand am Milchglasspiegel festgelegt zu haben. Hält man den Milchglasspiegel aber nicht, so gleitet er häufig durch den abdominellen Druck heraus, und hält die Patientin das Instrument, so gleitet oft wenigstens die Portio heraus, und man hat den Schwierigkeiten, dieselbe einzustellen, von Neuem zu begegnen. Während aber, zuerst nur zur Diagnose, der Cusco'sche Spiegel eingeführt resp. die Portio eingestellt ist, kann man nunmehr den Spiegel liegen lassen, und mittlerweile Medicamente resp. Instrumente zum therapeutischen Eingriff aus-

wählen und herbeiholen. Somit ist für den Praktiker das Cusco'sche Instrument vorzüglich und unentbehrlich.

Das Cusco'sche Speculum wird zunächst so eingeschoben, dass die Breite des oberen Endes senkrecht steht, dann dreht man es um, schiebt es nach der Gegend der Portio hin, und öffnet es durch Aufschrauben. Durch hebelnde Bewegung fängt man die Portio im Lumen, gelingt es nicht, so schiebt man durch Anhaken oder Druck mit der Sonde die Portio in das Lumen hinein. Man gebraucht helle Beleuchtung. Vor dem Entfernen muss man die Portio, während man zieht, aus dem Speculum hinausschieben. Thut man das nicht, so zieht man mit dem Speculum die Portio respective den Uterus herab und verursacht dabei oft recht empfindliche Schmerzen.

Ganz anders gestaltete und auf anderen Principien beruhende Instrumente sind die rinnenförmige Specula. Die Idee dieser Instrumente stammt von Marion Sims, welcher der Schöpfer der ganzen neueren Gynäkologie genannt werden kann. Ist auch nicht Alles, was er behauptet hat, richtig, so hat er doch der Forschung neue Wege gewiesen. Er hat zuerst principiell die Gynäkologie chirurgisch gemacht, und das Festhalten an dieser Richtung ist es, was der Gynäkologie ihre

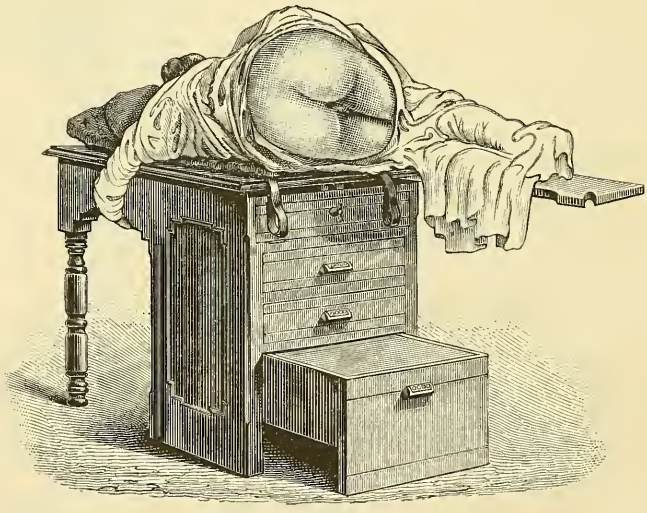

11.

Patientin in Sims'scher Seitenlage
auf Dr. Chadwick's gynäkologischem Untersuchungstisch.

modernen Triumphe verschaffte. Sims machte die eigenthümliche Beobachtung, dass in Knieellbogenlage die Bauchdecken und die ganzen

Eingeweide nach unten sinken. Dieser Bewegung folgen Uterus und Scheide, hält man aber die hintere Scheidenwand in der Kreuzbeinaushöhlung fest, so folgt dem Zug blos Uterus und vordere Scheidenwand, dabei öffnet sich die Vulva, die Luft stürzt oft mit hörbarem Geräusch in die Vagina, dieselbe bläht sich auf und man überblickt Portio und vordere Scheidenwand. Statt der Knieellbogenlage wählte Sims bald eine andere, den Patientinnen bequemere Lage: die nach Sims genannte Sims'sche Seitenlage.

Dabei liegt die Frau am Rand eines Tisches auf der linken Seite. Dadurch, dass der linke Arm nach hinten gestreckt ist, kommt die Brust und Bauchfläche fast nach unten. Wird nun der ganze Körper so zurecht gelegt, dass das Becken etwas nach dem Rand zu, Oberkörper und Oberschenkel etwas nach vorn gebogen werden, so kommt die Vulva sehr bequem zu Gesicht. Nunmehr werden durch einen, hinter der Patientin, mit dem Gesicht nach den unteren Extremitäten zu stehenden, Assistenten die Anal-Backen auseinandergehalten, man führt das Sims'sche rinnenförmige Speculum ein, zieht die hintere Scheidenwand stark nach dem Kreuzbein zu und übergiebt das Speculum dem Assistenten zum Halten. Es ist zwar für den Arzt bequemer, die Frau auf einem Tische liegend zu haben, jedoch ist auch jedes Sopha geeignet. Hat man längere Zeit zu thun, so setzt man sich auf einen Stuhl vis-à-vis der Vulva. Sind die Theile noch nicht genügend zu übersehen, ist z. B. die vordere Wand der Scheide zu lang, so muss diese Wand mit einem Instrumente (Sonde, Sims' Depressor) gegen die vordere Beckenwand gedrückt werden, oder es wird mit einem in die vordere Muttermundslippe eingehakten Häkchen der Uterus abwärts gezogen. Die Abbildungen Figur 13 und Figur 14 zeigen ein einfaches und ein doppeltes langgestieltes Häkchen zum Herabziehen der Portio. Soll mehr Gewalt angewendet werden, so kann dies mit der in Figur 15 abgebildeten Zange von Simon geschehen. Diese stellt zwei scheerenförmig verbundene Doppelhäkchen, welche durch Crémaillère fixirt werden können, vor. Derartige Zangen mit verschiedener Biegung existiren vielfach unter verschiedenen Namen. Meistentheils nennt man sie Muzeux'sche Zangen.

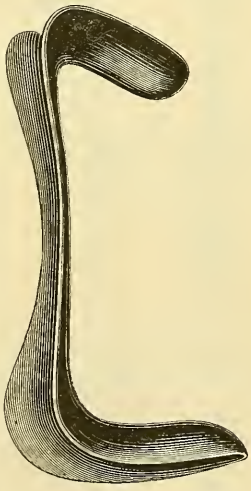

12.
Sims' Speculum.

Die Nachtheile der Sims'schen Lagerung sind folgende: Erstens kann man in dieser Lage die combinirte Untersuchung nicht ausführen. Zweitens sieht man das Gesicht der Patientin nicht, es hat aber einen grossen Werth bei Manipulationen, z. B. dem Sondiren, zu sehen, ob man Schmerzen macht oder nicht d. h. ob die Patientin das Gesicht unwillkürlich verzieht oder nicht. Drittens ist ein Assistent nöthig. Das ist der entscheidende Punkt, weshalb z. B. diese Lage für die Sprechstunde des Praktikers nicht passt. Wohl aber hat die Sims'sche Seitenlagerung viele schwer wiegende Vortheile nach anderer Richtung hin.

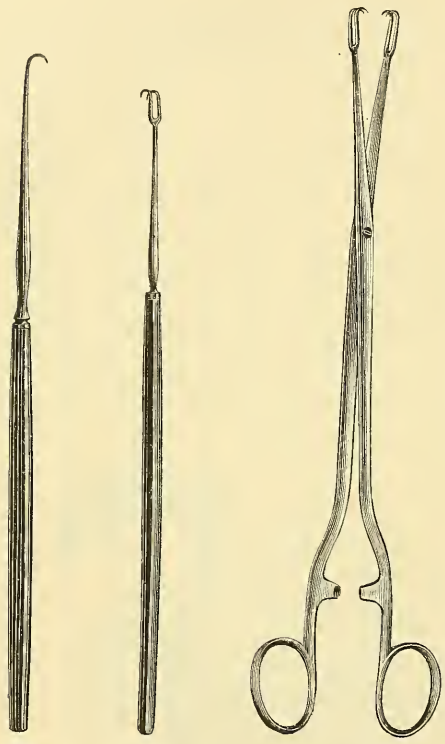

13. Scharfes Häkchen, zu verschiedenen Manipulationen in der Scheide und an der Portio gebraucht.

14. Scharfes Doppelhäkchen, in der Scheide und an der Portio gebraucht.

15. Muzeux'sche Zange nach Simon.

Zunächst lässt sich gar nicht leugnen, dass die Portio und ihre Umgebung sich nur im Sims'schen Speculum ohne Verzerrung und Druckveränderung präsentirt. Will man z. B. eine Ansicht über die Form und Grösse von seitlichen Einrissen oder über die Verhältnisse des Muttermundes, über das Klaffen der Lippen etc. gewinnen, so ist die Untersuchung im Sims'schen Speculum die allerbeste Methode. Ferner kann man die üblichen kleinen Technicismen, Auskratzen der Portio, Einbringen von Instrumenten in den Uterus, z. B. von Sonden, Laminaria, Aetzmitteln, Pinseln, Intrauterinspritzen ganz vorzüglich bequem in der Seitenlage ausführen. Die Excursionen des unteren Theils eines Instrumentes sind durchaus nicht behindert. Bei Beugungen des Uterus namentlich nach vorn gelingt es oft unendlich leicht, in die Uterushöhle zu gelangen, während man bei Rückenlagerung oft mit der Spitze an der hinteren Cervicalwand anstösst, und nicht weiter kommt.

Nach Allem ist die Sims'sche Lage zur Ausführung kleiner Operationen in einem schon bekannten Falle vorzüglich, zur Stellung der Diagnose beim ersten Zusammentreffen wähle man die Rückenlage.

Eine sehr erhebliche Verbesserung des Sims'schen Speculums ist von Simon ausgegangen. Das Speculum kann auch in der Rückenlage gebraucht werden und zwar bezeichnete Simon die Lage, in

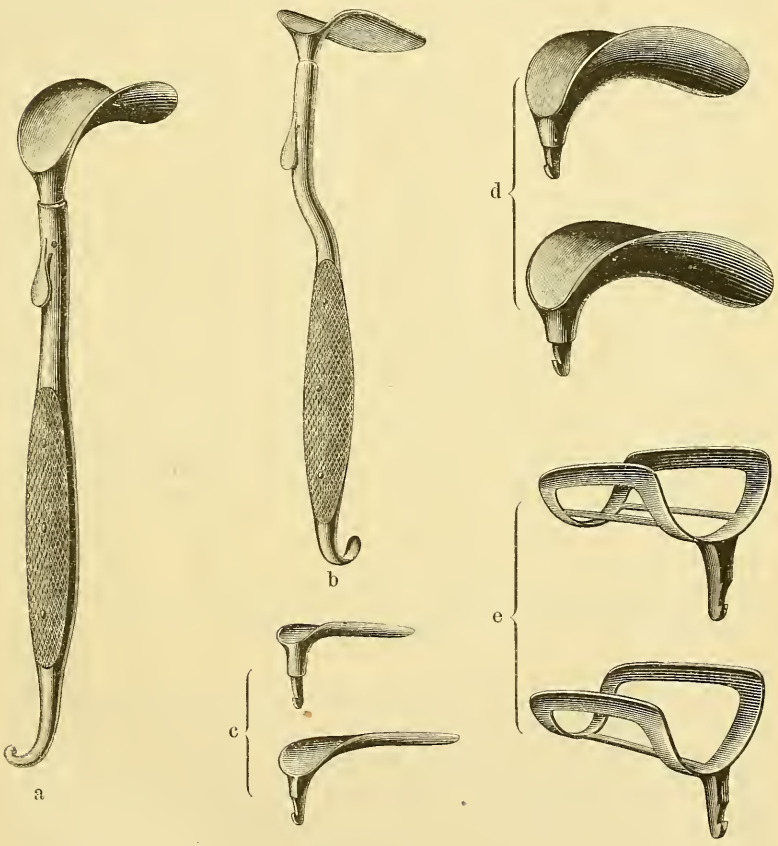

16.

Simon'sche Specula.

a unterer Theil, *b* oberer Theil, *c*, *d* kleinere und grössere, obere und untere Ansätze, *e* gefensterte Dammspecula, von Simon zur Kolpoperineorhaphie angegeben.

welcher er meistentheils operirte, als Steissrückenlage. Die Rinnen sind genau den von Sims nachgebildet, aber an einem Griff beweglich, so-

dass man je nach der Grösse der Genitalien wechseln kann. Da in der Rückenlage die vordere Scheidenwand natürlich unten blieb, so gab Simon einen besonderen Halter für diese Wand an, Figur 16 b. Durch Auseinanderziehen beider Griffe entfernte man die Scheidenwände von einander und die Portio stellte sich ein. Um auch auf beiden Seiten die Weichtheile von einander zu entfernen, wurden dann bei Operationen in der Scheide noch besondere Seitenhalter angegeben. Diese sind unnöthig, wenn man meine weiter unten zu schildernde Specula anwendet. Mit diesem Speculum kann man die Portio sich ausgezeichnet zugänglich machen. Von geschickten Händen gehalten, verdeckt das Speculum das Operationsfeld nicht, durch schräges Halten oder Zurückziehen oder Vorschieben der einen Hälfte kann man verschiedene Partien so einstellen, dass man bequem an ihnen operiren kann. Dies ist auch der Hauptwerth des Instrumentes. Zur Diagnosenstellung wird es weniger gebraucht. Alle Vortheile aber, welche dem Sims'schen Speculum vindicirt wurden, hat man auch beim Simon'schen. Bei Operationen ist die Simon'sche Modification des Sims'schen Speculum überall in Gebrauch.

Ausser den genannten Speculis sind noch eine Unzahl anderer angegeben. Namentlich wird immer und immer wieder versucht, Specula zu construiren, welche die Vortheile der Simon'schen Theilung haben und sich doch selbst halten. Alle diese Specula haben natürlich ihre Freunde, ohne sich aber eingebürgert zu haben. Schon der theilweise recht hohe Preis verbietet vielen Aerzten ihre Anwendung.

H. Die diagnostische Erweiterung des Uterus mit Quellmitteln.

Mit den Vaginalspeculis kann man zwar die untere Fläche, selbst manchmal einen Theil des Cervicalkanals übersehen, ein Einblick in den Uterus ist aber unmöglich. Alle Instrumente, — Gebärmutterspiegel — welche zu diesem Zwecke construirt sind, haben sich als unzweckmässig herausgestellt. Verzichten wir aber auch auf die Inspection der Uterushöhle, so giebt es doch Methoden, sie wenigstens den tastenden Fingern und grösseren Instrumenten zugänglich zu machen, als die Sonde ist. Dies sind die Dilatationsmethoden.

Schon seit langer Zeit hat man den Uterus erweitert, sowohl durch Quellmittel, als durch gewaltsames Auseinanderdrücken, als auch durch Incisionen.

Die Quellmittel werden aus drei Substanzen hergestellt, aus Badeschwamm — Pressschwämme, aus Seetang — als Laminariastäbchen, aus Nyssa aquatica als Tupelostäbchen.

Das älteste Mittel, der Pressschwamm, hat noch heute viele Verehrer, wenngleich sich wohl wegen der Schwierigkeit der Desinfection mit Pressschwamm, die grösste Zahl der Gynäkologen mehr zu Laminaria- und Tupelostiften neigt.

Der Pressschwamm wirkt nicht allein mechanisch, sondern auch reizend. Er führt in seiner Umgebung zur Congestion und Erweichung des Gewebes. In die Schleimhaut wächst er bei der Ausdehnung gleichsam hinein, sodass er herausgezogen einen Theil der Schleimhaut mitnimmt. Trotz allem Desinficiren wird der Geruch sehr bald schlecht, es gehn im Schwamme Zersetzungen vor sich, die dann zu Infection Veranlassung geben. Da also Wunden vorhanden, jauchige Secrete ebenfalls, so wird eine stricte Durchführung der Antisepsis bei Pressschwämmen ein Ding der Unmöglichkeit sein. Fordern wir aber als Bedingung für jede Heilmethode die Möglichkeit, gemachte Wunden rein zu erhalten, so müssen wir bei der Unmöglichkeit das Princip bei der Pressschwammanwendung zu wahren, ihn principiell verbannen. Gegen die Gefahren der Infection wiegt der günstige Reiz auf die Gewebe zu leicht, zumal dieser Reiz nicht einmal immer wünschenswerth ist. Und die Verletzung der Schleimhaut kann man mit Curette oder Aetzmittel viel ungefährlicher ausführen. Nun kommt dazu, dass eine grosse Menge von Erkrankungs-, ja Todesfällen nach Pressschwamm publicirt sind. Auch die seit circa fünf Jahren im Handel befindlichen carbolisirten Pressschwämme stinken bald und bieten keine Garantie vor Infection. Aus diesem Grunde rathe ich dringend, den Pressschwamm gänzlich fallen zu lassen.

Die alte Methode der Anwendung will ich in kurzen Worten schildern:

Die Pressschwämme müssen aus einem Stück gefertigt sein. Man wählt zunächst einen sehr dünnen, der nicht dicker ist als der Knopf der Sonde, welche in den Uterus eindringen kann. Dieser Pressschwamm, mit einer Kornzange gefasst, wird schnell in die Uterushöhle eingeschoben. Das Einschieben hat im Speculum zu geschehen. Namentlich die Sims'sche Seitenlage eignet sich hierzu ganz vorzüglich. Vor jedem Einführen muss nochmals die Uterushöhle sondirt werden. Denn wenn der Weg genau bekannt ist, so kann man auch schnell vordringen, gelingt dies nicht, so quillt die Spitze und ein Weiterführen ist un-

möglich. Ebenso darf der Schwamm nicht zu dick sein, weil er dann den inneren Muttermund schwer passirt. Nachdem der Pressschwamm in seine Lage gebracht ist, wird er ein bis zwei Minuten lang beobachtet. Dann ist er etwas gequollen und hält sich allein. Diese Quellung wird noch durch eine warme desinficirende Einspritzung beschleunigt. Schon nach fünf bis sechs Stunden kann man einen Pressschwamm entfernen. Dies muss vorsichtig geschehen, damit nicht der Faden oder ein Stück Schwamm abreisst. Namentlich muss man mit dem Finger den Schwamm aus den Palmis plicatis gleichsam herausschälen. Ist die Erweiterung keine genügende, so legt man nach Ausspülung des Uterus einen neuen Schwamm ein. Wohl niemals dürfte es nöthig sein, viele Pressschwämme zu gebrauchen. Der mechanische Erweiterungseffect steht ja hinter dem Fluxionseffect zurück, sodass der Finger in den erweichten Uterus mit einiger Gewalt schon eindringen kann. Gelänge es nicht, so würde auch ein neuer Pressschwamm den Uterus mechanisch nicht mehr erweitern, wohl aber würde die Gefahr einer sich rasch ausbreitenden Entzündung in dem gequollenen durchtränkten Gewebe, bestehen. An das Entfernen des Pressschwammes schliesst man dann die eventuell nothwendige therapeutische Massregel: Uterusauswaschung, Injection, Aetzung, Curettement etc., unmittelbar an.

Ungleich langsamer quillt der Laminariastift, erst in 36 Stunden erreicht er das höchste Volumen. Legt man aus dem Uterus gezogene Laminariastücken in Wasser, so quellen sie meist noch etwas nach. Namentlich alte Laminariastäbe quellen viel langsamer als frische. Man hat solide und durchbohrte Laminariastäbe, letztere quellen mehr, sind aber nicht sehr dünn und lang herzustellen, sodass man doch öfters solide Stäbchen nöthig hat. Die Gefahr einer Infection ist bei der Laminariaanwendung zu umgehen. Ich stelle mir die aseptischen Stifte auf folgende Art her. Die Stifte werden an einen Bindfaden geschlungen und zwar so, dass letzterer sowohl die ganze Höhlung und ein Querloch am unteren Ende durchbohrt, als auch in einer Rinne den Stab umzieht. Dann werden die Stifte in ein Reagenzglas geworfen, in welchem eine starke Salicylspirituslösung kocht. Hat der Stift eine Minute gekocht, so wird er am Faden herausgezogen, und nunmehr in ein anderes Reagenzglas getaucht, in welchem sich Salicylsäure in flüssigem, heissem Wachs gelöst, befindet. Auch der Faden taucht bis ans Ende in die kochende Flüssigkeit, der Laminariastift wird schnell wieder hervorgezogen, man lässt ihn abkühlen, schneidet das Stück Faden, das nicht gewachst ist, ab und hebt den Stift eingewickelt auf. Vor dem

Gebrauche muss der Stift in kochende Salicyl- oder Carbollösung getaucht werden, um ihm die nöthige Biegung zu geben. Dies Wasser löst den dünnen Wachsüberzug auf, und der Stift wird nunmehr angewendet.

Soll der Uterus mit Laminaria erweitert werden, so legt man sich die Portio im Sims'schen Speculum in der Seitenlage, oder mit den Simon'schen Speculis in der Rückenlage frei. Dann wird noch einmal die Portio und der Cervicalkanal mit nasser Carbolsäurewatte gereinigt. Manche Gynäkologen legen die Stifte auch in der Rückenlage der Patientin ein. Dies ist viel schwieriger. Man bedarf complicirter Instrumente zum Halten oder Anspiessen des Stiftes und muss die Spitze nothgedrungen am Knickungswinkel des Uterus in die Schleimhaut einpressen. Wer nur einmal die Einbringung in der Seitenlage machte, wird diese Methode stets wiederwählen. Zum Halten des Sims'schen Speculum eignet sich jeder Mensch. Die freigelegte Portio wird an der vorderen Lippe angehakt. Diese wird angezogen, wodurch der Knickungswinkel des Uterus ausgeglichen oder doch wenigstens viel stumpfer wird. Nun sondirt man noch einmal, um den Weg für den Stift recht genau kennen zu lernen. Dann nimmt man den Stift, dessen Circumferenz dem leicht passirenden Sondenknopf gerade entsprechen muss, und schiebt den Stift vorsichtig nach oben, während das Häkchen den Uterus fixirt.

Das Ende des Stiftes muss etwas das Orificium uteri externum überragen, damit der Stift nicht innerhalb des Uterus quillt und den äusseren Muttermund undilatirt vor sich lässt. Denn eine Entfernung der dicken, weichen, zerreisslichen Stifte aus dem engen und harten Muttermund kann sehr schwer sein: man muss Incisionen machen, reisst sogar der Faden am Stift ab, schneidet er den Stift durch, oder trennt sich bei starkem Zug das untere Ende des Stiftes ab, so kann die Entfernung stundenlang dauern und der Patientin viele Qualen bereiten.

Liegt der Stift, so legt man einen Tampon über den Stift. Hierauf wird das Speculum herausgezogen und man wartet 18 bis 24 Stunden. Dann kann durch Ziehen an dem Faden Stift und Tampon zusammen entfernt werden. Gelingt es nicht leicht, so entfernt man erst den Tampon und dann den Stift. Nicht selten ist der Stift nicht im Stande den inneren Muttermund zu dilatiren. Während im Uterus und Cervicalkanal der Stift sich ausdehnt, ist er vollkommen fest vom inneren Muttermund umklammert. Nur bei sehr kräftigem Zug, oft unter lautem Schmerzensschrei der Patientin folgt der Stift, dessen tiefe Rinne in der Mitte gleichsam ein Abdruck des inneren Muttermundes ist. Lag nun gerade der Wunsch vor, den Muttermund durchgängig zu machen, so ist

die Absicht in diesen Fällen nicht erreicht. Ist der Stift entfernt, so macht man zunächst eine Ausspülung des Uterus mit meinem (siehe unten) oder dem Bozeman'schen Katheter.

Dann sucht man mit dem Finger einzudringen oder das nothwendige Instrument einzuführen. Bezüglich des Quellungsvermögens stehen die Tupelostifte zwischen Pressschwamm und Laminaria. Leider sind die Tupelostifte meist zu kurz, sodass sie kaum angewendet werden können.

I. Die mechanische Erweiterung des Uterus.

Alle Quellmittel trifft der Vorwurf, dass ihre Anwendung zeitraubend und umständlich und nicht frei von Gefahr ist. Auch ohne dass eine Infection stattfindet und Resorptions-Fieber eintritt, kommt es zu Recrudescirungen einer chronischen Perimetritis. Nicht selten aber hat das Quellmittel nicht die Kraft den inneren Muttermund zu erweitern und man muss Instrumente anwenden, um diese Resistenz zu überwinden. Schultze construirte dazu die in Figur 17 abgebildete Zange.

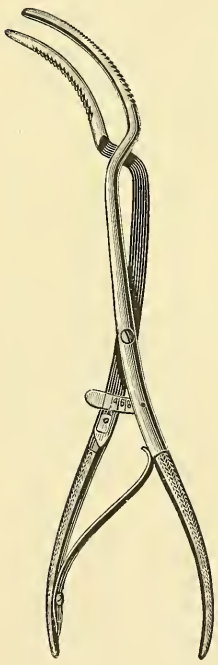

17.

Schultze's Dilatatorium.

Dies Instrument soll dann angewendet werden, wenn die durch Laminaria erzielte Erweiterung sich als ungenügend erweist. Dabei wird aber ein grosser Werth auf die Erweichung der Gewebe gelegt. Diese ist eine Folge der Laminariaapplication.

Schon seit längerer Zeit machte sich eine Reaction gegen alle Quellmitel geltend. Eine Anzahl Autoren schlugen mechanische Dilatatorien vor, und hielten die Methode der rapiden, gewaltsamen Erweiterung für gefahrloser und zweckdienlicher.

Es ist hier zunächst nicht zu vergessen, dass in einer grossen Anzahl von Fällen gerade die Krankheit, welche durch Eindringen in den Uterus, respective durch Austasten der Uterushöhle diagnosticirt werden soll, für das Eindringen die Gewebe sehr günstig vorbereitet hat. Ferner handelt es sich häufiger um Mehrgebärende als um Erstgebärende, und bei den ersteren ist an sich der Uterus weiter, schlaffer, leichter zugänglich. In diesen Fällen

dürfte eine präparatorische Erweiterung irgend welcher Art ganz überflüssig sein. Man verfährt in der von Schröder angegebenen Art so, dass man den Cervix beiderseitig spaltet, den Muttermund durch Muzeux'sche Zangen festhalten lässt und nun, den Finger als Dilatatorium benutzend, sich höher bohrt. Ja in vielen Fällen ist selbst die Spaltung des Cervix unnöthig, so z. B. oft bei Abortresten, wo man, recht allmählich höher dringend, leicht den Finger zur Diagnosenstellung bis an den Fundus schieben kann. Dasselbe ist bei Wulstungen und Blutungen der Schleimhaut nicht selten möglich. Ist aber die Spaltung ausgeführt, so können die seitlichen Einschnitte wieder zugenäht werden, wenn man nicht vorzieht, sie behufs späterer Ausführung ähnlicher Eingriffe unverheilt zu lassen.

Einen besonderen Vortheil hat die Schröder'sche Methode auch da, wo man die Diagnose auf eine intrauterine polypöse Geschwulst stellen will. Hier ist jede andere Methode schlechter und gefährlicher, und der oft recht dünne Cervix lässt leicht die Einschnitte machen. Da sie ausserdem zur leichten Entfernung der Geschwulst doch nöthig sind, so kann man gleich zur Stellung der Diagnose den Cervix einschneiden. Auch bei der Erkrankung der Innenfläche des Cervix ist die Schröder'sche Methode der Dilatation zu empfehlen. Durch Herabziehen und Umklappen der Portiohälften nach vorn und hinten bekommt man die Innenfläche des Cervix zu Gesicht und stellt leicht die Diagnose der betreffenden Erkrankung.

Andere Autoren wendeten Instrumente an. Es existiren eine ganze Reihe von Dilatatorien, welche so construirt sind, dass durch Schrauben oder Drücken sich zwei obere im Uterus liegende Arme von einander entfernen. Gewiss betreffen viele Fälle, bei denen die Erfinder „leicht und schnell" zum Ziele kamen, Uteri, die auch dem eindringenden Finger keine grosse Schwierigkeiten bereitet hätten. Von diesen zahlreichen Instrumenten ist das oben (Figur 17) abgebildete Instrument von Schultze das beste. Womit natürlich nicht gesagt sein soll, dass andere Gynäkologen mit ihrem bisher gebrauchten Instrument nicht zufrieden sein könnten. Auf einem ähnlichen Princip beruhen die Instrumente, welche den Uterus nicht nur gewaltsam auseinander pressen, sondern auch incidiren wollen. Diese Hysterotome haben mehr therapeutischen Charakter und werden deshalb später abgehandelt werden.

In neuester Zeit habe ich Instrumente angegeben, welche ungefähr den Simon'schen Harnröhrenspeculis entsprechen. Auch Peaslee und Hegar construirten schon früher ähnliche Instrumente. Stellt man sich die chirurgische Aufgabe, einen engen Kanal in resistentem Gewebe

zu dilatiren, so wird der Chirurg nicht im Zweifel sein, dass diese Erweiterung am besten rasch vorgenommen werden muss. Dazu sollen meine Dilatatorien dienen. Sie werden bei sehr schlaffen Bauchdecken und beweglichem Uterus in der Rückenlage, unter Fixation des Uterus vom Bauche aus, nach einander in den Uterus eingeführt.

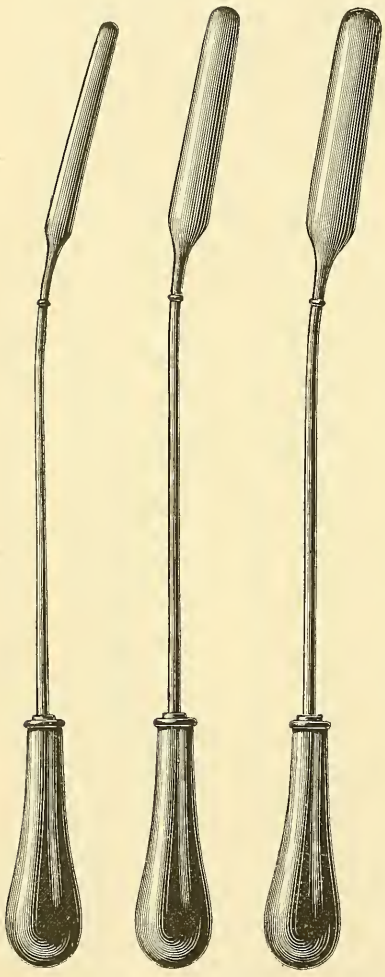

18.

Uterusdilatatoren von Fritsch.

Bei Nulliparen kann man selten den Uterus von aussen so controliren, dass man ihn ganz sicher umfasst. Dann wendet man die Simssche Seitenlage (cfr. Figur 11) an, sondirt zunächst mit einer feinen Sonde, ergreift dann, nach Einbringung des Sims'schen Spiegel (cfr. Figur 12) die Portio mit einer Muzeux'schen Zange und presst nun ganz langsam und allmählich eine Nummer der Dilatatorien nach der anderen hinein. Während der Erweiterung wird Scheide und Uterus mit Carbolsäurelösung irrigirt. Je nach dem Zwecke der Dilatation führt man nur kleinere Nummern oder alle bis zur grössten ein. Alle derartige Manipulationen sind gefährlich und ohne genaue Indicationsstellung nicht anzuwenden. Es wäre sehr fehlerhaft, zu glauben, dass die Gefahr der Infection die einzige Gefahr der gewaltsamen Dilatation wäre.

Viertes Capitel.

Gynäkologische Antisepsis.

A. Prophylaxe.

Einer grossen Anzahl gynäkologisch-chirurgischer Eingriffe hing bisher der Vorwurf einer zu grossen Gefährlichkeit an. Es war nicht zu verwundern, dass die Gesammtheit der praktischen Aerzte sich einer Therapie gegenüber ablehnend verhielt, welche kleine Leiden durch höchst gefährliche Eingriffe beseitigen wollte. Ein an sich nicht lebensgefährlicher Zustand, ja ein nicht einmal der Gesundheit wesentlich schädliches Leiden bedingte eine Therapie, bei der der Exitus letalis möglich war! Die Beobachtung aber von spontanen Heilungen, wenn auch erst in der klimakterischen Periode, liess manchen geduldigen Arzt seine noch geduldigeren Patientinnen immer wieder auf die Zukunft vertrösten. Die fast alljährlich wiederkehrenden Berichte, dass kleinen Einschnitten Exsudate, oder intrauteriner Behandlung Peritonitis, ja der Tod gefolgt waren, verboten es geradezu dem praktischen Arzte derartige Methoden, mochten sie auch noch so rationell sein, in den Schatz der Heilmittel aufzunehmen.

Der grösste Theil dieser Gefahren aber war die Folge von Infection. Seit die Antisepsis auch in der Gynäkologie principielle Anwendung findet, sind die Gefahren vieler Methoden völlig geschwunden.

Der Gynäkologe hat nach folgenden, zum Theil selbstverständlichen Regeln zu verfahren:

Jedes Instrument ist nach dem Gebrauche aufs sorgfältigste zu reinigen. Sonden und Messer, Häkchen, Scheeren etc. sind vor jedem Gebrauch in 5procentige Carbolsäurelösung einzutauchen, darin abzuspülen und damit abzuwaschen. Wer viel sondirt, hebt die Sonden am besten in einer Carbolsäurelösung auf. Die Specula sind mit einer desinficirenden Masse einzufetten. Ich benutze dazu Carbolvaselin 1 : 10, bemerke aber, dass, zwar sehr selten aber doch einmal, ein Fall vorkommt, wo diese Masse starkes Brennen verursacht. Deshalb kann man auch Borvaselin (2 g Acid. bor. auf 8 g Vaselin) gebrauchen. Zum Auftupfen des Vaginal- oder Cervicalschleims wird stets reine Wundwatte, niemals alte Leinwand oder Charpie gebraucht. Wird

irgendwie verletzt, so nimmt man Bezoë- oder Salicylwatte, diese Watte muss auch stets zu den Tampons angewendet werden, welche einige Zeit liegen bleiben. Vor jedem kleinen chirurgischen Eingriff, z. B. dem Auskratzen der Portio, den Scarificationen etc. wird die Portio und der zugängliche Theil des Cervix mit einem in 3procentige Carbollösung getauchten Wattebäuschchen sorgfältig ab- und ausgewischt. Dies hat namentlich auch dann zu geschehen, wenn man mit einem Instrument in den Uterus eindringen will. Besteht kein Fluor, handelt es sich um eine enge Vagina, so kann man ohne vorherige Ausspülung und Reinigung der Vagina sondiren, bei Fluor aber ist stets die Vagina im Speculum vor der Sondirung zu reinigen, damit nicht die Sonde virulente oder infectiöse Secrete in die Gebärmutterhöhle schafft.

Bei jedem grösseren chirurgischen Eingriffe, z. B. Amputationen der Portio oder Discissionen lasse man, wenn es irgend geht, einen oder zwei Tage vorher drei bis vier mal in 24 Stunden die Vagina desinficirend im Liegen ausspülen. Die Unmöglichkeit, durch eine einzige Ausspülung, wenn sie auch mit Auswischen des Cervix verbunden ist, das Genitalrohr vollkommen zu desinficiren, ist klar. Wenn aber gewisse Massen der Flüssigkeit in der Vagina bleiben, so müssen sie sich auch nach oben, wenigstens bis zum inneren Muttermund verbreiten. Geschieht somit drei- bis sechsmal die Ausspülung, so ist die Garantie gegen die Infection eine grössere. Das wiederholte Benetzen der äusseren Genitalien mit der desinficirenden Flüssigkeit hat ausserdem den Vortheil, dass nicht etwa mit dem Speculum oder dem Finger irgend welche infectiöse Massen von den äusseren Genitalien in die inneren, beim chirurgischen Eingriff transportirt werden. Hat man es deshalb mit einer unreinlichen Patientin zu thun, so gehört auch ein Sitzbad oder Abwaschen der Genitalien im Bidet zu den Vorbereitungen. Namentlich Blutreste sind aus den Haaren sorgfältig zu entfernen. Ich habe, seit ich präparatorisch ausspülen und reinigen lasse, niemals auch nur die geringsten Entzündungen nach kleinen Eingriffen gesehen.

Will man Carbolsäure anwenden lassen, so verschreibe man stets die 2procentige Lösung in grossen Quantitäten, oder man fertige sie in der Behausung der Patientin selbst an. Trotz der genauesten Vorschriften passiren doch immer wieder Versehen, und es werden zu starke Lösungen oder solche Lösungen angewendet, in denen ein ungelöster Theil der Carbolsäure sich zu Boden gesetzt hat. Dann giebt es die allerhässlichsten Verbrennungen, welche im hohen Grade schmerzhaft sind. Deshalb ist ein nicht ätzendes Desinficiens vorzuziehen. Ich verfahre gewöhnlich so, dass ich Pulver von 3 g Salicylsäure verschreibe, dies

Pulver wird in etwas Eau de Cologne oder Spiritus gelöst und dem Irrigator respective einem Liter warmen Wassers zugesetzt. Auf diese Weise erhält man eine 0,3procentige Salicylsäurelösung. Auch Kalihypermanganicumlösungen sind zu gebrauchen; sie haben nur das Unangenehme der dunklen Farbe und der leichten Zersetzung, sodass die im Genitalrohr bleibenden Massen nicht nachhaltig wirken.

Während der Operation selbst wird die Wunde durch häufiges Aufspritzen von Desinficientien aseptisch erhalten. Schröder hat die Methode der permanenten Berieselung bei Operationen in der Scheide eingeführt. Jeder der diese Methode einmal anwendete, wird schnell ein Anhänger derselben werden. Am bequemsten ist die Berieselung mit meinem Rieselspeculum auszuführen. Dasselbe ist in der Weise gearbeitet, dass an der oberen Wand, welche unter der Symphyse liegt, ein angelöthetes flaches Rohr sich befindet. Dasselbe öffnet sich am oberen Rande des Speculum und endet aussen in einem Knopf unter dem ein Hahn angebracht ist. Wird nun der Knopf mit einem Irrigator durch einen Gummischlauch verbunden und der Hahn geöffnet, so fliesst die desinficirende Lösung von innen, vom Scheidengewölbe aus, über die Wunde. Zieht man freilich die Portio sehr stark herab, so muss man noch einen Strom gegen die eventuell vor der Vulva liegende Wundfläche richten.

B. Nachbehandlung.

Unmittelbar nach einem therapeutischen Eingriff ist, wenn möglich alles Blut zu entfernen. Da aber bei parenchymatösen Blutungen häufig die Stillung nicht vollkommen gelingt, so wird ein Tampon eingelegt respective an die Wände angedrückt. Den Tampon tränkt man in diesem Falle am besten mit 3procentiger Carbolsäurelösung, drückt ihn dann aber aus. Der Entfernung jedes Tampons lässt man eine Injection folgen. Fand bloss eine Aetzung oder eine Blutentziehung Statt, so genügt warmes Wasser, welches die Schorfe, die Coagula und etwa hängen gebliebene Wattereste wegspült. Nach Operationen ist desinficirend auszuspülen.

Im Allgemeinen ist über die antiseptische Behandlung gynäkologischer Wunden Folgendes zu sagen:

Man muss sich klar sein, dass die Haupterfordernisse eines antiseptischen Verbandes bei Uterus- resp. Scheidenwunden schon durch die natürlichen Verhältnisse vorhanden sind. Die Wunde liegt tief, gleichsam subcutan. Wie das Protectiv-silk die Wunde vor jeder Ein-

wirkung schützt, so liegt die gegenüberliegende Vaginalwand an und übt einen gewissen Druck aus, den man ja auch beim Lister-Verband für erwünscht hält. Ein langer Canal — die Scheide — versieht gleichsam die Functionen des Drainagerohres und der Gazeschichten. Ist also die Scheide ausgespült, befindet sich vor den Genitalien nicht die gefährliche Luft eines Krankenhauses, so wird eine Uterus- oder Scheidenwunde unter den allergünstigsten Heilverhältnissen sich befinden. Es hat ja auch die Praxis unzählige Male gelehrt, dass Wunden hier, selbst in schlechten Krankenhäusern nicht inficirt werden und prompt heilen. Ich erinnere nur an die Blasenscheidenfisteln, die Prolapsoperationen, an die unzähligen Discissionen und Operationen an der Portio, die einige Kliniker ausführten. Also haben wir entschieden bei Wunden in den Genitalien viel günstigere Verhältnisse als an irgend einer anderen Körperstelle. Ist eine Wunde nicht bei der Operation selbst inficirt, so ist eine nachträgliche Infection kaum möglich, wenn nicht massenhafte Secrete, oder abgestorbene Gewebspartikel in der Scheide liegen bleiben.

Ungünstiger aber gestaltet sich das Verhältniss, wenn die Wunde resp. die secernirende Wunde nicht an der Portio, sondern im Uterus sich befindet. Die Praxis lehrt uns ja leider, dass eine „absolute Antisepsis“ unmöglich ist. Bleibt ein Verband zu lange liegen, so faulen die Secrete unter ihm, trotz aller Prophylaxe. So werden auch im Uterus stagnirende Secrete faulen und infectiös wirken. Auch dafür hat die Natur natürliche Hülfsmittel. Der Process der unmittelbar benachbarten Entzündung erweicht den Uterus, sodass seine Pforten leicht passirbar werden. Die Fremdkörper im Uterus sinken nach dem Gesetz der Schwere in die Scheide, oder der Uterus wird zu Contractionen gereizt und stösst den gefährlichen Inhalt aus. Die Fähigkeit jedes Organismus, ein gewisses Quantum Infectionsstoff durch Demarcationsprocesse auszuschliessen oder auch in sich aufzunehmen und unschädlich zu machen, gleichsam zu überwinden, schafft auch ohne therapeutischen Eingriff die Möglichkeit eines guten Ausgangs.

C. Behandlung septischer gynäkologischer Wunden. Uteruskatheter.

Aber nicht immer ist es erlaubt, die Natur ohne Unterstützung zu lassen. Wir müssen versuchen die Gefahr abzuwenden. Dies geschieht, indem wir nach allgemeinen chirurgischen Regeln den Abfluss ermöglichen und desinficiren. Der Uterus ist gegen die Scheide abge-

knickt und es ist deshalb nothwendig, die Uterushöhle, geradeso wie eine in der Tiefe liegende unregelmässige Abscesshöhle, deren Ausflusscanal nicht gerade verläuft, auszuspülen. Zu diesen Ausspülungen benutzt man Uteruskatheter. Man hat eine grosse Anzahl derartiger Instrumente construirt. Ich habe zu dem speciellen Zwecke der Uterusausspülung verschiedene Uteruskatheter angegeben, die ich fast seit einem Jahrzehnt in Gebrauch habe.

Figur 19 stellt eine dünnere Nummer meines Uteruskatheters vor. Es ist ein einfaches oben offenes Rohr und kann zu allen Desinfectionen der Uterushöhle benutzt werden.

Figur 20 ist ein ebenfalls sehr brauchbares Instrument, welches auf jeder Seite 3 Oeffnungen hat. Die conische glatte Spitze erlaubt es, diesen Katheter leicht ohne Anstoss in die Uterushöhle einzuführen. Bei dem oben offenen Katheter kann man leichter, auch bei grösster Vorsicht die Schleimhaut lädiren.

Ist die Höhle sehr weit, so ist auch Figur 21 anzuwenden. Dieser Katheter, zunächst von mir zur Ausspülung des puerperalen Uterus construirt, lässt eine grosse Wassermasse ausfliessen. Dieselbe kommt, wie man sich leicht überzeugen kann, aus allen Oeffnungen hervor, sodass die Uterusinnenfläche gut gereinigt wird.

Bei allen Ausspülungen des Uterus hatte man mit Recht Besorgniss vor dem Einfliessen in die Tuben. War der innere Muttermund eng, oder contrahirte sich der Uterus auf den Reiz des einfliessenden Desinficiens, so liess der am Katheter fest anliegende Muttermund die Flüssigkeit nicht wieder austreten. Bei starkem Druck konnte deshalb die Flüssigkeit sich in die Tube einpressen. Deshalb benutzt man gern Instrumente, welche die Flüssigkeit wieder ausfliessen lassen. Der Typus dieser Instrumente ist der alte Katheter à double courant, Figur 22. An der Spitze befinden sich zwei Oeffnungen. In die eine derselben öffnet sich die eine Röhre des doppelläufigen Katheter, während in die andere Oeffnung die Flüssigkeit wieder hinein- und aus der andern Röhre unten herausfliesst. Dies Instrument ist zum Desinficiren des Uterus nicht recht geeignet, weil die abführende Röhre zu eng, von Schleim oder Coagulis bald versetzt, ihren Zweck nicht erfüllt. Zu anderen Manipulationen z. B. Auswaschungen der Blase ist dieser Katheter vielfach in Gebrauch.

Von allen den vielen Uteruskathetern, welche ein Abfliessen der Flüssigkeit trotz engen Muttermundes ermöglichen sollten, ist das beste Instrument das von Bozeman angegebene, Figur 23 bis 25. Ich habe diesen Katheter zerlegbar machen lassen und einige Modifica-

tionen angebracht, welche gewiss dazu dienen, ihn wesentlich zu verbessern.

Der Bozeman'sche Katheter ist so construirt, dass eine dünne Röhre von einer dickeren, (Figur 23 *abc*) uterinen, umhüllt ist. Die

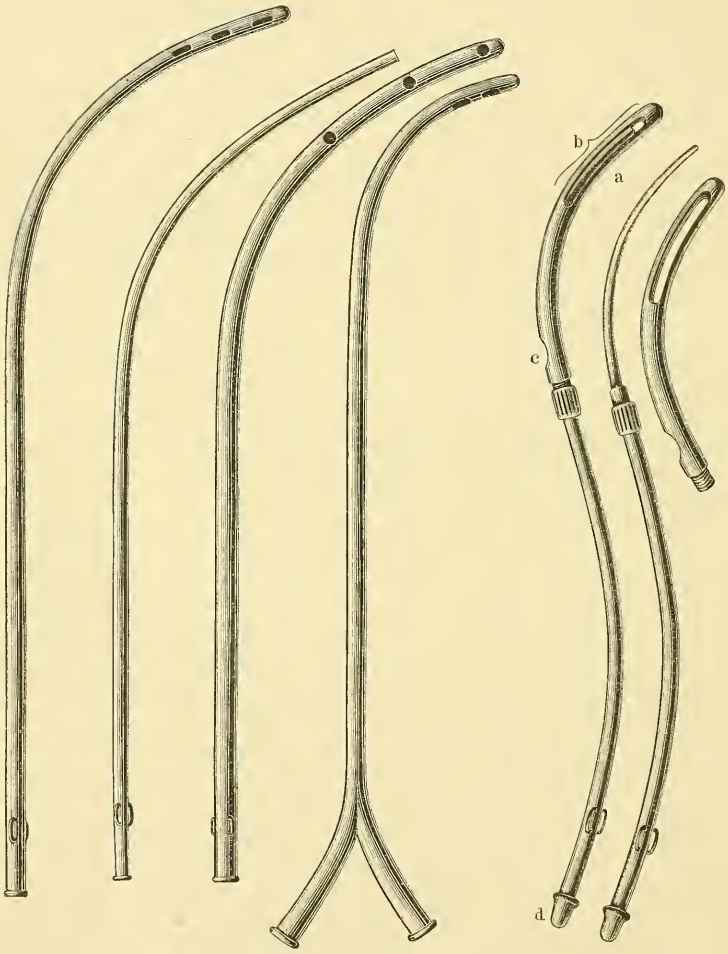

20. 19. 21. 22. 23. 24. 25.

Figur 19 bis 21. Verschiedene Uteruskatheter von Fritsch.
Figur 22. Katheter à double courant.
Figur 23 bis 25. Bozeman's Uteruskatheter von Fritsch modificirt.

Flüssigkeit, welche bei *d* aus dem Irrigator einläuft, fliesst aus der dünnen Röhre *a* wieder aus und vertheilt sich in der Uterushöhle. Liegt

nun auch der Muttermund resp. der Cervicalcanal dem Katheter ganz eng an, so kann doch die Flüssigkeit zu den beiden grossen seitlichen Fenstern *b* wieder ein- und aus *c* ausfliessen; *c* liegt in der Vagina. Bei Gebrauch des Katheters im Speculum überzeugt man sich leicht davon. Die Dicke des Lumen des umhüllenden Hohlcylinders gestattet, dass selbst grössere zähe Schleimmassen den Weg durch den Katheter passiren können.

Der ursprüngliche Bozeman'sche Katheter hat drei Nachtheile: Erstens ist die Distance von *a*, der Ausflussöffnung, bis zur Spitze des Katheters zu gross. Liegt die Uteruswand eng an, nimmt man keinen bedeutenden Wasserdruck, was stets seine Gefahren hat, so bleibt die Umgebung der oberen Spitze des Fundus uteri undesinficirt. Die Flüssigkeit fliesst unterhalb wieder ab. Zweitens ist die Spitze hohl gearbeitet, sodass hier trotz aller Sorgfalt sich Gewebspartikelchen ansetzen, die man nur schwierig entfernen kann. Drittens lässt sich die Doppelcanüle schlecht reinigen, wenn sie sich, was oft geschieht, verstopft. Ich veränderte deshalb den Katheter folgendermassen: Die Spitze ist solid und so kurz als möglich, die Ausflussöffnung befindet sich hoch oben, dicht unter der Spitze. Ferner ist die dünne Röhre an und in der dicken durch eine eigenthümliche Schraubenvorrichtung befestigt, welche es erlaubt, die dünne Röhre behufs Reinigung der dicken zu entfernen. Das ganze Instrument ist etwas grösser und deshalb handlicher. Soll es nach dem Gebrauche von dem in der dickeren Röhre sitzen gebliebenen Schleim gereinigt werden, so zieht man nach Abschrauben die Hülle von dem dünnen Rohre ab. Dann fällt der Schleim heraus, oder wird durch Hin- und Herspülen in einem Gefässe mit Wasser entfernt. Bei Multiparis gelingt es fast stets, diesen Katheter ohne vorherige Dilatation in den Uterus einzuschieben.

Dieser Katheter hat zunächst den Vortheil, dass er wegen seiner Biegung sehr handlich ist. Es fällt ausserdem die Möglichkeit fort, dass die Flüssigkeit bei festem Anliegen des Muttermundes resp. Cervicalcanals in die Tuben sich einpresst. Während der Katheter liegt, ist ausserdem der Weg vom Uterus in die Scheide ein so wenig gekrümmter, dass die Flüssigkeit und das was sie wegspülen soll, leicht aus dem Uterus in die Scheide passirt. Man hat auch kupferne, biegsame Katheter construirt, um bei fixirtem und flectirtem Uterus eindringen zu können.

Wenn aber jauchige Massen schon längere Zeit im Uterus liegen, so ist anzunehmen, dass die der inneren Oberfläche benachbarten Gewebe schon mit Fäulnisskeimen durchsetzt sind, dass also ein einfaches

Abspülen nicht genügt. Wie die schädlichen Stoffe von den Lymphgefässen resorbirt werden, so werden sicher auch die Stoffe resorbirt, welche die schädlichen Stoffe unschädlich machen. Das therapeutische Paradigma der putriden Infection ist die Carbolintoxication. Wir können also zunächst hoffen, dass die bei Ausspülungen zurückbleibenden desinficirenden Lösungen resorbirt werden und gleichsam die Infectionsmassen auf ihrem Wege in die Tiefe verfolgen und unschädlich machen. Somit genügt in vielen Fällen nach einer primären sorgfältigen Entfernung aller zersetzten Secrete eine wiederholte Ausspülung der Uterushöhle. Doch nicht immer ist der Erfolg so leicht zu erringen. Um den Vergleich mit chirurgischen Fällen nicht fallen zu lassen, so würde der Chirurg hier ätzen. Man vernichtet durch Aetzung die obersten Schichten, in welchen sich die meisten Keime befinden und schützt nun durch einen passenden Verband die Wunde vor neuer Infection. Nicht immer gelingt es auf diese Weise über die Infection zu siegen, denn nicht immer reicht die Aetzung soweit als die Bacterieninvasion. Aber der Körper unterstützt auf natürliche Weise den Arzt. Kommen nur keine neuen Nachschübe, mit den alten wird der Körper schon fertig. Das Fieber lässt nach, die Fäulnisskeime sind vom Organismus, den vielleicht entsprechende Arzneimittel: Chinin, Natron salicylicum unterstützen, endgültig vernichtet resp. ausgeschieden.

Wenden wir diese allgemeingültigen Principien auf die inneren weiblichen Genitalien an, so haben wir hier den Nachtheil, dass wir die Wunden nicht sehen können. Die wichtigen Anhaltspunkte, welche der Chirurg aus der Beschaffenheit der Granulationen, dem Wundbelage etc. entnimmt, gehen dem Gynäkologen meist ab. Demnach bleibt neben den Resultaten der Palpation und des Touchirens als Indication zu energischem Vorgehen nur zweierlei übrig: das Allgemeinbefinden und die Wundsecretion.

Viel sorgfältiger als in jeder Specialität ist nach gynäkologischen Operationen die Temperatur zu messen, der Puls zu beobachten! Entnehmen wir hieraus, dass Fieber besteht, so wird die locale Untersuchung namentlich der Wundsecrete anzeigen, ob das Fieber auf die Wunden zu beziehen ist. In diesem Falle sind die Wunden in Angriff zu nehmen.

Wegen der Localität ist es unmöglich, so energische Aetzmittel anzuwenden, wie sie die Chirurgen gebrauchen. Die zu bespülenden Flächen sind keine solche, welche später verheilen sollen, also sind stark zerstörende Mittel eo ipso ausgeschlossen. Wohl aber ist eine Ausspülung des Uterus mit 5-procentiger Carbol-

säurelösung zu gestatten. Das Brennen in der Vagina ist in sehr einfacher Weise dadurch zu vermeiden, dass man den Schlauch eines anderen Irrigators, welcher Wasser enthält, in die Vagina leitet und gleichzeitig irrigirt.

In unendlich vielen Fällen wird man nach dieser Behandlung auffallende Besserung resp. Heilung sehen. Jetzt ist vor allen Dingen grösste Sorgfalt in der Beobachtung nöthig. Auch in der Privatpraxis ist dies möglich: mit Maximalthermometern, die man sich mehrmals täglich bringen lässt, bei intelligenteren Leuten durch Anfertigung einer Temperaturtabelle seitens der Angehörigen, wird genau beobachtet, wie der weitere Verlauf ist.

D. Permanente Irrigation.

Sollte das Fieber trotz Allem nicht abnehmen, so bleibt als energisches Verfahren die permanente Irrigation übrig. Sie giebt die einzige Möglichkeit, in der Tiefe des Genitaltractus streng antiseptisch zu verfahren. Sowohl in den Fällen, in welchen die oben geschilderten Verfahren im Stiche lassen, als in solchen Fällen, wo die Gefahr einer Infection besonders verhängnissvoll sein würde, ist die permanente Irrigation, oder, wie ich es genannt habe, Instillation nöthig. Man construirt sich hierzu einen Apparat, welchen ich „hydrostatische Desinfectionsmaschine“ (Figur 26) nannte.

Dieser Apparat besteht aus einem Irrigator, welcher mit desinficirender Flüssigkeit gefüllt ist. In den ableitenden Schlauch ist Schücking's Tropfrohr eingeschaltet, welches in der nebenstehenden Figur 27 in natürlicher Grösse abgebildet ist. Dieser kleine ingeniöse Apparat regulirt den Abfluss. An der Oeffnung, an welcher sich der Hahn befindet, fliesst die Flüssigkeit ein und gelangt zunächst durch die Fortsetzung des dünnen zuführenden Rohres in einen Hohlcylinder, aus dem sie dann im Gummischlauch weiterfliesst. Man kann durch Drehen am Hahn die Flüssigkeit in vollem Strome fliessen lassen oder blos in schnell oder langsam sich folgenden Tropfen. Stets hat auch der Laie die Möglichkeit sich durch Beobachtung des Tropfrohrs zu überzeugen, ob der Apparat fungirt. Sobald dies nicht der Fall ist, d. h. sobald irgendwo Verstopfung eintritt, füllt sich der Hohlcylinder durch Rückstauung und der Apparat muss nachgesehen resp. wieder in Gang gebracht werden.

Schücking hat diesen Apparat zunächst zur Behandlung erkrankter Wöchnerinnen construirt und einen Katheter angegeben, Figur 28, der permanent im Uterus liegen bleiben sollte. An einem

gewöhnlichen Uteruskatheter von Fritsch ist ein metallenes Drainagerohr angelöthet, welches dazu dienen sollte, die Flüssigkeit aus dem Uterus wieder hinauszuleiten. Dieser Katheter ist zu massiv und gross,

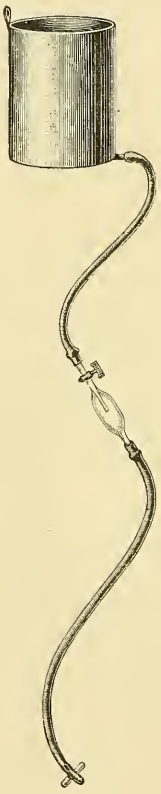

26.

Hydrostatische Desinfectionsmaschine zur permanenten Irrigation oder Instillation der innern weiblichen Genitalorgane.

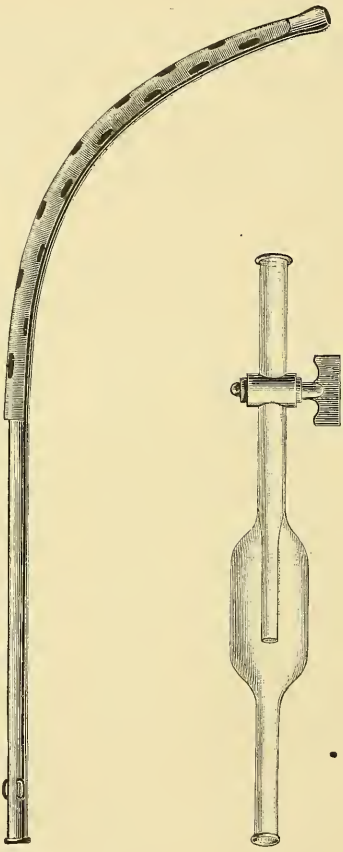

28.

Schücking's Katheter.

27.

Schücking's Tropfrohr.

er erhält den Uterus in unnatürlicher Lage, und kann somit bei Bewegungen leicht verletzen. Deshalb ist zu dem uterinen Theil des Apparates lieber recht derbwandiger Gummischlauch zu wählen.

Am unteren Ende des in Figur 26 abgebildeten Apparats befindet sich in dem zuführenden Gummischlauch ein kleiner Querschlauch, der

den Zweck hat, den Gummischlauch im Uterus zu erhalten. Er wird durch zwei Löcher des grossen Schlauches gesteckt, diese müssen ungefähr halb so gross als der Querschnitt des kleinen Schlauches sein, dann wird letzterer vollkommen fest gehalten. Unterhalb der Durchbohrungsstelle sind 2 bis 3 Löcher eingeschnitten, um das Ausfliessen der Desinfectionsflüssigkeit zu ermöglichen.

Das Einlegen in den Uterus kann in verschiedener Weise, bei weitem Uterus mit dem Finger, bei engem mit einer Sonde geschehen, ebenso wie man an anderen Stellen Drainagerohre in die Tiefe führt. Besonders praktisch habe ich es gefunden zum Einführen eine Nasenpolypenzange oder gekrümmte Kornzange zu nehmen. Die kurzen Schlauchenden werden nach oben umgeknickt. Dann wird der Apparat eingeschoben, indem man durch die aussen aufgelegte Hand nachhilft.

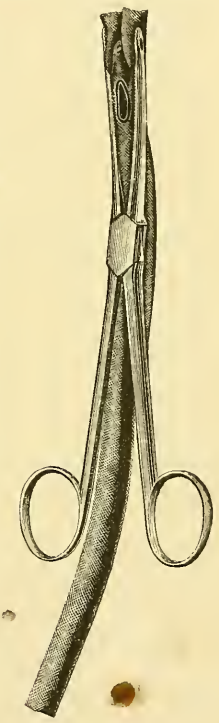

29.
Drainageschlauch mit Querrohr, fertig zum Einführen in den Uterus.

Sind die Enden des Querschlauchs nach oben abgeknickt, so muss sich das obere Ende des grossen Schlauches nach oben schieben; beim Bestreben des elastischen Querrohrs sich gerade zu richten, hebelt sich der Schlauch noch höher hinauf. Führte man das Querrohr umgekehrt ein, so schöbe sich dasselbe bei der Graderichtung des Querschlauches nach Entfernung der Zange tiefer nach unten.

Nicht selten ist es möglich, den Querschlauch in die Wunde selbst zu legen, z. B. dann, wenn grössere Geschwülste durch Enucleation entfernt sind. Auch ist es oft genügend, den Querschlauch nur vor den Muttermund in die Scheide zu appliciren. Dies wird namentlich dann der Fall sein, wenn die zu desinficirenden Wunden das Scheidengewölbe oder den Cervix bis zum inneren Muttermunde betreffen.

Die Patientin liegt am besten auf einem Lochrahmen, unter dem eine Bettschüssel sich befindet, welche die Flüssigkeit aufnimmt. Kann man aber in Privatverhältnissen einen Lochrahmen nicht beschaffen, so muss die obere Hälfte des Lagers erhöht werden. Vor die Genitalien wird eine Bettschüssel gestellt, in welche die abgehende Flüssigkeit einfliesst. Durch wasserdichten Unterlagstoff wird das Bett rein gehalten. Wegen der Beweglichkeit des ganzen Apparates kann die Patientin geringe Lagewechsel

vornehmen. Wird das Bett gewechselt, oder gereinigt, so wird das untere Ende des Schlauches vom Tropfrohr abgezogen, an den Oberschenkel angebunden und später wieder befestigt.

Nachdem der Apparat in Function gesetzt ist, lässt man erst so lange den vollen Strom laufen, bis die abgehende Flüssigkeit einigermassen klar ist. Dann dreht man den Hahn so weit zu, dass nur Tropfen fliessen.

Alle zwei bis drei Tage ist der Apparat zu entfernen, um die Röhre zu reinigen. Ist die Patientin auch fieberfrei, so bleibt der Schlauch vorläufig doch liegen, damit bei etwa wieder eintretendem Fieber sofort wieder irrigirt werden kann. Wenn zwei Tage lang die Temperatur normal ist, und der Abgang aufgehört hat oder rein eitrig geworden ist, so kann man das Rohr entfernen, unmittelbar darnach ist die Scheide auszuspülen. Macht man jetzt durch Entfernung des Rohres kleine Wunden — denn etwas Blut folgt fast stets — so sind doch keine inficirenden Massen mehr vorhanden.

In Fällen, wo der Uterus sehr bedeutend flectirt ist, habe ich auch das Rohr an einen neusilbernen Katheter gebunden respective angenäht. Auch kann man mit dem Bozeman'schen Katheter allein die permanente Irrigation ausführen. Doch gleitet dies Instrument natürlich leicht heraus, und ist deshalb ein Gummiquerbalken oben an das Fenster anzunähen.

Es wäre zu weit gegangen, zu behaupten, dass man auf diese Weise die Gefahren der Infection stets beherrschen könnte. Aber es ist die permanente Irrigation doch sicher das Verfahren, welches bei grossen, fetzigen inficirten Wunden in den weiblichen Genitalien die grösste Sicherheit bietet.

E. Antisepsis bei Laparotomien.

Ausser der Antisepsis bei Operationen innerhalb der weiblichen Genitalorgane haben wir noch die Antisepsis bei Laparotomien zu besprechen. Hier ist die Antisepsis so enorm wichtig, dass sie auf das allersorgfältigste gehandhabt werden muss. Eine Laparotomie ohne Infection ist ein kleiner Eingriff ohne irgend welche Gefahr, auf eine Laparotomie mit Infection folgt fast immer tödtliche allgemeine Sepsis. Deshalb ist hier eine peinlich sorgfältige, ich möchte sagen fanatische, prophylaktische Antisepsis gerechtfertigt.

Vor jeder Laparotomie lasse man die Patientin mindestens zwei Vollbäder nehmen. Vor jedem Vollbad wird der Leib, die Vulva, der

Anus abgeseift. Im Vollbad wird die Scheide mit drei bis vier Liter 3procentiger Carbolsäurelösung irrigirt. Nach dem ersten Bade kommt die Patientin in ein rein überzogenes Bett, ebenso nach der Operation. Gerade dies Verfahren, bei dem die oberen Schichten der Epidermis völlig entfernt werden, halte ich für sehr wichtig. Die allersorgfältigste Desinfection aller Instrumente ist nöthig. Ich bewahre jedes bei Laparotomien anzuwendende Instrument in weisses Schreibpapier eingewickelt auf. Dies Papier wird selbstverständlich nach jeder Reinigung der Instrumente erneuert. Vor der Operation wird die übliche desinficirende Abseifung, Abbürstung und Rasirung der Operationsfläche der Haut vorgenommen.

Sehr wichtig ist auch aus den Gedärmen allen alten Koth vor der Operation zu entfernen. Man hat zu vielfach die Beobachtung gemacht, dass neben dem Darm liegende Eiterdepots sich zersetzen und Fäulnissgase entwickeln, um nicht zur Prophylaxe aufgefordert zu werden. Muss man z. B. grössere Flächenadhäsionen lösen, ist im Abdomen eine grössere Wundfläche, mit welcher der benachbarte Darm verklebt, so ist zu befürchten, dass die verklebte, entzündete, infiltrirte Darmpartie geeignet wird, Darmgase und Fäulnisserreger hindurch passiren zu lassen. Liegen nun alte Kothmassen im Darme, so ist von ihnen aus eine Zersetzung eines Exsudates, ja Peritonitis und Sepsis möglich. Ich habe geglaubt richtig zu handeln, wenn ich neben den Evacuantien auch innerlich desinficirende Medicamente gab. Die Möglichkeit der guten Wirkung ist klar. Wir müssen z. B. bei Kinderdurchfällen den Darminhalt desinficiren und können bewirken, dass die aashaft riechenden Ausleerungen durch Medication den üblen Geruch verlieren. Demnach haben wir auch bei Laparotomien die Möglichkeit auf unschädliche Weise einer Gefahr zu begegnen. Ich gebe 5 bis 10 g Kali chloricum oder 2 bis 5 g Natron salicylicum 24 Stunden vor der Operation.

Was den Spray anbelangt, so ist sicher bei Laparotomien in der Privatpraxis, oder bei guten sanitären Verhältnissen in Krankenhäusern der Spray überflüssig. Und da es immerhin nicht gleichgültig ist, grössere Massen Carbolsäurelösung vom Peritonäum aufsaugen zu lassen, so kann der Spray in den meisten Fällen wegbleiben.

Ist es wie fast immer möglich, die Bauchwunde genau durch die Naht zu schliessen, so verklebt sie schon in wenigen Stunden vollkommen. Eine Resorption respective Sepsis von ihr aus ist nicht möglich, also ist auch eine strenge Durchführung des Lister'schen Verbandes nach Laparotomie wenig zweckmässig. Muss man dagegen einen Theil der Bauchhöhle bei nicht völlig zu entfernenden Tumoren offen lassen, oder ragt

auch nur eine Partie offener Wundfläche nach aussen, so ist natürlich strengster Luftabschluss respective Listerverband absolut nothwendig.

F. Schlussbemerkung.

Zum Schluss sei bemerkt, dass der Glaube, wir seien durch die Lehren der Antisepsis etwa auf den Standpunkt der Vollkommenheit angelangt, schon ein Rückschritt wäre! Jede Uniformirung der Wissenschaft ist ein Unglück! Niemals können wir stillstehen, sondern jeder Fortschritt erschliesst nur weitere, früher nicht gekannte Gebiete für die fernere Forschung! Der enorme Fortschritt, welchen wir Lister verdanken, ist erst der Beginn eines Kampfes, dessen Consequenzen durchaus noch nicht erschöpft sind! Vorläufig aber sind die Principien der Lister'schen Wundbehandlungsmethode allgemein als richtig anerkannt. Die nächste Aufgabe muss darin bestehen, mit Wahrung jener Principien die für jeden einzelnen Fall oder jede Gruppe von besonders gearteten Fällen geeignete antiseptische Methode zu erwägen, zu erproben und zu studiren!

Fünftes Capitel.

Allgemeine Therapie.

A. Allgemeine Rücksichten bei gynäkologischen Operationen.

Alle therapeutischen Massnahmen sind an bestimmte Zeiten zu knüpfen. Während und kurz vor oder nach der Menstruation muss man die weiblichen Genitalorgane möglichst in Ruhe lassen. Kleine Eingriffe, Aetzungen etc. sollen nicht später als vier bis fünf Tage vor eventuellem Eintreten der Menstruation instituirt werden, sonst tritt häufig durch den Reiz die Menstruation vorzeitig und besonders reichlich ein. Ebenso soll man nicht eher als eine Woche nach Aufhören der Menstruation mit der localen Therapie beginnen, um nicht etwa die Wiederkehr der

Menstruation zu veranlassen. Reisen zu und von dem Arzte sollen ebenfalls nicht in unmittelbarer Nähe der Menstruation unternommen werden. Irgend welche grössere Operationen macht man ungern in der Nähe der Menstruationszeit. Andererseits ist ganz sicher die Angst vor einem Eingriff während der Menstruation übertrieben. Ich habe unendlich oft mit gutem Erfolg bei zu starker Menstruation Liquor ferri in den Uterus injicirt. Vor allem aber sind reinigende Ausspülungen, vorsichtige Waschungen der Schamtheile durch die Menstruation nicht contraindicirt. Explorationen während der Menstruation können einen sehr bedeutenden diagnostischen Werth haben. So entdeckt man wohl einmal bei unerklärlichen Blutungen einen, nur während der Menstruation fühlbaren Polypen des Uterus.

Bei den vielfachen kleinen gynäkologischen Eingriffen ist mit Schonung und Ruhe vorzugehen. Hier gehört Klappern nicht zum Handwerk. Die höchst ängstlichen Patientinnen erschrecken, sobald man mit Instrumenten klappert, sie fallen lässt, oder nach dem Passenden zu lange sucht. Deshalb sei alles möglichst zur Hand, damit man nicht viel hin und her geht, aufgeregt erscheint und dadurch die Patientin ängstigt. Namentlich zeige man nicht unnöthig Messer oder andere Instrumente. Ja selbst das Blut beseitige man, damit es die Patientin nicht sieht. Bei allen Manipulationen befleissige man sich der allergrössten Zartheit. Ein brüskes Aufdecken der Patientin, ein derbes Anfassen wird schwerer vergeben, als eine falsche Diagnose! Wie mancher ältere Frauenarzt verdankt dem richtigen Takt und Benehmen mehr Praxis als seinen Kenntnissen und Erfolgen!

Ferner suche man so sauber als möglich zu verfahren. Arzneimittel, die einen üblen Geruch verbreiten, wie Acet. pyrolignosum, Jodoform etc. wende man nicht ohne Nothwendigkeit an. Mittel, die Flecke hinterlassen und die Wäsche zerstören, suche man von der Wäsche fern zu halten. Man mache die Patientin auf die Möglichkeit der Verunreinigung der Wäsche im voraus aufmerksam.

Fürchtet man nach irgend einem Eingriff ein ungünstiges Ereigniss, so bereite man die Patientin vorsichtig darauf vor. So z. B. auf Nachblutung nach grosser Incision, auch Abgang von Schorfen, Borken, Fetzen nach starken Aetzungen, auf Kolikschmerzen nach Intrauterininjection, auf Abgang von Wasser nach Einlegen von Glycerintampons etc. Unterlässt man diese Vorsichtsmassregel, so wird manche Patientin höchst ängstlich, aufgeregt, und peinigt den beschäftigten Arzt durch fortwährende Anfragen und Citationen.

Ist es möglich, so suche man den Zweck, die Bedeutung und das

Wesen der Behandlung einigermaassen der Patientin klar zu machen. Niemals verspreche man zu viel, damit nicht der Glaube an den ärztlichen Ausspruch bei Misserfolgen vernichtet wird. Ist der Fall hoffnungslos, so theile man die ungünstige Prognose zwar nicht der Patientin, wohl aber den Angehörigen mit.

B. Scheidenausspülungen.

Man macht in die Scheide Injectionen sowohl zum Zweck der Reinigung als zum Zweck, die Scheidenschleimhaut mit medicamentösen Stoffen in Berührung zu bringen. Als Instrument zur Application von Flüssigkeit in die Scheide ist der Irrigator zu wählen, Figur 26, pag. 60. Er ist praktischer, billiger, haltbarer, ungefährlicher und leichter anzuwenden als alle bisher gebräuchlichen Instrumente.

Zum Auswaschen der Scheide muss der Irrigator ein sehr langes, 2 bis 3 m messendes Rohr besitzen, damit die Patientin das Mutterrohr, durch die Kleidung unbehindert, unter derselben hinweg in die Vagina bringen kann. An dem Mutterrohr befindet sich ein Hahn, welcher aufgedreht wird, sobald das Mutterrohr in die Vagina gelangt ist.

Zum Zwecke der Reinigung setzt man dem Wasser einen Theelöffel voll Kochsalz, Soda (Kali carbonicum), einen Esslöffel gewöhnlichen oder medicamentösen Spiritus zu.

Die Temperatur des Wassers sei die der Patientin angenehme: 25 bis 29° R.

Am häufigsten werden der Injectionsmasse Adstringentien zugesetzt.

Vielgebrauchte derartige Mittel sind: Alumen, Cuprum sulfuricum, Tannin, Plumbum aceticum, Zincum sulfuricum, Ferrum sulphuricum, Zincum aceticum, Argentum nitricum in schwacher Lösung. Auch Leinsamenthee, schwache Stärkeabkochungen, Decocte von Eichen- oder Chinarinde mit und ohne Opiumzusatz wurden früher verwendet.

Um zu desinficiren setzt man dem Wasser Carbolsäure, Salicylsäure, Chlorwasser, Kali hypermanganicum etc. zu. Auch kann man beides verbinden, indem man z. B. Alaun (5 : 100), Carbolsäure (2 : 100) vermischt, zu Injectionen gebrauchen lässt. Dies würde eine stark adstringirende Vaginalinjection sein.

Zu besonderen therapeutischen Zwecken macht man auch Injectionen von 40 bis 41° C. oder von Eiswasser. Will man grössere Wassermassen beim Liegen der Patientin in die Scheide laufen und möglichst lange in ihr lassen, so bedient man sich als Gefäss zum Auffangen einer Bettschüssel, deren Abflussrohr mit einem durchbohrten

Stöpsel verschlossen ist. Durch das Loch des Stöpsels geht eine dicke Glasröhre bis auf den Boden der Bettschüssel. An dem Glasrohr befindet sich ein Gummirohr, das in ein Nachtgeschirr oder einen Eimer reicht. Füllt man die Bettschüssel zuerst zum Erwärmen mit heissem Wasser, so fliesst die Flüssigkeit beim Erheben in das Nachtgeschirr. Wird nun die Patientin auf die Bettschüssel placirt, das Mutterrohr eingeführt und der Strom nicht unterbrochen, so fliesst nach dem Princip des Hebers, alle von oben einfliessende Flüssigkeit aus der Bettschüssel wieder ab. Da es oft darauf ankommt, grosse heisse Wassermassen mit dem Scheidengewölbe in Berührung zu bringen, so ist dieser Apparat, der das häufige lästige Ausschütten der Bettschüssel unnöthig macht, sehr brauchbar.

Auch hat man Röhrenspecula construirt, vorn durch eine Platte verschlossen, in welche zwei Hähne eingefügt sind. In den einen fliesst die Flüssigkeit ein, zum andern aus. Auf diese Weise macht man locale Bäder der Portio vaginalis.

Da natürlich der Wasserstrom nicht in den Cervix hineingelangt, so kann die Ausspülung der Scheide den „weissen Fluss“ nicht heilen. Andererseits sind Scheidenausspülungen während der Behandlung von Uteruskrankheiten nöthig, um Blut, Secret oder Aetzstoffreste aus der Vagina zu entfernen.

Die einfachste Methode der nur zum Zwecke der Reinigung vorgenommenen Irrigation ist folgende: Zwei Stühle werden so mit den Lehnen aneinander gerückt, dass die Sitze vorn circa 15 cm von einander entfernt sind. Darunter wird ein Eimer gesetzt. Der Irrigator steht in der Nähe auf einem Ofen, Schrank oder hängt an einem Nagel. Das Mutterrohr befindet sich in greifbarer Nähe. Die Patientin hebt sämmtliche Bekleidungsstücke in die Höhe und setzt sich mit entblösstem Gesäss so auf beide Stühle, dass die Vulva sich über der Mitte, über dem Eimer befindet. Nun wird das Mutterrohr eingeführt und der Hahn geöffnet.

Auf diese Art vermeidet die Patientin ein Nasswerden des Zimmers und der Kleidung. Ganz genaue Anweisung ist den Patientinnen, welche meist scheuen Jemand zur Hülfe zuzuziehen, sehr angenehm. Es ist unglaublich, wie ungeschickt sich viele Frauen anstellen. Nicht selten berichten die Patientinnen verzweiflungsvoll, dass die ganze Kleidung durchnässt, das ganze Zimmer beschmutzt, aber in die Vagina kein Tropfen gelangt sei!

Ebenso wie man flüssige Mittel in die Vagina einbringt, hat man auch die durch das Speculum entfaltete Vagina mit gepulverten Arznei-

mitteln z. B. Alumen und Amylum bepudert, mit Salben bestrichen, mit Arzneimitteln bepinselt etc.

C. Tamponade.

Eine andere therapeutische Methode, welche von der Scheide aus wirkt, ist die Tamponade. Man stopft die Scheide mit Wattenbäuschchen aus. Was die Technik anbelangt, so bringt man am besten im röhrenförmigen Speculum die Tampons nach oben. Sie dürfen nicht zu gross sein, damit sie sich leicht aus der oberen Oeffnung hinausschieben lassen. Jeder einzelne Tampon muss einzeln eingelegt und hinausgeschoben werden, sonst würde man die ganzen zusammengepressten Tampons mit dem Speculum wieder entfernen.

Natürlich ist die Tamponade im Sims'schen oder Simon'schen Speculum ebensogut auszuführen. Ja auch ohne Speculum kann man tamponiren. Zwei Finger der einen Hand drängen die hintere Vaginalwand etwas nach dem Anus zu. In der Rinne dieser sich spreizenden Finger schiebt man einen Tampon nach dem andern hinauf. Am besten tamponirt es sich ohne Speculum in der Sims'schen Seitenlage. Zwei Finger haken sich in die Vagina und ziehen die hintere Scheidenwand ab, mit der andern Hand stopft man, unter Vermeidung des deutlich sichtbaren Harnröhrenwulstes, die Tampons nach oben.

Um der Patientin die Entfernung der Tampons zu ermöglichen, bindet man am besten an jeden Tampon einen festen Faden. Geschieht dies nicht, so muss vom Arzt ein Speculum eingeführt, der sich oben präsentirende Tampon mit einer Zange gefasst, und so entfernt werden.

Soll die Patientin sich selbst medicamentöse Tampons appliciren, so bedarf sie dazu eines Instrumentes: Tamponträger. Es sind viele derartige Instrumente construirt. Das, mit welchem die Frauen noch am besten fertig werden, ist in Figur 30 abgebildet.

Ich habe die Kapsel, in welche der Tampon gelegt wird, 5 cm lang und 2 cm im Durchmesser machen lassen, sodass das Instrument auch in enge Vaginen gelangen kann. Nachdem in die Kapsel der Tampon z. B. mit Glycerin getränkt, mit heraushängendem Faden hineingelegt ist, wird das Instrument so hoch als möglich in die Vagina eingebracht. In der oberen Kapsel befindet sich ein Stempel, welcher durch Vorschieben des Griffes bis zum oberen Niveau der Kapsel gelangt. Also wird durch Vorschieben des Griffes der Inhalt der Kapsel, der Tampon, hinausgedrückt. Während des Vorschiebens des Griffes muss

die Patientin mit der andern Hand das Instrument festhalten. Die Scheidenwände halten beim Herausziehen des Tamponträgers den Tampon fest.

Zunächst tamponirt man oft, um Blutungen aus dem Uterus zu stillen. Ist die augenblickliche Gefahr bei Uterusblutungen zu gross, so bleibt nichts anderes übrig, als die Scheide so voll Watte zu stopfen, dass der Weg der Blutung verlegt ist. In diesem Falle nimmt man viele kleine Tampons, taucht sie in Wasser respective Carbollösung und presst sie fest in die Scheide hinein. Würde man starke Adstringentien zur Tränkung der Tampons wählen, so würde dadurch die Scheide geätzt, ohne dass etwa die blutende Stelle vom Adstringens berührt würde. Dagegen benetzt man die Tampons mit Adstringentien, wenn die Application direct auf die blutende Stelle, z. B. Portio vaginalis möglich ist. Das Anfeuchten der Tampons ist deshalb nöthig, weil trockene Tampons nach Durchtränkung mit Blut viel kleiner werden, also die Scheide nicht vollkommen verstopfen können.

30.
Tamponträger.

Ferner legt man oft vor die Portio einen trocknen Tampon, um Wunden vor Infection von unten, oder um die Scheide vor an der Portio befindlichen Aetzmitteln zu schützen.

Auch als eine Art Verband bei Geschwüren der Portio werden Tampons zur Aufsaugung der Secrete eingelegt. Und früher hat man sogar durch Einlegung von Tampons die Lage des Uterus verbessern wollen.

Sehr häufig werden die Tampons benutzt, um Arzneimittel auf die Portio oder die Scheidenwände, oder beide zugleich wirken zu lassen. So tränkt man die Tampons mit Glycerin, dem man wiederum andere Medicamente: Tannin, Jod, Jodkali beimischt.

Auch um einen Druck auf die Scheide und den Uterus wirken zu lassen, wird tamponirt. Man gebraucht trockene, besonders elastische, wollene Watte, um dadurch die Scheidenwandung centrifugal zu comprimiren.

In neuester Zeit hat Schultze einen „Probetampon“ angewendet. Um recht sicher die Secretion des Uterus kennen zu lernen, wird ein in Tanninglycerin getränkter Tampon gerade vor das Orificium uteri externum gelegt. Nach der Entfernung sieht man an der dem Orificium entsprechenden Stelle das Secret des Uterus.

D. Vaginalkugeln.

Eine der Tamponade verwandte Methode ist die Application von sogenannten Vaginalkugeln.

Schon im Alterthume hatte man „medicamentöse Pessarien", d. h. Wachskugeln, welche wohlriechende Kräuter enthielten und in die Vagina gelegt wurden. Auch heutzutage wendet man Kugeln aus Cacaobutter, Glycerin-Gummiarabicummasse etc. an, welche in der Vagina zerschmelzen, sodass das freiwerdende Medicament, z. B. Morphium, Jodkali, Alaun auf die Vagina einwirkt.

Diese Methode ist im Allgemeinen nicht zu empfehlen. Bei weiten Vaginen fallen beim Gehen die Kugeln heraus. Zerschmelzen sie aber, so fliesst die geschmolzene Masse aus der Vagina und beschmutzt die Vulva und Rima pudendi.

Ist aber die Patientin sehr ungeschickt, können aus irgend einem Grunde keine Injectionen gemacht und keine Tampons applicirt werden, so sind die Vaginalkugeln ein Ersatz für Injectionen und Tamponade. Bei Virgines und bei grosser Empfindlichkeit des Introitus wendet man deshalb mit Vortheil kleine medicamentöse Vaginalkugeln an.

E. Die Blutentziehung.

Einer der häufigsten therapeutischen Eingriffe ist die Blutentziehung an den inneren und äusseren weiblichen Genitalien. Kann man (bei einer Virgo) nicht in die Vagina, so werden Blutegel an den Damm, an den Mons Veneris oder an die Innenfläche des Oberschenkels angesetzt. Der Damm ist unter diesen Umständen die beste Applicationsstelle. Bei den vielen Communicationen der Vulva-Scheiden- und Uterus-Venen hat man auch auf diese Weise Hoffnung den Uterus zu entlasten. Wegen des anastomoatischen Zweiges, welcher von der Epigastrica durch den Leistenkanal mit dem Lig. rot. zum Fundus uteri zieht, wird das Gebiet der Spermatica durch Blutentziehung in der Gegend des Leistenkanals ebenfalls entleert. Gelingt es irgendwie, ein Speculum einzuführen, selbst ein ganz kleines, so stellt man die Portio ein und entzieht dem Uterus direct das Blut. Dies ist bei Uteruskrankheiten bei weitem wirksamer als Blutentziehung aus benachbarten Gebieten. Früher wendete man vielfach Blutegel an. Die ganze Manipulation ist zeitraubend, nur wenige Hebammen sind kundig genug, das Ansetzen der Blutegel an die Portio vorzunehmen. Die plötzlichen Nervenstörungen,

der Umstand, dass ein Blutegel in den Uterus kriechen und hier Koliken machen oder sich in der Scheide festsetzen kann, die oft grosse Schwierigkeit der definitiven Blutstillung, und die Leichtfertigkeit der Hebammen, denen dies Geschäft zumeist anvertraut wird, sprechen gegen die Anwendung von Blutegeln. Die Nachblutung ist bei Blutegeln die Hauptsache, sie lässt sich nur schwer controliren, sodass man nie genau weiss, wie viel Blut entleert ist. Viel einfacher und besser sind die von allen neueren Autoren empfohlenen Scarificationen respective Stichelungen der Portio. Man stellt die Portio in ein röhrenförmiges Speculum ein, drängt es fest an den Scheidengrund, sodass kein Blut zwischen Speculum und Scheide gelangen kann, dann sticht man mit irgend einem langgestielten Messer in die Portio. Es sind eine ganze Anzahl von Uterusscarificateuren angegeben. Das in Figur 31 abgebildete Instrument, einer grossen Lanzennadel gleichend, ist sehr zu empfehlen. Auch zur Eröffnung der Ovula Nabothi ist es passend. Nur muss man die Spitze sehr häufig schärfen lassen, denn nur ein ganz scharfes Instrument dringt leicht in eine weiche Portio ein. Fliesst aus einem Loch genug Blut, so sind mehr Löcher unnöthig. Nur selten aber genügt ein Stich. Die einzelnen Verwundungen brauchen nur die Schleimhaut zu durchdringen. Schnitte, Scarificationen können ebenfalls ausgeführt werden, man kann gitterförmig über die ganze Portio schneiden. Diese Methode hat vor der leichteren Stichelung keine Vortheile. Will man von weiter oben Blut entziehen, so fährt man mit dem Messer in den Cervicalkanal und macht radiäre seichte Einschnitte. Ist vielleicht die Blutentziehung eine „Vorcur“ bei Katarrh der Schleimhaut des Cervix, so ist es richtiger, gleich aus dieser das Blut zu entnehmen. Dies geschieht am einfachsten durch Abkratzen derselben mit einem scharfen Löffel. Hat man nur wenige flache Einstiche gemacht, so genügt schon der Druck der Scheidenwände gegen die Portio, um die Blutung zu stillen. Trotz dessen setze ich stets einen Tampon von Salicyl- oder Benzoëwatte gegen die Portio, da auf diese Weise neben der prompten Blutstillung zugleich Desinfection erzielt wird. Ehe ich dies that, habe ich doch einigemale aus Stichelungen kraterförmig belegte Geschwüre entstehen sehn, die erst nach fünf bis sechs Tagen, nach einer Aetzung heilten. Die prompte Blutstillung hat auch einen psychischen Werth. Manche Patientin ist durch plötzliches Erscheinen des Blutes

31. Zweischneidiges Messer zur Stichelung der Portio.

aufs höchste erschreckt. Den Tampon lässt man am Abend im Bett entfernen, da selbst, wenn noch Blutung eintreten sollte, sich dieselbe beim Liegen von selbst stillt.

F. Anwendung von Aetzmitteln.

Vor der Application jedes Aetzmittels muss man die Portio von den anhaftenden Secreten reinigen. Sowohl zu diesem Zwecke als zur Application der Aetzmittel auf die Höhle des Cervix und Uterus sind eine grosse Anzahl zum Theil recht kostspieliger und recht unpraktischer Instrumente angegeben. Ich will gleich im Anfang der Schilderung der Aetzmittelapplication ein Instrument empfehlen, welches ganz ausgezeichnete Dienste thut, welches ich seit Jahren zu allen Reinigungen und Aetzungen am und im Uterus benutze. Dies Instrument macht alle Zangen und Aetzmittelträger überflüssig und wird jedem Gynäkologen wegen seiner Einfachheit und Billigkeit beim Gebrauche imponiren. Das Instrument ist die Playfair'sche Sonde, aber von mir in einer Weise modificirt, die sie zu einem Universalinstrument macht.

Die Playfair'sche Sonde besteht aus einem Neusilber- oder Aluminiumansatz an einem Holzstäbchen, sie unterscheidet sich dadurch von der Uterussonde, dass der Uterinansatz rauh gemacht ist, um das Anwickeln respective die Fixirung von Watte zu ermöglichen. So armirt wurde das Instrument in die Aetzflüssigkeit getaucht und nun in den Uterus eingeführt. Dabei existirt der Uebelstand, dass man die nasse Watte vom Instrument nur schwer entfernen kann. Will man aber einen Cervix sorgfältig reinigen, so muss man zehnmal und noch öfter eingehn und auswischen. Nichts ist langweiliger und widerwärtiger, als nach jedem Auswischen mit Messer und Scheere die beschmutzte Watte von der Playfair'schen Sonde zu entfernen. Lässt man aber die Sonde conisch zulaufen, sodass sie sich bis zum Ende mässig verjüngt, so schiebt man bei kräftigem Druck leicht die Watte herunter. Bald verschafft man sich soviel Geschicklichkeit als nöthig ist, um sich grosse oder kleine Pinsel anzudrehen, oder die ganze Sonde zu umwickeln, um den Uterus auszuwischen. Stets muss man die untersten Schichten der Watte fest anwickeln; in je dünneren Schichten man sie anfangs anwickelt, um so fester sitzt die Watte. Ist die ganze Watte beschmutzt, so nimmt man einen Wattebausch zwischen die Finger und schiebt mit ihm die Watte von der Sonde ab.

Will man mit einem flüssigen Aetzmittel ätzen, so wird nur ganz wenig Watte angewickelt, Figur 33 a. Besser ist es nur einen Punkt

von 3 mm Durchmesser auf einmal zu ätzen und langsam allmählich die ganze Fläche zu betupfen, als dass die Tropfen des Aetzmittels in der Umgebung sich verbreiten. Wird aber wenig Watte angewickelt, so fasst sie wenig Aetzflüssigkeit und ein Verbreiten in die Umgegend ist fast unmöglich. Soll aber der Cervix oder Uterus ausgeätzt werden, so ist grade ein kleiner Aetzstift viel besser als ein grosser. Der kleine Aetzmittelträger gelangt leichter in alle Ecken und Buchten des Cervix.

Derjenige, welcher mein Uterusstäbchen nicht geprüft hat, wird zweierlei mir vorwerfen, erstens, dass die Watte sich leicht abstreift und z. B. im Cervix oder im Uterus bleibt. Einige Autoren wollen gerade das mit Medicamenten getränkte Wattebäuschchen im Uterus belassen. Es fällt unter reichlicher Eiterung spontan heraus. Demnach wäre das Darinbleiben kein Unglück. Mir ist es aber in vielen Jahren niemals passirt. Je kleiner die Wattenquantität ist, die man anwickelt, um so fester hält sie. Bleiben grosse Stücken in der Scheide, so sind sie mit dem Stäbchen leicht zu entfernen, d. h. im Speculum herauszukratzen. Ein anderer Vorwurf ist der, dass das Stäbchen sich bald abnutzt und leicht glatt wird, dann gerade könnte die Watte nicht fest haften. Natürlich ist dieser Vorwurf gerechtfertigt. Ich lasse circa alle 3 bis 4 Monate die Stäbchen von neuem rauh machen. Dies hat nach 5 bis 6 Mal ein Ende, so dass man das Stäbchen wegwerfen muss.

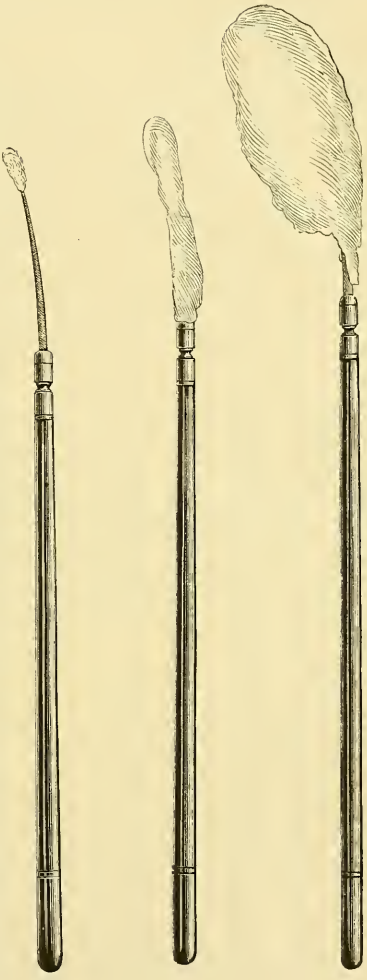

32.

Uterusstäbchen.

a zum Aetzen armirt, nur so wenig Watte ist angewickelt, dass ein Tropfen Aetzflüssigkeit anhaftet. *b* zum Reinigen der Uterushöhle armirt, resp. zur Einführung von flüssigen Arzneimitteln, z. B. Jodtinctur. *c* zum Reinigen der Portio mit grossem Wattebausch versehen, zum Aufsaugen von Blut, Entfernen von Secret, Schorfen, überflüssiger Aetzflüssigkeit etc.

Bedenkt man, dass ein derartiges Stäbchen höchstens 2 Mk. kostet, so ist der Verlust nicht zu gross.

Ich rathe also von vornherein nur flüssige Aetzmittel in Anwendung zu bringen, will aber die alten Methoden und Mittel durchgehen.

Aprioristisch wird Jeder zugeben, dass der Zweck einer Aetzung mit sehr vielen Mitteln zu erreichen ist: Argentum nitricum, Kali causticum, Chromsäure, Liquor Bellostii, Chlorzink, Carbolsäure, Schwefelkohlenstoff, Salicylsäure, Essigsäure, Liquor ferri sesquichlorati, Salpetersäure, alle Mittel werden die oberflächlichen Gewebe zerstören, sodass ein Substanzverlust entsteht, der durch Granulationen heilt. Nur werden sich Differenzen finden in dem Grade der Zerstörung: ein Mittel, z. B. Liquor ferri, bringt kaum die obersten Schichten der Schleimhaut zum Absterben, ein anderes, z. B. Chromsäure oder Kali causticum, zerstört bis in die Tiefe hinein. In schwachen Lösungen werden alle Mittel adstringirend und desinficirend wirken, während andererseits Adstringentien in Substanz oder sehr starken Lösungen als Aetzmittel zu brauchen sind, so Cuprum sulfuricum, Zincum sulfuricum, Alaun etc. Kein Gynäkologe kann alle Mittel an Hunderten von Fällen prüfen. Jeder wird *das* Mittel gebrauchen, von welchem er gute Erfolge sieht, wird dies Mittel loben, ihm vertrauen und sich nicht veranlasst fühlen, noch zehn andere durchzuprobiren. Falsch wäre es andererseits, zu glauben, dass ein Mittel specifisch wirke, dass man allein mit ihm Erfolg haben könnte.

Nur verwirrend ist es, specielle Indicationen für eine ganze Reihe von Aetzmitteln aufzustellen. Verschiedene Indicationen werden in der Art allerdings bestehn, dass man einmal weit in die Tiefe zerstören will, z. B. beim Carcinom oder ein andermal mehr tonisirend als ätzend auf die Schleimhaut einwirken will. Alle solche Aetzmittel oder Methoden aber, bei denen auch nur *einmal* über einen Todesfall oder über unangenehme Nebenerscheinungen berichtet wird, sind von vornherein zu verbannen, so z. B. das Einlegen von Argentumstäbchen in den Uterus oder der Gebrauch von Chromsäure.

Wohl das am meisten gebrauchte Mittel ist das Argentum nitricum, dieses Mittel wird kritiklos, oft möchte man sagen, verstandlos unendlich viel angewendet. Natürlich ist es im Stande, schlechte Gewebe zu zerstören, sodass die normalen von Neuem hervorspriessen, und somit Alles zu leisten, was man von Aetzmitteln verlangt. Gehört doch der „Höllenstein“ in jede Verbandtasche, um das „wilde Fleisch zu beizen“. Das Argentum nitricum wurde in Substanz gegen Erosionen der Portio gebraucht, man führte es auch in den Cervix ein. Dabei umgiebt sich

der Stift sofort mit Silberalbuminat, das die Cervixhöhle gegen die Einwirkung schützt. Häufig wurde nur der äussere Muttermund geätzt, und auf diese Weise eine Strictur gemacht, die den ganzen Zustand verschlimmerte.

In die Gebärmutterhöhle hat man den Stift eingeführt, und ihn sogar darin gelassen. Das Argentum nitricum kann man auch flüssig machen und an eine Sonde anschmelzen, sodass nunmehr beim Sondiren mit der von Argentum überzogenen Sonde alle Stellen, wohin die Sonde gelangt, geätzt werden.

Auch eine Anzahl Aetzmittelträger sind für Aetzstifte construirt. Ich werde diese Instrumente weder beschreiben noch abbilden, da sie vollkommen überflüssig sind. Will man die Aetzstifte gebrauchen, so genügt eine lange Pincette, eine Kornzange, eine lange Federpose oder einer der allgemein gebräuchlichen, gewöhnlichen Aetzmittelträger.

Andere stark zerstörende Mittel sind Brom, Aetzkali und Chlorzink. Während man in der Chirurgie längst von den Aetzmitteln zurückgekommen ist, und Das, was man abschneiden kann, abschneidet, unoperirbare Geschwülste aber mit Recht in Ruhe lässt, haben die sonst so modernen Gynäkologen bis in die neueste Zeit an Carcinomen geätzt und gebrannt. Ich werde später darauf zurückkommen, wie fehlerhaft es ist, derartige Behandlungsmethoden zu instituiren, und sehe deshalb ganz davon ab, diese Methoden zu schildern.

Besonderen Ruf hat sich in der neuesten Zeit die Salpetersäure erworben. Als rauchende Salpetersäure wurde sie zuerst empfohlen, doch hat ihre Anwendung für den Praktiker mancherlei Inconvenienzen. Ich gebrauche sie deshalb nicht mehr und habe mit der reinen Salpetersäure ganz die nämlichen Erfolge. Dieses Aetzmittel hat den Vortheil, mit Blut kein festes Albuminat zu bilden, sondern eine schmierige, bräunliche Flüssigkeit, welche auch ihrerseits, sich verbreitend, als Aetzmittel wirkt.

Niemals habe ich nach dergleichen Aetzungen irgend eine entzündliche Erscheinung beobachtet. Ich habe unendlich viele Aetzungen sowohl ohne vorheriges Abkratzen als nach dem Abkratzen der Schleimhaut gemacht.

Man nimmt am besten ein Milchglas oder Fergusson'sches Speculum, weil diese von der Säure nicht angegriffen werden. Lässt sich aber die Portio nicht gut einstellen, so kann auch ein (neusilbernes) Cusco'sches Speculum verwendet werden. Dieses zieht die Portio etwas auseinander, sodass man recht bequem in den Cervicalcanal hinein

gelangt. Bei der Möglichkeit von Assistenz ist es natürlich empfehlenswerth, im Sims'schen Speculum zu ätzen.

Will man die Aetzung vornehmen, so wird zunächst vorsichtig die Portio gereinigt. Ich sage absichtlich vorsichtig, damit nicht eine Blutung die Genauigkeit des Verfahrens stört. Dann nimmt man mein mit ganz wenig Watte umwickeltes Uterusstäbchen, taucht es in etwas Salpetersäure, die man am besten in einen kleinen porcellanenen Medicinlöffel oder ein Uhrglas giesst und betupft die Geschwürsfläche nach und nach. Dabei bedeckt sich sofort die geätzte Partie mit einem weissen Schorf. Dieser erleichtert es sehr, ganz genau vorzugehn und das Aetzmittel nur auf bestimmte Stellen zu beschränken, sodass die gesunden Gewebe geschont werden.

Will man den Canal des Cervix ausätzen, so nimmt man ebenfalls wenig Säure, geht schnell bis zum inneren Muttermund und drückt das kleine Instrument nach allen Richtungen gegen die Wandungen an. Der augenblickliche Reiz ist sehr gering, nur selten empfinden die Patientinnen Schmerzen, die aber binnen wenigen Minuten verschwinden. Verengerung entsteht während des Aetzens nicht.

Allen Aetzmitteln hängt ein Vorwurf an, der immer wieder gemacht wird, nämlich der, dass durch Aetzungen leicht Stricturen, ja Atresien des Cervix entstehen. Es ist ganz selbstverständlich, dass nach vollkommener Zerstörung der Schleimhaut an Stelle derselben eine granulirende Fläche mit der Tendenz zur Narbenbildung und Verwachsung treten muss. Deshalb ist das Einbringen von massenhafter Aetzflüssigkeit in den Uterus gefährlich. Nur betupft soll die Oberfläche werden, dann bleiben die Drüsenfundus zurück, und von ihnen aus bildet sich, wie im Puerperium, eine neue Schleimhaut. Auch von den, trotz sorgfältiger Aetzung wohl stets zurückbleibenden, ungeätzten Inseln aus, überwächst neues Epithel die entblössten Partien.

Lässt man der Schleimhaut aber keine Zeit zur Regeneration, bringt man in zu kurzen Zwischenräumen, etwa alle 24 Stunden, das Aetzmittel in den Uterus, so kann das schwächste Aetzmittel zu Atresien führen. Somit kommen Verwachsungen besonders leicht vor nach schnell wiederholten Aetzungen. Ich habe eine Atresie bei täglicher Application von Liquor ferri sesquichlorati entstehen sehen. Auch häufige Flächenätzungen der Portio mit Argentum nitricum führen zu Verengerungen des äusseren Muttermundes. Gerade nach Salpetersäure sah ich noch nie eine Verengerung. Es lässt sich indess nicht leugnen, dass auch hier, wenn die Aetzungen zu schnell auf

einander folgen, die Schleimhaut zu sehr zerstört wird. Damit ist natürlich die Möglichkeit der Verwachsung gegeben.

Gebraucht man die Vorsicht, stets nur mit wenig Säure zu tupfen und in der Woche höchstens einmal zu ätzen, so wird kaum eine Verengerung eintreten. Selbstverständlich existiren verschiedene Verfahren bei verschiedenen Indicationen; so wird man im Gegentheil recht häufig ätzen, wenn z. B. eine adenoide Erosion der Portio gründlich zerstört werden soll.

Niemals darf soviel Aetzflüssigkeit genommen werden, dass sie nach unten fliesst. Geschähe dies doch, so ist jeder Tropfen abzuwischen. Nach der Aetzung wird ein Wattetampon vor die Portio gelegt, um die Scheide vor Einwirkung der Reste der ätzenden Flüssigkeit zu schützen. Nach 12 bis 24 Stunden spätestens wird der Tampon entfernt. Als Nachbehandlung dienen laue Scheidenausspülungen, welche den Zweck haben, Aetzschorfe, Coagula und Blut aus der Scheide zu entfernen.

G. Anwendung von Glühhitze.

Zu den Aetzmitteln gehört auch die Einwirkung durch Glühhitze. Diese wird in drei verschiedenen Methoden angewendet. Am einfachsten ist es, Glüheisen zu gebrauchen, die am oberen Ende spitz oder breit geformt sind. Man kann sie im Ofen oder über einer Gas- oder Spirituslampe glühend machen. Ein sehr praktischer Apparat ist die Aeolipile.

Sie besteht aus einem Blechnapf mit zum Theil doppelter Wandung (Figur 33). Durch die verschliessbare Oeffnung *b* wird etwas Spiritus *a* eingegossen und danach der Pfropf fest aufgesetzt. Hierauf wird auch in den Napf selbst etwas Spiritus *c* geschüttet und angebrannt. Erhitzt sich dadurch der Spiritus *a*, so verwandelt er sich in Dampf, dieser entweicht durch die Röhre *d* und strömt bei *e* aus. Hier wird der Spiritusdampf durch den brennenden Spiritus *c* entzündet, so dass mit starkem, blasenden Geräusch der brennende Dampf

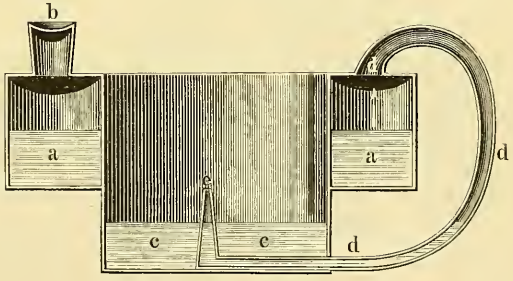

33.

Durchschnitt durch die Aeolopile.

nach oben strömt. Die Glüheisen hält man in die Flamme oder befestigt sie so, dass die Griffe zwischen übereinandergelegten Büchern fixirt werden. Man hat auch diesen Apparat mit einem Halter für Glüheisen versehen (Fürst). Wegen der grossen Schnelligkeit, mit der die Hitze erzielt wird, ist dieser Apparat sehr praktisch. Nur das Geräusch schreckt nicht narcotisirte Patientinnen.

Wenn man Aetzungen mit dem Glüheisen in der Tiefe vornimmt, so braucht man hölzerne Specula, da die Milchglasspecula zerspringen, die metallenen sich erhitzen. Wendet man dennoch metallene, z. B. die Simon'schen Specula an, so muss recht oft während der Manipulation ein kalter Wasserstrom eingespritzt werden, um auf diese Weise die Specula abzukühlen.

Auch die Galvanocaustik gewinnt immer mehr Anhänger, da die Apparate billiger und compendiöser geworden sind. Um Aetzungen vorzunehmen ist der galvanocaustische Apparat überflüssig, höchstens in tiefen Fistelgängen oder in der Uterushöhle würde der Galvanocauter Anwendung finden. Aber ein geradezu unersetzliches Instrument ist es bei Abtragung stark blutender Geschwülste. Hier kann eine Operation durch Galvanocaustik ganz ungefährlich verlaufen, während mit schneidenden Instrumenten die Blutung kaum zu beherrschen war. Ja es ist möglich eine Drahtschlinge um die Basis einer Geschwulst zu schieben, welche selbst den Zugang so verdeckt, dass man mit einem andern Instrument gar nicht ankommen kann.

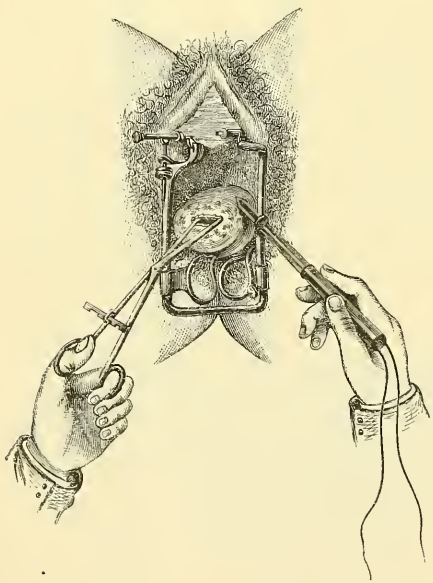

34.

Amputation der Portio mit galvanocaustischem Messer.

Die Portio ist in Dr. Byrne's Speculum eingestellt und mit dem Tenaculum Byrne's hervorgezogen.

In neuester Zeit ist ein dritter Apparat eingeführt, Paquelin's Thermocautère. Dieser Apparat hat den grossen Vorzug, dass die Spitze, welche glüht, auch immer glühend bleibt. Trotz dessen bewährte sich der Apparat in der Praxis nicht

so, dass dem Praktiker sein Besitz nothwendig wäre. Namentlich umgiebt sich die glühende Spitze oft mit Borken, welche eine permanente Weiterwirkung der Glühhitze unmöglich machen. Sowohl aus dem Draht des galvanocaustischen Apparates als mit der Spitze des Paquelin'schen Thermocautère hat man verschiedene Messer, selbst scheerenförmige Instrumente construirt, um schneidende Operationen vorzunehmen. So zeigt die Figur 34 die Amputation der Portio mit einem galvanocaustischen Messer.

Dem praktischen Arzt dürfte das gewöhnliche Glüheisen zum Zwecke der Aetzung am meisten zu empfehlen sein. Ihre Anwendung findet die Glühhitze besonders als Hämostypticum.

H. Einwirkung von Arzneimitteln auf die Uterusinnenfläche.

Will man Arzneimittel auf die Innenfläche des Uterus, d. h. des Uteruskörpers wirken lassen, so kann man sie in fester oder flüssiger Form einführen.

Die Methode Argentum nitricum-Stäbchen einzuführen ist fast überall verlassen, weil die Einwirkung eine zu wenig zu controlirende ist. Auch das Ansätzen mit einem in einem Aetzmittelträger befindlichen Aetzstift, mit ein- oder angeschmolzenem Argentum nitricum wird wenig geübt. Ebenso hat sich die Anwendung der Bacilli nicht recht eingebürgert. Es waren das aus Radix Altheae mit Zincum album oder anderen Medicamenten hergestellte kleine Stiftchen, welche in den Uterus geschoben wurden. Man wendet heutzutage fast ausschliesslich flüssige Mittel an. Diese kann man zunächst mit meinem Uterusstäbchen (Figur 32 a, b) einführen. Durch einen inneren Muttermund, welcher eine Sonde passiren lässt, kann man auch mit einem an ein Uterusstäbchen gewickelten Wattebausch, der allerdings zu diesem Zwecke sehr fest gewickelt sein muss, vordringen. Denn häufig reagirt ein Uterus auf das Aetzmittel durch Contractionen. Und ein zu lose befestigtes Wattebäuschchen würde sich beim schwierigen Herausziehen abstreifen. Dieser Methode hat man zum Vorwurf gemacht, dass die Aetzflüssigkeit im Cervicalcanal zurückbleibt, doch da auch dieser meist erkrankt ist, so ist gerade dies wünschenswerth. Je kleiner das Wattebäuschchen ist, um so besser kann man an alle Localitäten des Uterus hingelangen. Auch kann man den Uterus vorher dilatiren, um recht sorgfältig und vollkommen die innere Uterusfläche zu treffen. Stets muss man den Weg vorher genau mit der Sonde erkundet haben, sodass man möglichst schnell bis

an den Uterus-Fundus gelangt. Jodtinctur oder Salpetersäure empfehlen sich am meisten zum Zwecke der Bepinselung der Uterushöhle.



35.

Braun's Spritze zur Injection von Flüssigkeiten in die Gebärmutterhöhle.

Ein Instrument, mit dem es besser gelingt grössere Quantitäten Flüssigkeit in den Uterus zu bringen, ist die Braun'sche Uterusspritze, ein von allen Gynäkologen vielfach gebrauchtes Instrument. Die Braun'sche Spritze hält ungefähr 10 Tropfen Flüssigkeit. Man injicirt mit ihr am häufigsten Mittel, welche die Blutstillung beabsichtigen, also Liquor ferri sesquichlorati. Ist der Muttermund mit einer Gebärmuttersonde leicht zu durchdringen, so ist eine vorherige Dilatation des Uterus durchaus unnöthig, ja vermehrt nur unnöthig die Gefahr der Manipulation.

Man verfahre in folgender Weise: Die Patientin liegt im Bett, die Vagina wird desinficirend ausgespritzt. Man führt ein Speculum ein, entweder ein Mayer'sches oder Cusco'sches oder am besten ein Sims'sches in der Seitenlage. Nunmehr erkundet man mit der Sonde zunächst genau die Richtung der Uterushöhle und schiebt dann die Braun'sche Spritze mit Liquor ferri gefüllt ein, bis sie am Fundus anstösst. Dann zieht man die Spritze ganz wenig zurück und lässt circa zwei Tropfen austreten. Die Patientin wird aufgefordert anzugeben, ob sie Schmerzen spürt. Sind dieselben, was höchst selten ist, sehr heftig, so wartet man einige Zeit, tastet von aussen an die beiden Seiten des Fundus, und constatirt dabei die Unempfindlichkeit. Sollte irgendwo Empfindlichkeit nachweisbar sein, oder sollten die Schmerzen nicht bald nachlassen, so unterbricht man die Manipulation und wartet ab. Im anderen Falle zieht man die Spritze $\frac{1}{2}$ cm zurück und spritzt wieder einige Tropfen aus. So fährt man fort, bis die letzten Tropfen am inneren Muttermund die Spritze verlassen. Dann lässt man die Spritze noch einige Zeit liegen und beobachtet im Speculum den Muttermund. Quellen neben der Spritze oder unmittelbar nach Entfernung derselben Liquor ferri-Tropfen oder schwarze Coagula aus dem Uterus aus, so ist weitere Gefahr nicht vorhanden. Bleibt aber, was besonders bei Blutungen nach Abort und weiter Höhle oder bei starken Flexionen geschieht, die ganze Flüssigkeit im Uterus, so sondire man nochmals, um sich von der Durchgangsmöglichkeit des Orificium internum zu überzeugen.

Nur höchst selten treten unmittelbar nach der Injection oder nach einiger Zeit heftige, wehenartige Schmerzen: Uteruskoliken auf. Diese haben dann nichts zu bedeuten, wenn bei der combinirten Untersuchung die Aussenseite des Uterus sowie die Parametrien schmerzfrei sind. Eine Morphiuminjection beseitigt bald die Schmerzen. Im Allgemeinen kann man sagen, dass der Zweck der Injection: Uterusverkleinerung eher eintritt, wenn Uteruscontractionen i. e. Schmerzen vorhanden sind. Sie können aber so heftig werden, dass sie durch Morphium verringert werden müssen. Bestände peritonäale Druckempfindlichkeit, träte Fieber ein, so müsste man an eine beginnende Peritonitis denken und diese antiphlogistisch behandeln.

Die Einspritzungen mit Liquor ferri sind so ungefährlich, dass ich oft bei vermutheten Abortresten gleichsam probeweise erst Liquor ferri einspritzte und dabei dauernde Heilung beobachtete. Bei den so oft den Gynäkologen vorkommenden Blutungen ist die Anwendung der Braun'schen Spritze eine der häufigsten kleinen Operationen.

An dem Instrument sind einige Aenderungen vorgenommen. So hat man den Theil der Spritze, welcher im Uterus liegt, aussen rauh gemacht und ihn vielfach durchbohrt. Die nun mit Watte umwickelte Spritze wird eingeführt und nachdem sie gut liegt, entleert, die Flüssigkeit muss in die Watte dringen und so mit der ganzen Uterushöhle in Berührung kommen. Diese Modification ist höchst beachtenswerth, sie hat den Vortheil, dass sie das Eintreten der Flüssigkeit in die Tuben unmöglich macht.

Bei der Braun'schen Spritze befindet sich an der Spitze ein Knopf, der seitlich durchbohrt ist. Ich habe diesen Knopf oben durchbohren lassen, um die Flüssigkeit möglichst rings herum in Berührung mit der Schleimhaut zu bringen.

In der Literatur sind einige Fälle verzeichnet, in denen eine Peritonitis als Folge von Intrauterininjection beobachtet wurde. Man nahm an, dass die Flüssigkeit durch die Tuben gelangt war. Es lässt sich nicht leugnen, dass ein einziger derartiger Fall Veranlassung sein müsste, die Praktiker von der so segensreichen Therapie abzuhalten. Behauptet man auch, dass ein Durchdringen der Flüssigkeit bei gesunden Tuben unmöglich ist, so darf man ja nicht vergessen, dass natürlich nur pathologische Fälle Gegenstand der ärztlichen Behandlung sind. Aber es ist ganz zweifellos, dass man bei der von mir geschilderten Methode durchaus keine Gefahr läuft. Wir sahen oben, dass die Tuben sondirt werden können. Dränge also in einem dieser extrem seltenen Fällen die Spritze in die Tube, und injicirte man nun mit grosser Macht, so könnte

man natürlich Flüssigkeit in und durch die Tube spritzen. Ja es wäre auch schon dann eine Gefahr möglich, wenn die injicirte Flüssigkeit pathologisches Tubensecret verdrängte und in die Peritonäalhöhle presste. Aber wie gesagt, bei Vorsicht ist das nicht möglich.

Was überhaupt die Möglichkeit der Durchgängigkeit der Tube für Flüssigkeiten anbelangt, so ist hier nicht zu vergessen, dass die Tube nach dem Uterus zu flimmert, dass also bei reizenden Flüssigkeiten Peristaltik und Flimmerstrom dem Eindringen grosse Schwierigkeiten entgegensetzen. An der Leiche wird es leicht sein, Flüssigkeit durchzupressen. Diese Fälle können aber durchaus nicht massgebend für die Verhältnisse bei der Lebenden sein.

Dass übrigens keine übergrosse Injectionskraft den Widerstand der Tube besiegen kann, beweist unter andern der Fall von Dr. Späth, wo bei einer Vaginalinjection die Flüssigkeit durch die Tube drang und tödtliche Peritonitis machte. Hier kauerte die Patientin an der Erde, hatte das Mutterrohr in die Portio gesteckt, und presste mit dem Chlysopomp plötzlich eine grosse Wassermenge in den Uterus hinein.

In neuester Zeit hat man in dem Curettement oder Evidement, dem Auslöffeln (Auskratzen) des Uterus eine andere Methode der Einwirkung auf die Uterusinnenfläche vielfach in Anwendung gezogen. Simon hatte mit den von ihm angegebenen, langen scharfen Löffeln sehr gute Erfolge. Er kratzte mit den Löffeln weiche Geschwülste ab und aus. Das gesunde harte Gewebe widerstand dem Löffel, sodass auch ohne genaue Diagnose der Ausdehnung einer weichen Geschwulst dieselbe gleichsam automatisch vom scharfen Löffel entfernt wurde. Auch in der Chirurgie hatte man schon vorher zur Entfernung übler Hautausschläge, schlechter Granulationen, pyogener Membranen in Fisteln und sinuösen Geschwüren oder erkrankter Schleimhäute den scharfen Löffel vielfach gebraucht. Der scharfe Löffel ersetzte an Stellen, an die schneidende Instrumente nicht hingelangen konnten, Messer und Scheere, und war ausserdem ein besser in seiner Wirkung zu controlirendes Instrument als starke Aetzmittel, die früher zur Zerstörung der Gewebe gebraucht wurden. Somit lag der Gedanke nahe, die scharfen Löffel auch in der Gynäkologie zu verwerthen. Dieselben (Figur 36 und 37) werden in 6 bis 8 verschiedenen Grössen angefertigt. Die grösste dient dazu, grosse weiche Geschwülste zu entfernen, mit den kleinsten Löffeln kann man in den Cervix des Uterus, ja selbst in den Uterus selbst ohne präparatorische Dilatation hineingelangen.

Ausser diesen Instrumenten hat man auch Uteruscuretten mit biegsamem Stiel (Figur 38). Oben an der, im Griff befindlichen Kupfer-

stange, befindet sich eine ovale, nicht sehr scharfe Stahlschleife, mit welcher geradeso, wie mit dem scharfen Löffel, die Innenfläche des Uterus ausgekratzt werden kann. Figur 39 zeigt eine stumpfe Curette, statt der scharfen Stahlschleife ist Draht angesetzt. Es ist selbstver-



36. Simon'sche scharfe Löffel. Dieselben werden von 3 bis zu 15 mm Querdurchmesser gebraucht.

37. Scharfe Curette. Der Stiel ist aus Kupfer gefertigt, um das Instrument biegen zu können.

38. Stumpfe Curette. Zur Entfernung der lose im Uterus liegenden Massen.

ständlich möglich, nach dem Typus dieser Instrumente vielfach andere Formen zu construiren, welche denselben Zweck erfüllen. Die Instrumentencataloge weisen viele derartige Instrumente auf.

Sechstes Capitel.

Die Krankheiten der Vulva.

A. Missbildungen.

Die Entwicklungsfehler der Vulva lassen sich am besten an der Hand der Entwicklungsgeschichte verstehen. Indem ich auf das weiter unten bei den Uterusmissbildungen und den Gynatresien Gesagte hinweise, füge ich zum Verständniss einige schematische Zeichnungen ein.

In der achten Woche des Embryonallebens bildet sich unterhalb des Geschlechtshöckers (Clitoris oder Penis) die Geschlechtsfurche, welche sich mehr und mehr einwärts stülpend, da nach innen durchbricht, wo sich die Blase (Allantois) von dem Mastdarm trennt (Sinus urogenitalis). Zu beiden Seiten dieser Durchbruchsstelle entstehen die kleinen Schamlippen, während die grossen auf die zu beiden Seiten des Geschlechtshöckers sich befindlichen Geschlechtswulste zurückzuführen sind. Die Trennung der Allantois vom Darm kommt dadurch zu Stande, dass die zwischen Mastdarm und Müller'schen Gängen befindliche Gewebspartie nach unten als Perinäum wuchert und somit den Anus von der Vulva trennt.

Es ist nun zuerst möglich, dass weder das Perinäum nach unten wuchert noch die Geschlechtsfurche nach oben durchbricht. Dann bleibt der Fötalzustand Figur 40 bestehen: Atresia ani et vulvae completa. Oder die Geschlechtsfurche bricht nicht nach oben durch, aber das Perinäum wächst nach unten und trennt die Blase vom Mastdarm. Dann können sich in Blase und Mastdarm die Secrete ansammeln. Derartige Missbildungen fand man bisher nur bei nicht lebensfähigen Missgeburten complicirt mit noch anderweitigen Bildungshemmungen.

Dagegen kommt es nicht selten vor, dass das Perinäum nicht nach unten wächst, somit der Darm sich in den Sinus urogenitalis öffnet. (Figur 43.) Die hintere Begrenzung der Vulva ist die hintere Wand des Rectum, nicht etwa der nicht vom Anus perforirte Damm. Diese

Fälle bezeichnet man gewöhnlich als Atresia ani vaginalis. Doch fällt schon bei oberflächlicher Untersuchung auf, dass das Hymen fehlt, also der untere Theil nicht die Vagina, sondern der Sinus urogenitalis ist.

40.

Primärer Zustand. Blase *b* und Rectum *r* communiciren noch. Die Müller'schen Gänge *v* münden in die Allantois *b*. Bei *c* bildet sich der Geschlechtshöcker (Clitoris), dahinter die Geschlechtsfurche *h* und dahinter der After.

41.

Blase *b* und Mastdarm *r* haben sich getrennt, das Perinäum *p* ist dazwischen gewachsen, davor der Sinus urogenitalis in den oben die Urethra und die Müller'schen Gänge *v* (Vagina) münden.

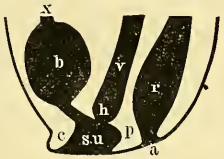

42.

Fertige Genitalien. *b* Blase, *v* Vagina vom Sinus urogenitalis *s u* durch das Hymen *h* getrennt, *p* das Perinäum, *a* After, *r* Rectum, *c* Clitoris, *x* Urachus.

43.

Sogenannte Atresia ani vaginalis, eigentlich vestibularis. *s u* der lange Sinus urogenitalis, darüber *v* die Vagina, *p* das rudimentäre Perinäum, *r* das Rectum, in den Sinus urogenitalis *a* mündend.

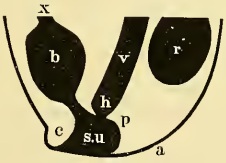

44.

Atresia ani, alle Verhältnisse sind normal, nur endet das Rectum *r* in grosser Entfernung von dem imperforirten Anus *a* blind. Die andern Bezeichnungen wie in Figur 42.

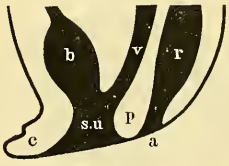

45.

Weibliche Hypospadie, die Blase *b* mündet direct, ohne Urethra, in den Sinus urogenitalis *s u*. Die Vagina *v* ist eng. *p* Perinäum und *r* Rectum normal. *c* Hypertrophische Clitoris.

Demnach ist die Bezeichnung richtiger: Atresia ani vestibularis oder Anus praeter-naturalis vestibularis.

Es handelt sich hier um etwas ganz anderes als Atresia ani, bei dieser fehlt ein oft recht grosses Stück des Mastdarms, das schon in der Höhe des Promontoriums enden kann. (Figur 44.) Bei der sogenannten Atresia ani vaginalis ist der Mastdarm völlig vorhanden.

Da derartige Früchte lebensfähig sind, so kommen sie auch in Behandlung des Arztes. Hier muss die erste Sorge sein, für die Kothentleerung vollkommen genügende Wege herzustellen. Oft findet sich bei Atresia ani vestibularis eine bedeutende Kothansammlung. Die Fäces können aus der wandständigen Oeffnung nicht gut hinaus, zumal sie nicht selten sehr eng ist. Das beste ist deshalb, die den Damm vortäuschende Gewebsmasse sagittal weit zu durchtrennen, sodass der Koth einen geraden, bequemen Ausweg hat. Da der Sphincter ani fehlt, so ist es sehr fraglich, ob später die Herstellung der normalen Verhältnisse überhaupt möglich ist. Beim Neugeborenen sind die Theile zu klein, um plastisch zu operiren, man muss sich begnügen, vorläufig die völlige Kothentleerung und dadurch das Weiterleben des Neugeborenen ermöglicht zu haben.

Ich habe in einem Falle alles versucht, um einen künstlichen After zu schaffen, doch zog sich die Oeffnung immer wieder zusammen, sodass kein After, sondern eine Kothfistel übrig blieb. Nach diesem Resultate wagte ich natürlich nicht die Sinus urogenitalis-Rectum-Fistel zu schliessen.

Auch die Operation der einfachen Atresia ani giebt eine schlechte Prognose. Hier fehlt mit dem unteren Stück des Mastdarms auch der Sphincter. Ich habe 3 Mal bei männlichen Individuen operirt. Man wartet 4 bis 5 Tage, weil dann das Ende des Darms aufgebläht, leichter zu finden ist. Darauf geht man präparatorisch in die Tiefe und sucht sich den Darm auf. Derselbe ist oft sehr schwer zu finden. Hat man ihn vielleicht zufällig erreicht, was man am Meconiumabgang bemerkt, so zieht man das untere Ende herab, und sucht mit ihm, wenn es möglich ist, die künstliche Analöffnung zu umsäumen.

Leider reissen die Fäden leicht aus. Dann kann man mit Laminaria den künstlichen Anus offen halten. Auch damit verlängert man das Leben nur um Wochen. In einem Falle wurde das Kind $^1/_4$ Jahr alt, eine 6 cm lange Fistel ging zu der Cyste, welche das von Koth ausgedehnte Darmende bildete.

Die Hypospadie hat beim weiblichen Geschlecht verschiedene Grade. Es kann die ganze Urethra fehlen, sodass die Blase direct in den Sinus urogenitalis übergeht, der Urin spontan abfliesst, und beim ausgewachsenen Individuum der Finger leicht in die Blase gelangt. Oder der Sinus urogenitalis ist sehr lang. Am oberen Ende befindet sich die rudimentäre Harnröhre und von hinten her mündet excentrisch die enge Vagina in den engen Sinus urogenitalis. Die Clitoris ist in beiden Fällen oft penisähnlich hypertrophisch.

Die Epispadie ist selten, sie kann mit Hiatus der Symphyse, Estopie der Blase (siehe unten), Prolaps des Uterus und des Darms vorkommen, wobei die hintere respective untere Hälfte der Urethra erhalten ist. Aber auch bei vorhandener Symphyse kann die Clitoris gespalten sein und diese Rinne sich direct in die Blase öffnen, ungefähr ähnlich wie beim männlichen Epispadiäus. Ist die Hypo- respective Epispadie nur geringgradig, so wird durch plastische Operationen Abhülfe zu schaffen sein. Die Methode muss sich nach dem concreten Falle richten.

Die Hypertrophie der Clitoris bewirkt bei gleichzeitig sehr enger respective rudimentärer Vagina, dass die äusseren Genitalien Aehnlichkeit mit den männlichen Genitalien zeigen. Deshalb hat man diese Fälle oft als Hermaphroditismus aufgefasst. Ein Hermaphroditismus im mythologischen Sinne, sodass ein Individuum die Geschlechtsfunctionen beider Geschlechter vollziehen könnte, ist noch nicht vorgekommen. Stets, auch wenn man anatomisch oder sogar mikroskopisch die Gegenwart beider Arten von Geschlechtsdrüsen nachwies, überwog doch, sowohl anatomisch als functionell das eine Geschlecht. Nur wenige Fälle sind absolut sicher. Man unterscheidet theoretisch:

1. Hermaphroditismus transversus, wo äussere Geschlechtstheile männlich und innere weiblich sind oder umgekehrt. Dies sind meist Fälle von Pseudohermaphroditismus, d. h. Fälle von Hypospadie mit Clitorishypertrophie.

2. Hermaphroditismus bilateralis, bei dem sich beiderseitig Ovarium und Hoden finden. Es fehlten in dem einzigen sicheren Fall die Vasa deferentia und der absolut sichere Nachweis, dass die als Testikel angesprochenen Körper auch wirklich Testikel waren.

3. Hermaphroditismus lateralis, bei dem sich z. B. rechts ein Hode, links ein Ovarium finden sollte.

4. Hermaphroditismus unilateralis, z. B. rechts ein Hode, links ein Ovarium und Hode. Auch diese Fälle sind keineswegs so klar, als man den Beschreibungen nach glauben sollte.

Bekannt und berühmt ist besonders Katharina Homann, wohl ein Pseudohermaphrodit männlichen Geschlechts.

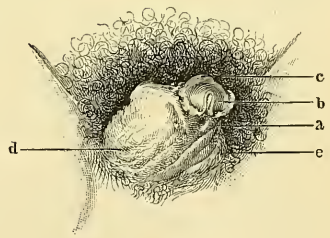

46.

Aeussere Geschlechtstheile der „Katharina Homann".

a Eingang in die „Scheide" und Blase. *b* Rinne, welche vom rudimentären Penis oder der hypertrophirten Clitoris zum Eingang in die Scheide führt (hypospadiäische Rinne). *c* Präputium Penis oder Clitoridis. *e* kleine linke Schamlippe oder Hodensack mit Kryptorchismus. *d* grosse rechte Schamlippe oder Hodensack, den rechten Hoden enthaltend.

B. Entzündungen der Vulva (Vulvitis).

Aetiologie und pathologische Anatomie.

Die Entzündung der Vulva ist zunächst nicht selten die Folge eines Trauma. So entstehen oft bei der Defloration Einrisse. Bei Unreinlichkeit wird die Umgebung des Risses infiltrirt und die ganze Vulva entzündet sich. Namentlich bei Nothzuchtversuchen bei Kindern findet der Gerichtsarzt oft eine ganz acute Vulvitis, besonders wenn Infection mit Trippergift hinzukommt. Auch andere Traumen, zufällige Verletzungen, können Vulvitis bewirken.

Ferner entsteht eine Entzündung der Vulva durch die Einwirkung der von oben kommenden Flüssigkeiten. Sind sie an sich vielleicht auch unschädlicher Natur, wie z. B. das Menstrualblut, so kommen die Flüssigkeiten doch mit Staub und Luft in Berührung, zersetzen sich, nehmen einen sehr übeln Geruch an und reizen, dies namentlich zur Sommerzeit. Durch die Reizung secerniren auch die vielen Talgdrüsen Fett, es bilden sich Fettsäuren, welche zur Zersetzung beitragen und auf der Haut erythematöse Processe hervorrufen. Sind die Ausflüsse schon an sich irritirend, wie bei gonorrhoischer Scheidenentzündung, bei starkem Eiterausfluss in Folge von Pessarien, bei Carcinomjauche, so wird die Entzündung besonders leicht eintreten. Auch bei Urinfisteln findet man oft die Vulva bis zum After hin entzündet.

Bei Schwangeren wird eine Entzündung durch die Hyperämie besonders begünstigt. Da hier physiologisch schon Feuchtigkeit abgesondert wird, an die Genitalien aber bei undichter, mangelhafter Bekleidung leicht Staub und Schmutz gelangt, so sieht man oft Schwangere aus den niederen Ständen mit bedeutenden Vulvitiden. Kleine oder grosse, viele oder wenige Furunkeln können die Folge der Hautreizung sein.

Die syphilitischen Erkrankungen der Vulva sind die häufigsten luetischen Localerkrankungen beim Weibe. Die primären Ulcera sitzen häufiger hinten als vorn. Oft sieht man breite Condylome. Dieselben scheinen zuerst an der Umschlagstelle der grossen Schamlippen nach innen zu entstehen. Verläuft ein Fall längere Zeit ohne Behandlung, so verwandelt sich die ganze Innenfläche der Labia majora bis hinten an und um den After in eine confluirende Masse, die man eher Plaques mouqueuses nennen muss. Das Charakteristische des breiten Condyloms: die circumscripte Erhöhung verschwindet fast vollkommen, nur an den Rändern der ganzen Fläche befindet sich meistentheils ein harter hoher

Rand. Bullöse Syphiliden und Ecthyma können mit diesen condylomatösen Geschwüren so zusammenfliessen, dass eine grosse Wundfläche bis in die Leistenbeuge reicht. Specielle Formen lassen sich kaum erkennen. Mitten in diesen Massen findet sich mitunter auch eine Vegetation spitzer Condylome. Seltener bilden die breiten Condylome grössere Geschwülste.

Im späteren Stadium der Lues beobachtet man nicht selten Indurationen zwischen Mastdarm und Scheide. Das Gewebe wird schwielig, anämisch, prallödematös, leicht vulnerabel, ohne Tendenz zur Heilung. Vor dem Hymen bilden sich fistulöse, nicht geradlinige Verbindungen zwischen Vestibulum und Rectum. Der durchdringende Koth lässt diese Fisteln nicht heilen. Niemals sah ich solche Fisteln bei kräftigen Personen, meist handelte es sich um heruntergekommene Puellae publicae. Hier aber fand ich unter 70 Puellis publicis drei derartige Fälle. Schröder, welcher diese Fisteln zuerst würdigte und beschrieb, bezieht sie auf Lues. Heilung, selbst operativ, ist schwierig, doch machen diese Fisteln nach meinen Beobachtungen oft so wenig Symptome, dass Heilung nicht einmal begehrt wird.

Es finden sich ausserdem an der Vulva auch mitunter eigenthümlich schlaffe Geschwüre vor, welche blasse Granulationen, makroskopisch und mikroskopisch ohne irgend welche Eigenthümlichkeiten, zeigen. Die Begrenzung ist eine scharfrandige, das unregelmässige Geschwür liegt unter dem Niveau der Haut. In diesen Fällen muss stets an tertiäre Lues gedacht werden, obwohl von einer Härte des Geschwürbodens oder kupferfarbiger Umgebung nicht die Rede ist. Mehrmals fanden sich anderweitige serpiginöse Geschwüre und Knochenaffectionen, sodass dadurch der Zusammenhang mit Lues festgestellt wurde.

Nach Ausheilung der luetischen Vulvaerkrankungen können sich narbige, die Geburt hindernde Verengerungen bilden.

Bei Diabetes mellitus kommt eine eigenthümliche Form von Vulvitis mit den Erscheinungen von Pruritus vor. In neuerer Zeit ist die Entdeckung gemacht, dass es sich hier um eine Mycose handelt. Doch ist Pruritus vulvae noch viel häufiger eine ganz spontan entstehende Affection des Alters.

Der bei weitem häufigste Grund der Vulvitis ist aber eine Infection mit Trippergift. Diese Infection kann mit anderen ätiologischen Momenten concurriren. Bei der Tripperinfection betheiligen sich oft die Bartholin'schen Drüsen an der Entzündung, und zwar in dreierlei Art. Zuerst kann die ganze Drüse sehr schnell vereitern. Binnen drei bis vier Tagen bildet sich eine Anschwellung im Labium majus. Diese kinderfaustgrosse oder noch grössere Anschwel-

lung wölbt das Labium majus hervor. Letzteres ist phlegmonös hart und erysipelatös geröthet. Wird nicht incidirt, so bildet sich Fluctuation auf der Höhe der Geschwulst. Ja ein circumcriptes Stück Haut kann gangränös werden, sodass nach der Perforation an dieser Stelle ein grosses Geschwür entsteht. Wie bei einem Furunkel entleert sich blutiger Eiter. Oder der Process verläuft langsamer, mehr die Innenfläche des Labium majus wird hervorgewölbt. In diesem Falle verklebte das Secret der Vulvitis den Ausführungsgang. Das Secret der Drüse kann nicht aus dem Gang heraus, dehnt ihn aus und liegt als haselnussgrosse oder noch grössere Cyste an der Innenwand des hinteren Drittels der grossen Schamlippe. Man kann das Secret oft gewaltsam ausdrücken. In diesem letzteren Falle bilden sich auch Cysten, welche ohne die Patientinnen zu beschweren, jahrelang bestehn. Diese Cysten enthalten gelbe oder dunkle, bräunliche Flüssigkeit und füllen sich, weit eröffnet, nicht wieder an.

Die dritte Art der gonorrhoischen Bartholinitis ist die in ihren Folgen verderblichste, diejenige Form, welche wohl am meisten zur Infection des Mannes führt. Es fliesst fortwährend eine mässige Menge Eiter aus dem Ausführungsgange aus. Dieser Eiter bedeckt in dünner Schicht die Vulva. Sehr wahrscheinlich ist, dass gerade der Act des Coitus, in Folge von Compression der Drüse durch den Sphincter Cunni oder durch zufälligen Druck der Penisspitze auf die Drüse zu einer reichlicheren Secretion des infectiösen Secretes der erkrankten Drüse führt. Auch ist natürlich, dass bei dieser Form der Entzündung leicht Recrudescirungen vorkommen, namentlich durch das Trauma des zu häufig ausgeübten Coitus. Bei Puellis publicis verschwand nach meinen Beobachtungen oft der Eiter sofort spontan, wenn die Patientinnen sich einige Tage in dem Krankenhause befanden. Kaum aber trat die Betreffende in die gewohnte Thätigkeit ein, so fand man bei den nächsten Untersuchungen wieder Eiter. Auch spitze Condylome entstehen dann von Neuem. Eine chronische gonorrhoische Vulvitis giebt es nicht. In Parallele mit der chronischen Gonorrhoe des Mannes muss man diese chronische Bartholinitis stellen. Sie spielt eine viel wichtigere Rolle als Kolpitis oder Endocervicitis.

Auch phagedänische Geschwüre — weiche Schanker — finden sich an den grossen Schamlippen. Schlecht behandelt können diese Geschwüre eine ganze Schamlippe zerstören und breite strahlige Narben hinterlassen. Sie compliciren sich wie beim Manne oft mit Bubonen, Vereiterungen von Lymphdrüsen in den Leisten.

Wirkliche Phlegmonen sind ebenfalls am Labium majus beobachtet. Gangrän der Vulva kommt bei Typhus, Scharlach und Masern im kindlichen Alter vor, und zwar oft so spurytomlos, dass man ganz zufällig bei Erwachsenen Vulva- respective Scheidenatresien fand, deren Entstehung nur in der angedeuteten Art zu erklären war. Den Kindern eigenthümlich sind Fälle von Noma der Vulva, ebenso perniciös verlaufend wie an der Backe.

Ferner kommt Diphtheritis an der Vulva vor, wahrscheinlich als directe Infection von diphtheritischen Mundaffectionen aus.

Eine eigenthümliche Vulvitis beobachtet man bei skrophulösen Kindern, oft ganz spontan entstehend und schwer zu heilen. Sie ist fast immer mit Ausfluss aus der Vagina verbunden. Ob auch aus dem Uterus Secrete stammen, lässt sich wegen der kindlichen Verhältnisse nicht nachweisen.

In manchen Fällen findet man Oxyures vermiculares, kleine Madenwürmer, welche vom After in die Vulva gelangen und hier zu fortwährendem Jucken Veranlassung geben.

Wirkliches Ekzem sieht man vornehmlich bei Schwangern, auch Herpes und Acne (folliculäre Vulvitis) sind beschrieben, ebenso, wie schon erwähnt, multiple Furunkel, letztere meist als Folge acuter Vulvitis. Erysipele sind im Wochenbett häufig beobachtet, ausserhalb des Puerperium sind sie selten. Dagegen bildet die Vulva mitunter den Ausgangspunkt eines Erysipelas migrans neonatorum, das schliesslich zum Tode führt.

Die Vulvitis verläuft unter sehr starker Röthung und Schwellung der Vulva. Eitrig-schleimige Secrete, in acuten intensiveren Fällen rein eitriges oder blutig-eitriges Secret fliesst ab. Beim Auseinanderklappen sieht man oft in der hochrothen Umgebung eine Unzahl weisser, geschwellter Talgdrüsen, dieselben können abscediren.

Bei chronischer Vulvitis, wie sie namentlich bei Pruritus vulvae sich findet, wird die Haut eigenthümlich starr, trocken, fest, hart, ödematös, lederartig, bräunlich, schmerzhaft.

Zu den Vulvaerkrankungen gehört auch der sogenannte Thrombus vulvae, d. h. der Blutaustritt in das Parenchym der grossen Schamlippe. Eine solche Geschwulst kann zwar durch Trauma, z. B. Tritt oder Stoss gegen die Vulva entstehen, aber häufiger kommt es ganz spontan zum Thrombus. Am häufigsten ist er im Wochenbett, wo er aber keineswegs immer unmittelbar im Anschluss an die Geburt eintritt. Er wächst einige Tage und verschwindet dann meist spontan. Trotz blaurother, ja schwarzer Färbung der faustgrossen Geschwulst,

kommt es beim Fernhalten der Infection nicht zur Verjauchung. Es ist deshalb — um es voraus zu nehmen — die Behandlung eine rein expectative: Ruhe und Fernhalten jeder Schädlichkeit. Verjaucht der Thrombus, so wird er nach chirurgischen Regeln behandelt.

Symptome und Verlauf.

Die Symptome bestehen in Jucken, Schmerzen, Röthung, Schwellung, Secretion. Die Schmerzen sind mitunter so intensiv, dass die Patientinnen nicht gehen können, und mit gespreizten Beinen liegen müssen. Besonders während der Entwicklung einer Bartholinitis sind die Schmerzen namentlich bei Berührung sehr erheblich. Bei Carcinomen kommen Fälle von nur Empfindlichkeit vor, wie beim Vaginismus. Ist die Vulvitis die Folge von Jucken und Kratzen, so sind die Patientinnen durch die Empfindlichkeit, welche jede neue Berührung hervorruft, sehr gequält.

Sowohl durch das Darüberfliessen des Urins als durch Fortsetzung des Katarrhs auf die Urethralschleimhaut ist das Uriniren schmerzhaft. Wird über Tenesmus vesicae spontan geklagt und entstehen Schmerzen, wenn man die Harnröhre gegen die Symphyse drückt, so spricht dieses für gonorrhoische Entzündung.

Den Verlauf kürzt die richtige Behandlung ab, die wegen der quälenden Symptome meist ziemlich zeitig verlangt wird. In manchen Fällen bleibt natürlich die Vulvitis dann chronisch, wenn es nicht gelingt das ätiologische Moment zu beseitigen.

Ein eigenthümliches Symptom ist der oft als Krankheit per se beschriebene Pruritus vulvae. Er besteht in einem zu fortwährendem Kratzen auffordernden Jucken und Brennen der äusseren Geschlechtstheile, und oft auch der Innenfläche des Oberschenkels. In manchen Fällen machen die Symptome den Eindruck einer Hysteroneurose, wenigstens hängen die Symptome eher von geistigen Einflüssen, Aufregungen etc. ab, als von Entzündung der Vulva. Die Qual, welche der Pruritus verursacht, ist eine ganz ausserordentliche. Man sieht Patientinnen, welche weinend vor Scham und Erregung erklären, dass sie sich nicht beherrschen können. In derartigen Fällen tritt oft Orgasmus ein. Wirkliche Psychosen können sich anschliessen. Sowohl in der Schwangerschaft, wo der Pruritus aus der Hyperämie zu erklären ist, als zu der Zeit der Menopause tritt Pruritus vorübergehend auf. Oft haben Frauen einige Monate lang Pruritus und verlieren ihn ohne Behandlung, während sie früher alle möglichen Kuren durchmachten. Sittsame, ältere Frauen sind noch öfter von Pruritus geplagt als alte

Puellae publicae. Alles was zu Congestionen führt, so Obstruction, der Act der Defäcation, Bettwärme, schon der Aufenthalt im warmen Zimmer, geistige Erregung, spirituöse Getränke, Fahren etc. ruft das lästige Jucken hervor.

Ein Symptom der Vulvitis ist auch der sogenannte Vaginismus, welchen wir bei den Krankheiten der Vagina kennen lernen werden.

Diagnose.

Die Diagnose ist aus dem Gesagten klar. Höchstens könnte die Differentialdiagnose einer Geschwulstbildung im Labium majus Schwierigkeiten machen. Ob es sich um eine Phlegmone oder Bartholinitis handelt, wird die Lage, Form, Grösse der Anschwellung entscheiden, welche bei Bartholinitis natürlich an die Gegend der Drüse gebunden ist. Wichtig ist die Unterscheidung von einer Hernie. In einer Hernia labii majoris befindet sich ein Darm, welcher durch den Leistencanal nach unten gelangt ist, also einer Scrotalhernie beim Manne entspricht. Die Möglichkeit Luft im Darm nachzuweisen, die ganze Consistenz, die Möglichkeit der Reposition, das Fühlen der Bruchpforte, die Schmerzlosigkeit beim Druck, oder wenigstens das lange Bestehen ohne Schmerzen, überhaupt die Anamnese werden wohl stets die Differentialdiagnose stellen lassen.

Behandlung.

Die Behandlung der Vulvitis besteht vor allem in Reinlichkeit. Durch einfaches Abseifen und Auswaschen der Vulva, Umschläge mit 2procentiger Carbolsäurelösung und Sitzbäder werden Schmerzen und Schwellung bald beseitigt. Da dem Secret stets ziemlich viel Fett beigemischt ist, so löst man in dem Waschwasser ein wallnussgrosses Stück gewöhnliches Koch-Soda (Kali carbonicum) auf. Hierauf wird in nicht schlimmen Fällen die Vulva mit Borsalben (Acidi borici 2,0, Vaselini 10) oder mit Carbolöl (1 : 10) eingepinselt. Nach 12 Stunden lässt man wieder die vorher geschilderte Soda-Abwaschung vornehmen und neuerdings die Salbe gebrauchen.

Bei starker Röthung, grösserer Ausdehnung und längerem Bestande des Leidens kommt man mit dieser einfachen Therapie nicht aus.

Dann wendet man ebenfalls zuerst die Soda-Abwaschung an und bepinselt nunmehr die entfettete Haut mit Argentum nitricum-Lösung (1 : 30). Unterlässt man das Entfetten, so ist der Erfolg viel geringer, die Argentumlösung haftet nicht an der Haut. Hierauf bedeckt man die Vulva mit einer Carbolcompresse, und legt auch zwischen die Labia

majora einen Carbollappen. Auf diese Weise tritt sehr schnell Heilung ein.

Manchmal wird die Secretion von kleinen Schleimhautgruben an den Hymenalresten unterhalten. Dann ist es das Beste, in jede Krypte mit einem spitzen Höllensteinstift hinein zu ätzen.

Bei breiten Condylomen hat man recht vorzügliche Erfolge bei der Behandlung mit Salzwasser und Calomel. Nach Reinigung werden die Condylome zunächst mit Kochsalzlösung befeuchtet. Hierauf pudert man Calomel auf und verreibt es mit dem Pinsel auf den Condylomen zu einem Brei. Ist die Fläche nicht zu gross, oder handelt es sich sogar nur um einzeln stehende Condylome, so verschwinden sie sicher schon nach fünf- bis sechsmaliger Application. Die Procedur wird einmal täglich vorgenommen. Das Brennen, welches sich einstellt, ist niemals besonders stark. Auch während der Menstruation habe ich ohne Bedenken oder schädliche Folgen diese Behandlungsmethode fortgesetzt. Kann man die Patientin nicht täglich sehen, so thut auch eine Sublimatsalbe gute Dienste, (Hydrargyri bichl. corros. 0,1, Vaselini 30,0). Schon diese Salbe brennt häufig, weshalb eine Verstärkung nicht richtig ist. Natürlich muss die constitutionelle Kur die locale Behandlung unterstützen. Namentlich bei sehr grosser Ausdehnung der exulcerirten Stellen darf man mit der Inunctionskur nicht lange zaudern. Starke Aetzungen, Abkratzen mit scharfen Löffeln nützen ohne allgemeine Behandlung wenig. Sollten aber die Condylommassen eine Geschwulst bilden, so ist deren Abtragung nothwendig.

Besonders hartnäckig sind die Fälle, wo die Vulvitis unter den Symptomen des Pruritus vulvae verläuft. Hier muss man zuerst genau nach der Ursache forschen. Ein an sich ganz unbedeutender Cervicalkatarrh kann selbst bei senil-amenorrhoischen Frauen den Pruritus unterhalten. Dann ist der Katarrh zu beseitigen, oder durch längere Zeit fortgesetzte tägliche Tamponade das Secret aufzufangen. Besteht eine Mycose in Folge von Diabetes, so müsste sich gegen diese die Therapie richten. Wird durch die oben geschilderte Behandlung der Pruritus nicht beseitigt, so wendet man stärkere Argentum nitricum- oder Carbolsäurelösung an (1 : 10). Beides aber nur nach Entfettung der Haut. Von Balsamum peruvianum etc. sah ich nie Erfolg. In einem verzweifelten Falle hatte ich Erfolg von Eiswasserumschlägen. Ausser Adstringentien: Alaun, Tannin, Eichenrindendecocte hat man auch Theerpräparate empfohlen.

In der Schwangerschaft, wo sich jede energische Therapie verbietet, ist eine fortgesetzte Behandlung mit nassen Carbolcompressen und

Bor-Vaselinsalben stets von Erfolg begleitet. Mehrmals beobachtete ich gerade während der letzten Zeit der Gravidität eine Furunculosis der Innenfläche der Schamlippen.

Von inneren Mitteln wie Bromkali darf man wenig Erfolg erwarten. Das Aufhören der geschlechtlichen Thätigkeit hat durchaus keine Besserung im Gefolge, im Gegentheil nimmt das Jucken oft im höheren Alter wieder zu.

Bei der Bartholinitis ist es nöthig, den Abscess zu eröffnen. Wo der Einschnitt zu machen ist, richtet sich nicht nach anatomischen Verhältnissen, sondern nach der Individualität des Falles. Man schneidet einfach auf der höchsten Stelle der Abscesse oder der Retentionscyste ein. Der Schnitt wird möglichst gross gemacht. Die oben als dritte Form beschriebene chronische Bartholinitis habe ich nicht zu heilen vermocht. Der Grund lag wohl in der Unzuverlässigkeit der Patientinnen. Ich möchte den Rath geben, in solchen Fällen beide Drüsen zu exstirpiren. Die Operation würde sehr leicht und ungefährlich sein. Jedenfalls scheint auf einfachere Weise eine definitive Heilung unmöglich zu sein.

Bei Phlegmone tritt die rein chirurgische antiseptische Behandlung in ihr Recht. Bei phagedänischen Affectionen wirkt am schnellsten das Glüheisen. Bei Gangrän sind starke Carbollösungen, Aufpulvern von Salicylsäure etc. am Platze.

Herpes, Ekzem etc. sind nach allgemeinen Regeln, vornehmlich durch Reinlichkeit zu behandeln.

Bei den auf pag. 89 geschilderten Vulvageschwüren ist eine energische Therapie nöthig. Salben, reizende und adstringirende Umschläge nützen nichts. Ich habe das ganze Geschwür in der Narcose abpräparirt und den Defect zusammengezogen. Bei der leichten Verschieblichkeit der Haut gelingt das leicht. Auch durch Cauterisation mit dem Glüheisen habe ich Heilung erzielt.

C. Neubildungen der Vulva.

Das Papillom.

Papillome, spitze Condylome, Condylomata acuminata kommen im Vestibulum an den kleinen und grossen Schamlippen bis in die Umgegend des Afters herum, sehr häufig vor. Sie sind wohl stets auf specifische Infection mit Trippergift zu beziehen. Damit ist nicht gesagt, dass dieselbe Geschwulstform nicht auch anderwärts nach anderweitigen

Reizen entstehen kann. So fand ich öfter bei Kindern unter einem Jahr spitze Condylome am After, ohne dass an gonorrhoische Infection zu denken war.

Solitär bilden die spitzen Condylome eine bis apfelgrosse, weisse, warzig-zottige, runde Geschwulst, welche, wenn auch nicht gestielt, doch deutlich abgrenzbar an einer Schamlippe sitzt. In anderen, den häufigeren Fällen spriessen mehr oder weniger zahlreiche circa 2 bis 3 mm dicke und bis 1 cm lange, kleine Zotten überall zerstreut aus der Haut empor. Auch finden sich blos wenige Condylome gerade über dem Frenulum, in der Fossa navicularis. Der Ausführungsgang der Bartholin'schen Drüse kann sowohl an seinem Ende von Condylomen umgeben, als auch innerhalb seines Lumen mit einigen Excrescenzen besetzt sein. Ebenso wie die Condylome abwärts namentlich nach hinten gehen, findet man sie auch oberhalb in der Scheide, selbst auf der Portio. Dies ist ein ziemlich seltener Befund.

Bei der Untersuchung von Puellis publicis, welche ich eine Zeit lang als Polizeiarzt leitete, fand ich bei circa $^3/_4$ sämmtlicher Personen wenn auch oft sehr wenige spitze Condylome. Wenige Condylome sind durchaus nicht hinderlich und machen keinerlei Symptome. Trotzdessen sind sie zu beseitigen, wenn es auch wohl richtiger ist zu sagen, der virulente Katarrh unterhält die spitzen Condylome, als die Condylome den Katarrh. Die Diagnose ist höchst einfach, nur die solitären grösseren Klumpen kann man mit Elephantiasis oder anderen Neubildungen verwechseln.

Die Therapie besteht in der Abtragung, es ist nicht gerechtfertigt, sich mit Salben, Aetzmitteln etc. aufzuhalten.

Vor der Procedur muss die Patientin ein Sitzbad nehmen, auch wird die ganze Operationsfläche mit Carbollösung abgeseift, gereinigt und desinficirt. Die Patientin ist zu chloroformiren. Hierauf wird jedes einzelne Condylom mit der Pincette erhoben und mit der Cowper'schen Scheere so abgeschnitten, dass an ihm als Basis ein linsengrosses Stück Haut sitzt. Bei sehr vielen Excrescenzen ist diese Procedur langwierig, sie sichert aber vor Recidiven und beseitigt auf einmal schmerzlos alle Excrescenzen. Wird ein grosser Tumor entfernt, so muss die Wunde, schon um die Blutung zu stillen, genäht werden. Sonst genügt ein trockener Verband mit Borlint, Salicyl-, Carbol- oder Benzoëwatte.

Carcinom.

Das Carcinom der Vulva ist seltener als das des Uterus, aber häufiger als das der Vagina. Es bildet einen Knoten, der bald aufbricht, sodass die granulationsartige Geschwulst, Eiter secernirend, zu Tage liegt. Das Carcinom hat meist die Tendenz sich flächenartig auszudehnen, aber es wandert auch in die Tiefe, indem es die ganzen Glutäen mit Krebsknoten durchsetzt und die Beckenknochen in die krebsige Degeneration einbezieht.

Die Behandlung besteht in der Entfernung, diese hat nur dann Aussicht auf Erfolg, wenn das Carcinom verschieblich ist. Bei Geschwülsten, die schon den Knochen ergriffen haben, beschränkt man sich auf Desinfection und symptomatische Behandlung.

Je nach der Grösse und Form wird die Operationsmethode verschieden sein. Wenn möglich, so macht man die Excision und schliesst die Wunde durch die blutige Naht. Ist aber die Flächenausdehnung zu gross, so hat man mit dem Galvanocauter 1 cm weit von dem Carcinom dasselbe umzogen, dann von dieser Rinne aus Nadeln unter der Geschwulst durchgeführt, Ecraseurkette oder galvanokaustische Schlingen nachgezogen und nunmehr die Geschwulst in einzelnen Partien von ihrer Unterlage abecrasirt. Auf diese Weise wollte man die Blutung vermeiden. Es muss dahingestellt bleiben, ob es nicht besser ist, präparatorisch die Geschwulst abzutrennen, die spritzenden Gefässe zu unterbinden, eine parenchymatöse Blutung durch Compression zu stillen und die gesunde Haut, wie bei grossen Defecten an der Brustdrüse, möglichst über die Wunde zu ziehen. Jedenfalls ist jeder Fall anders beschaffen, sodass die speciellen Eigenthümlichkeiten einen speciellen Operationsplan erheischen.

Elephantiasis.

Die Vulva ist der Körpertheil, wo auch in der gemässigten Zone elephantiasische Anschwellungen nicht zu den Seltenheiten gehören. Es kann sowohl eine Schamlippe allein als auch Clitoris und sämmtliche Geschlechtstheile hypertrophirt sein. Die Clitoris ist zu einem runden, oder wurstartigen, walzenförmigen, glatten oder höckerigen Körper umgewandelt. Bis zum Anus erstrecken sich mitunter die elephantiasischen Wucherungen, sodass der Anus von einem dicken Kranz rissiger, Fissuren zwischen sich tragender, Excrescenzen umgeben ist. Die Form ist eine sehr mannigfaltige, oft kann man noch Clitoris, Crura clitoridis und kleine Schamlippen erkennen, in anderen Fällen ist dies unmöglich.

Die Hautpapillen betheiligen sich in verschiedener Weise. Es kommt sowohl vor, dass die ganze Geschwulst papillomatös, einem Klumpen spitzer Condylome ähnelt, als dass nur an einzelnen Theilen die Geschwulst warzig, höckerig ist. In anderen Fällen fand Hypertrophie nur in den tieferen Theilen statt, sodass die Oberfläche der Geschwulst ganz glatt ist. Secretion findet sich gewöhnlich. In der Tiefe reiben sich einzelne Partien des Tumor aneinander, das Gewicht einer bedeutenden Geschwulst macht Fissuren, diese secerniren Flüssigkeit. Die Oberfläche der Tumoren stösst in lebhaftester Weise verhornte Epithelien ab. Diese mischen sich oft mit dem Secret zu einer schmierigen Masse, die wie Vernix caseosa die Geschwulst bedeckt.

In anderen Fällen exulcerirt der Tumor, sodass grössere wunde Stellen bestehen. Beim Durchschnitt zeigt die Geschwulst ein sulziges, ödematöses Ansehen. Mikroskopisch erhält man bei Betheiligung der Papillen der Haut Bilder, welche die kolossale Papillenentwicklung und Verdickung der Cutis zeigen, während bei glatter Oberfläche blos das subcutane Bindegewebe in allen seinen Theilen hypertrophirt und von zahlreichen Lymphkörperchen durchsetzt ist.

Aetiologisch wichtig soll Onanie, Reize, welche die äusseren Genitalien treffen, auch zuweilen Trauma sein. Ein Zusammenhang mit Lues ist oft nachzuweisen, nicht etwa so, dass die Geschwülste direct aus breiten Condylomen beständen, sondern so, dass die chronische Hyperämie der Vulva, die syphilitische Erkrankung der Lymphwege und der Leistendrüse zu Lymphstauung und Hypertrophie führt.

Die Symptome sind Schmerzen, welche durch die Fissuren an der Basis der Geschwulst, sowie durch die Zerrung, welche das Gewicht einer grossen Geschwulst ausübt, entstehn. Auch ist die Unbequemlichkeit bei einer grösseren Geschwulst zwischen den Beinen oft sehr bedeutend. Der Coitus kann bei gutem Willen more bestiarum stattfinden und ist auch von Schwangerschaft gefolgt. Die Schwangerschaft und Menstruation hat auf die Vergrösserung der Geschwulst wenig Einfluss, doch fehlt es an vielen Beobachtungen. Das Allgemeinbefinden leidet unter der Erkrankung nicht wesentlich.

Der Verlauf ist ein verschiedener; kindskopfgrosse Tumoren können in einem Jahr entstehen, und hühnereigrosse in Jahrzehnten allmählich gewachsen sein. Die Abtragung eines Theiles der Geschwülste, z. B. der Labia minora bei universeller Elephantiasis vulvae hat auf das Wachsthum einen beschränkenden Einfluss.

Andererseits bilden sich von Geschwulstresten bald wieder umfängliche Tumoren. Am häufigsten ist Elephantiasis an der Clitoris, dann an den kleinen und grossen Schamlippen.

Die Diagnose ist sehr einfach, auf den ersten Blick erkennt man die Hypertrophie der Vulva. Nur bei exulcerirter Elephantiasis kann Carcinom in Betracht kommen. Excision einer kleinen Partie würde die Diagnose „Carcinom" sofort stellen lassen.

Die Behandlung besteht in der Entfernung der Geschwulst. Bei guter Assistenz kann man präparatorisch vorgehen, die spritzenden Gefässe unterbinden und, wenn möglich, die Wunde durch die Naht primär anheilen. Der auf sich angewiesene Praktiker kann die elastische Ligatur anlegen, vor ihr abschneiden und den Stiel partienweise unterbinden. Heilung erfolgt ohne besondere Gefahren. Alle Salben, Aetzungen etc. sind gegenüber der Operation mit dem Messer zu verwerfen. Höchstens dürfte die Galvanokaustik in Anwendung gezogen werden.

Kann man aber nicht die Geschwulst ganz entfernen, ist sie z. B. zu breitbasig, auf den Mons Veneris hinüberwuchernd, befestigt, so nimmt man das fort, was zu entfernen möglich ist. Dann unterbindet man partienweise en masse, da ein Fassen der Gefässe in der durchschnittenen Geschwulst selbst nicht gelingt. Blutet es trotz der Ligatur, so empfiehlt sich das Glüheisen am meisten.

Seltenere Neubildungen der Vulva.

An der Vulva kommen kleine als Molluscum simplex beschriebene Geschwülste vor. Ich habe zweimal eine derartige Geschwulst abgeschnitten. Die eine hatte eine längliche, die andere eine runde Form, beide waren weich, nicht pigmentirt, ohne Haare, von dem hintern Drittel der grossen Schamlippe ausgegangen und hatten keine Symptome gemacht. Hildebrandt bildet einen Fall von vier derartigen Geschwülsten, von den grossen Schamlippen entspringend, ab.

Auch Myome und Fibromyome der Vulva sind beschrieben. Sie liegen verborgen, oder hängen als Myoma pendulum an der Vulva. Noch seltener sind Lipome, die eine kolossale Grösse erreichen können. Ausserdem sind Fälle von Sarcom, Enchondrom, Neurom bekannt.

Wegen seiner Seltenheit wenig studirt ist der Lupus der Vulva unter dem Namen Esthyomène beschrieben. Der langsame Verlauf unterscheidet ihn vom Carcinom, die Flächenausdehnung von der Elephantiasis, die Beschaffenheit der Ulceration von der Lues respective dem phagedänischen Geschwür.

Noch am meisten Aehnlichkeit hat der Lupus mit der Elephantiasis. Nur zerstört der Lupus mehr, dehnt sich energischer aus und secernirt mehr Flüssigkeit. Es ist oft kaum glaublich, wie wenig Symptome die grössten lupösen Zerstörungen machen. Es können vom Anus bis zum Mons Veneris die ganzen Weichtheile in eine unförmige, feuchte, festödematöse, zum Theil ulcerirte, eiternde, zerklüftete, fistulöse Geschwulstmasse verwandelt sein, ohne dass über Schmerzen und Beschwerden geklagt wird.

Man hat auch je nach der Form einen Lupus perforans, hypertrophicus, serpiginosus unterschieden. Die Therapie ist meist hoffnungslos. Käme das Leiden zeitig zur Beobachtung, so müsste die Geschwulst respective das Geschwür möglichst vollständig und sorgfältig entfernt werden. Auch beim Lupus ist der Verdacht auf tertiäre Lues oft vorhanden.

Abgesehen von den bei alten Frauen sehr häufigen varicösen Ausdehnungen der Labien, kommen auch angeborene Teleangiectasien — Naevus vulvae — vor. Nehmen diese sehr an Grösse zu, namentlich zur Zeit der Pubertät, so ist ihre Entfernung rathsam.

Cysten der Vulva haben wir schon kennen gelernt, sie hängen meist mit den Bartholin'schen Drüsen zusammen. Doch kommen auch andere Cysten von unbekannter Genese vor. Hindern sie das Gehen und den Beischlaf, so sind sie zu eröffnen. Wichtig wäre namentlich hier die Differentialdiagnose mit Hernia labii majoris.

Die Bartholin'sche Drüse selbst kann zu einem Carcinom respective bösartigen Adenom sich umwandeln.

D. Verletzungen der Vulva (Dammrisse).

Da es leider immer noch nicht Sitte ist, alle Dammrisse nach der Entbindung zu nähen und da diese Operation in frischen Fällen oft schlecht gemacht wird und nicht gelingt, so sieht der Gynäkologe oft Fälle von veralteten ungeheilten Dammrissen. Man unterscheidet zwischen completen Dammrissen, wo der Sphincter ani durchtrennt ist und der Riss verschieden hoch in den Mastdarm geht, und incompleten, wo eine oft sehr dünne Haut die Scheide vom Mastdarm trennt. Fast immer ist von oben nach unten ein Theil des primären Risses verheilt, sodass man vom oberen Ende des Risses noch einen weissen Strich — die Narbe — nach oben in der Vagina weiter verlaufend erblickt.

Die Aetiologie der Risse gehört in die geburtshülflichen Lehr-

bücher. Nur extrem selten kommen Fälle vor, wo der Dammriss eine Folge des Trauma ist. Manchmal heilt auch eine Brücke, sodass über derselben ein Mastdarmfistel zurückbleibt.

Die Symptome sind oft selbst beim completen Dammriss höchst unbedeutend. Man erstaunt zu sehn, dass bei Fehlen der Mastdarmscheidenwand in der Höhe von 3 bis 4 cm die Continentia alvi weiter besteht. Dies ist sowohl durch vicariirende Hypertrophie und Function des höheren Sphincter — des internus — als dadurch möglich, dass der untere Sphincter sich mit seinem Ende an die Narbe ansetzt und nun, nach der Narbe hin sich contrahirend, den Anus genügend abschliesst. In anderen Fällen wird nur dicker Stuhlgang gehalten, während dünne Fäces spontan abfliessen. Die Patientinnen glauben dabei meist, dass Koth und Blähungen durch die Scheide abgehen. Auch geräth mitunter der Mastdarm in eine Art Reizzustand, sodass der stets dünne Koth fortwährend abfliesst. Beim incompleten Dammriss besteht Unmöglichkeit den Coitus rite auszuüben und Sterilität ist oft die Folge. Ist die Scheidewand sehr dünn, so entwickeln sich in ihr Fissuren, welche den Stuhlgang respective den Coitus schmerzhaft machen.

Da weder Uterus noch Portio sich auf den untersten Theil des Dammes stützen, so hat der Dammriss mit dem Uterusprolaps direct nichts zu thun. Die hintere Scheidenwand ist aber die natürliche Stütze der vorderen. Ist die vordere Scheidenwand verlängert, hypertrophirt, gesenkt und fehlt ausserdem noch die natürliche Stütze, die hintere Scheidenwand, so kann sich die vordere tiefer senken. Sie zerrt am Uterus und zieht ihn abwärts, sodass also indirect mit einem bedeutenden Dammriss der Uterusprolaps zusammenhängen kann.

Diese Vorgänge sind mit dem sehr lästigen Prolapsgefühl verbunden. Die sich zwischen die Vulva drängende vordere Vaginalwand macht einerseits subjective Symptome, andererseits geräth sie in chronischen Entzündungszustand. Die Hyperämie, an der sich der Uterus betheiligt, führt dann in weiterer Consequenz zu Uteruskrankheiten.

Beim completen Dammrisse kommt es nicht selten zu kleinen Ectropien der Mastdarmschleimhaut in die Scheide oder wenigstens in den Dammriss hinein. Diese Ectropien von hochrother Farbe heben sich von der blassern Scheidenschleimhaut deutlich ab und machen den Eindruck frisch granulirender Flächen. Beim incompleten Dammriss sind öfter beide Wundflächen sofort stark auseinandergewichen und zwischen sie hinein ist die vordere Mastdarmwand prolabirt, sodass eine geringe Rectocele entsteht.

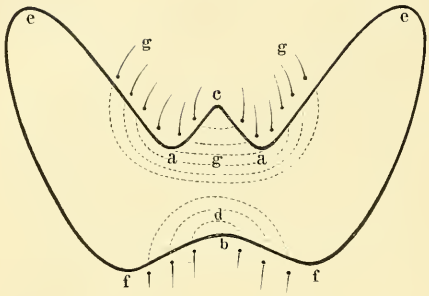

47.

Anfrischungsfigur von Simon und Hegar.

c mittlere kleine, vaginale Anfrischungsfläche, *g* Vaginalnähte, welche *a e* an *a e* bringen, *b f* Mastdarm, *d* Nähte, welche hinten im Mastdarm geknüpft werden, *e f* wird der Damm.

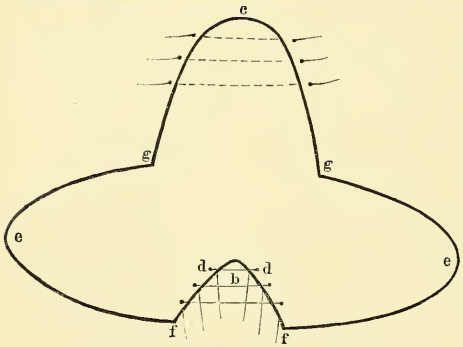

48.

Anfrischungsfigur von Hildebrandt.

c mittlerer vaginaler Lappen, *c g e* wird die sagittale Contur der hinteren Scheidenwand, *f b* Mastdarm, *d* Nähte, welche im Mastdarm geknüpft werden, *e f* wird der Damm.

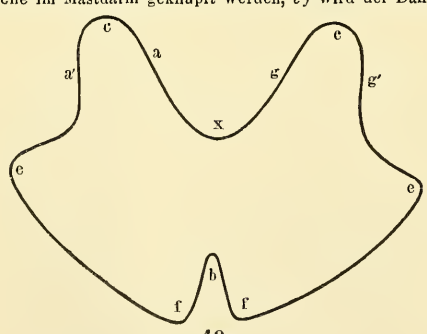

49.

Anfrischungsfigur von Freund.

x Zipfel der Columna rugarum posterior, *c c* die zwei seitlichen vaginalen Anfrischungsfiguren, *a* kommt an *a'*, *g* an *g'*, *e f* wird der Damm, *b f* der Mastdarm.

Wegen der oben geschilderten Symptome und schädlichen Folgen ist die Operation indicirt.

Es ist zunächst die Frage zu erörtern, wann man operiren soll. Jedenfalls bald nach der Geburt. Sobald nach circa acht Wochen die Involution und der Lochialfluss zu Ende ist, kann man selbst bei stillenden Frauen die Operation machen. Man hat hier den Vortheil, dass die Theile noch sehr hyperämisch sind und in Folge dessen leichter verheilen. War man selbst der Urheber des Risses, so wird man überdies das Bestreben haben, die Heilung sobald wie möglich zu erzielen. Damit ist nicht gesagt, dass man später weniger Chancen hätte. Auch nach jahrelangem Bestehen gelingt die Operation stets. Selbst bei noch vorhandenen Exsudatresten kann man operiren. Allgemein gilt es als Regel, dass man circa eine Woche nach Beendigung der Menstruation operirt. Jedoch habe ich nicht selten in der Lactationsperiode operirt, ohne etwa, wie gefürchtet wird, durch die Operation eine Uterusblutung — die vorzeitig eintretende Menstruation —

hervorzurufen. Als Vorbereitung lässt man einige Tage durch Sitzbäder und Scheidenirrigation die Operationsfläche desinficiren. Cfr. Cap. IV.

Die modernen Operationsmethoden sind die von Simon und Hegar (Figur 47), Hildebrandt (Figur 48) und Freund (Figur 49). Hegar frischt eine schmetterlingsförmige Figur an (Figur 47). Die Anfrischung erstreckt sich weit nach vorn am Labium majus, sodass ein breiter Damm geschaffen wird, dagegen geht die Vereinigung nicht weit in die Scheide hinauf. Hildebrandt dagegen frischt in der Mitte (Figur 48 *g c g*) einen ziemlich bedeutenden Lappen an. Die Details sind aus der Figur und der Beschreibung derselben ersichtlich.

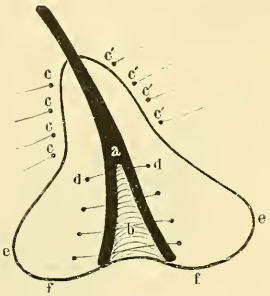

50.

Anfrischungsfigur von Fritsch.

c c c c mit *c' c' c' c'* vereinigt liegt hinten, seitlich oder median in der Vagina, *c* bis *e* hintere Vaginalwand, *e f* Damm, *d* Nähte, welche in dem Mastdarm geknüpft werden, *b* hintere Mastdarmwand, *a* Narbe.

Freund hatte gegen diese schematische Methode mit Recht einzuwenden, dass sie die natürlichen Verhältnisse nicht berücksichtige. In der Mitte, die Columna rugarum, reisse fast nie sagittal durch, sondern der Riss gehe auf einer Seite oder auf beiden nach oben, sodass ein Zipfel in der Mitte stehen bliebe. Schneide man ihn hinweg, oder vereinige man über ihn hinweg, so büsse die Scheide an Dehnungsfähigkeit ein. Freund frischt deshalb Figur 49 an, *x* ist der mittlere meist noch vorhandene Wulst der Columna rugarum. Zu beiden Seiten derselben, *a' c a* und *g' c g*, frischt man zwei zungenförmige Flächen an, die dann jede für sich vereinigt werden. Hierauf verfährt man in der gewöhnlichen Art und Weise, indem *g' e* an *a' e*, und *e f* an *e f* genäht werden.

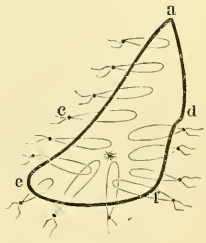

51.

Vereinigter Dammriss *a e* Vagina, *e f* Damm, *d f* Mastdarm.

Ich habe in folgender Weise operirt: Es muss das Bestreben sein, die Theile so wieder aneinander zu bringen, wie sie früher aneinander lagen. Deshalb suche ich mir zuerst die Fortsetzung des Defects in die Vagina hinein, auf. Fast immer sieht man schräg nach oben zu eine weisse Linie: die Narbe des Vaginalrisses. Nicht selten reicht die Vaginalnarbe bis hoch in das Scheidengewölbe. Diese Narbe ist die Mittellinie der Anfrischungsfläche. Nunmehr wird neben dieser Narbe angefrischt, gleich als ob man eine Fistel operiren wollte. Ist die Narbe sehr lang (Figur 50 *a*), so geht die Anfrischung

nicht bis an das obere Ende der Narbe. Das obere Ende der Anfrischung muss stets $1\frac{1}{2}$ cm oberhalb des Defectes sich befinden.

Der Defect wird noch extra mit der Scheere umschnitten, sodass also auch die Mastdarmwand angefrischt wird. Ectropionirte Mastdarmpartien werden entfernt, da sie, meist entzündet, die Nähte zu leicht durchschneiden lassen. Absichtlich wird der Damm schmal, schmaler

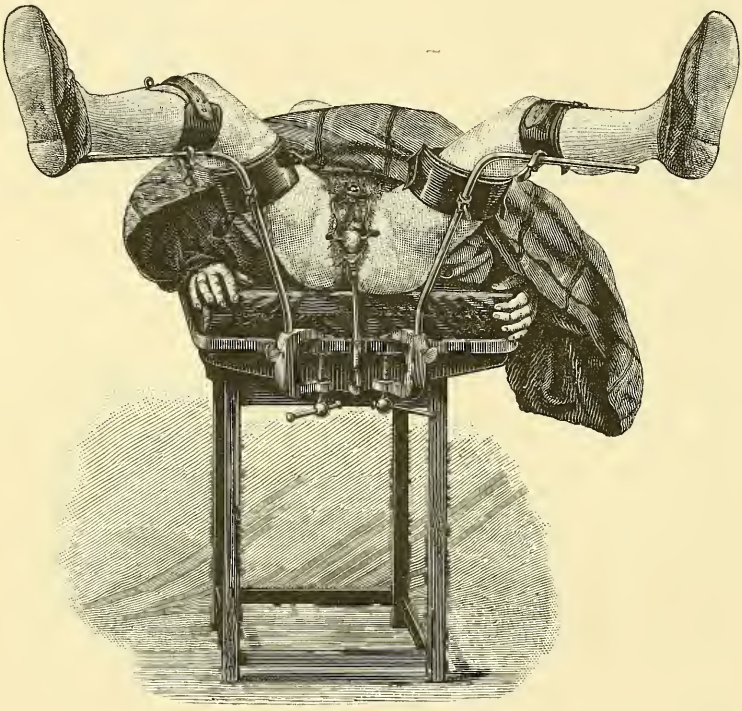

52.

Patientin, zur Operation fertig in den Beinhaltern fixirt.

als er früher war. Nach der Vereinigung, namentlich beim tiefen Fassen der Mastdarmnähte geht die sagittale Contur der vereinigten hinteren Partie fast senkrecht von oben nach unten. Ich habe zu oft gefunden, dass die künstliche Verlängerung des Dammes nach vorn zwecklos ist. Frischt man zu breit nach oben hin an, so ist die Zerrung in der Vagina so bedeutend, dass die Vereinigung schlecht erfolgt. Ein dünner Damm aber hindert beim Coitus, reisst bei der Geburt und hat durchaus keinen Einfluss auf die Verhinderung eines Prolapses. Deshalb mache ich den Damm ziemlich schmal. Cfr. Figur 51 *ef.*

Die Operation des Dammrisses ist eine so leichte, dass jeder Arzt sie ausführen muss. Allerdings ist es unmöglich, eine derartige Operation zu machen, ohne nicht mehrmals zugesehen oder am besten assistirt zu haben.

Soll aber jeder Arzt in der Lage sein zu operiren, so muss die Anzahl der Assistenten eine möglichst geringe sein. Um dies zu ermöglichen, habe ich die in Figur 52 abgebildeten Beinhalter angegeben.

Die Figur überhebt mich jeder Beschreibung. Man kann diese Beinhalter an jedem gewöhnlichen Tisch anschrauben. Die Stäbe, welche die Beine tragen, sind unten achteckig und stecken in achteckigen Löchern, sodass eine Verdrehung, ein Zusammenkneifen der Beine ganz unmöglich ist. In diesem Holzschnitt, der nach einer Photographie gefertigt wurde, erblickt man ausserdem die Vagina blosgelegt. Und zwar zieht mein Speculumhalter die hintere Vaginalwand abwärts. In einer

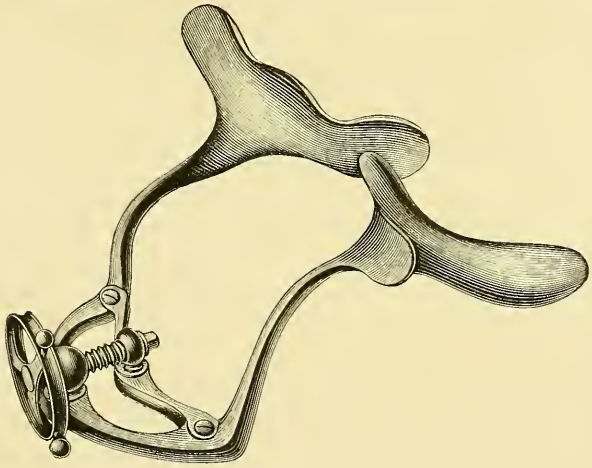

53.

Bozeman's Speculum.

kleinen Klammer, die zwischen den beiden Beinhaltern an den Tisch angeschraubt ist, befindet sich eine verschiebbare Eisenstange mit entsprechender Krümmung. An diese Stange ist oben das Simon'sche Speculum für die hintere Scheidenwand angesetzt. Bei der Dammoperation fällt dieses Speculum fort. Der vordere Theil der Vulva aber ist durch das Bozeman'sche Speculum (Figur 53) auseinandergehalten. Dies Instrument, welches sich selber hält, drückt in ganz vorzüglicher Weise die Weichtheile der Vulva an den Schambogen an. Der Erfinder wendet es zwar so an, dass die Schraube unten steht.

Ich habe es aber viel vortheilhafter gefunden, das Speculum umzukehren, sodass, wie in Figur 52 zu sehen, die Schraube über dem Mons Veneris sich befindet. Dadurch ist der Damm in jeder Beziehung leicht zugänglich. Der mediane Theil des Bozeman'schen Speculum für die obere Scheidenwand ist unnöthig, da sich die vordere Scheidenwand einfach dadurch nicht senken kann, dass die zwei seitlichen Flügel die Scheide stark in die Quere spannen. Höchstens bei Cystocelen senkt sich die vordere Vaginalwand zwischen die beiden Seitentheile des Speculum. Hat man narcotisirt, die Kranke in die Beinhalter placirt, das Bozeman'sche Speculum eingelegt, so bedarf man keines sachverständigen Assistenten. Nur ist eine ärztliche Person nöthig, die Narcose zu überwachen, und irgend Jemand, welcher mit dem Irrigator die Wunde berieselt. Instrumente, Nadeln, Nadelhalter etc. liegen auf einem Stuhl bereit, in einer Schüssel voll Carbolsäurelösung.

Nunmehr geht man mit zwei Fingern in den Anus und wölbt sich die Partie hervor, welche angefrischt werden soll. Alsdann zeichnet man sich die ganze Figur mit dem Messer vor und geht mit Hakenpincette und Messer an das Ablösen der Schleimhaut. Allerdings ist es bequemer, wenn ein Assistent durch Zug und Druck, durch Eingehen in den Anus oder Hervorziehen mit Häkchen, amerikanischer Kugelzange und Pincette den Operateur unterstützt. Allein es geht auch ohne das.

Um nicht zu tief in die Gewebe zu kommen, richtet man die Schärfe des Messers gegen den Lappen. Hat man erst einen „Lappen" lospräparirt, so kommt man schneller vorwärts. Dem Anfänger ist zu rathen, nicht von einer Linie aus die ganze Fläche anzufrischen. Leicht schneidet man dabei allmählich zu tief. Besser fange man an verschiedenen Stellen der Grenze an, nach der Mitte zu vorschreitend. Blutet es z. B. zu stark, so drückt man den losgelösten Lappen auf, legt vielleicht noch einen Schwamm darüber und fängt an der entgegengesetzten Seite an loszupräpariren. Hat man in die Schleimhaut ein Fenster geschnitten, so suche man sofort den stehen gebliebenen Schleimhautrest auf. Bei meiner Methode kommt man stets in der Mitte auf die Narbe, hier ist es oft unmöglich Haut abzulösen. Dann schneidet man die oberflächlichste Schicht mit der Cowper'schen Scheere ab. Die Narbe kommt in die Tiefe der Wunde und hat deshalb wenig Bedeutung. Da wo der Schnitt nach unten in die äussere Haut sich erstreckt, gehe man nicht zu weit über den sich noch markirenden alten Analrand. Die Zerrung wird sonst zu bedeutend. Nach Anfrischung der ganzen Fläche spanne ich den Rand des Defectes an und schneide ihn wie eine Fistel mit der Scheere aus. Die ectropionirten Mastdarm-

partikeln werden ebenfalls mit fortgeschnitten. Jetzt betrachtet man, während ein Strom Carbollösung die Wunde berieselt, die Oberfläche. Hier und da schneidet man mit der Scheere kleine Unebenheiten, Hervorragungen etc. ab. Am Wundrande macht man den Absatz vom intacten Gewebe nach der Anfrischungsfläche überall gleich tief. Dann geht man ans Nähen. Als Material wähle ich Seide und habe mich nie über dies Material zu beklagen gehabt. Der in Figur 54 abgebildete Nadelhalter wird vielfach bei gynäkologischen Operationen gebraucht. In die eine Seite der die Nadel haltenden Backen sind Rinnen eingefeilt, während die andere Seite rauh ist. Noch besser als „Halter" der Nadel, aber nur für eine beschränkte Anzahl Stellungen geeignet sind die Nadelhalter mit beiderseitig eingefeilten Rinnen. Genau diesen Rinnen entsprechen die Nadeln. Der Umstand, dass nur ganz bestimmte Nadeln zu diesen Nadelhaltern passen, und dass nur drei bis vier verschiedene Stellungen der fixirten Nadeln möglich sind, beschränken den Gebrauch auf leichtere Operationen, wie z. B. die in Rede stehende Dammoperation.

54. Nadelhalter.

Zuerst legt man die Suturen (Figur 50 *cc'*). Um die Verhältnisse der Wunde nicht zu verdecken, bleiben diese Suturen vorläufig ungeknüpft. Bei dem Durchstechen der Nadel legt man einen Finger in den Mastdarm und controlirt mit ihm die Spitze der Nadel. Ich nehme sehr stark gekrümmte Nadeln und fasse principiell soviel Gewebe als möglich d. h. ich führe die Spitze bis dicht an den Mastdarm. In der Mitte der Anfrischungsfläche führe ich die Nadel wieder aus, steche sie aber unmittelbar neben der Ausstichsöffnung wieder ein und fasse auf der rechten Seite wieder soviel Gewebe als möglich. Bei dieser Methode, beim Fassen von viel Gewebe mit stark gekrümmter Nadel sind die Erfolge für die Sicherheit der Heilung und die Festigkeit der Narbe grösser, als wenn nur die obersten Schichten der Anfrischungsfläche angereiht werden.

Hierauf wird der Mastdarm genäht. Die Suturen müssen hier so gelegt werden, dass man entweder im Mastdarm ein- und $1^1/_2$ cm von dem Mastdarmwundrand in der Anfrischungsfläche wieder aussticht, oder man fädelt an einen Faden zwei Nadeln an. Dann ist es möglich von der Wundfläche aus nach dem Mastdarm die beiden Fadenenden durchzuführen. Nunmehr knüpft man zuerst recht sorgfältig die Mastdarmnähte, deren Knoten (Figur 51) von *d* bis *f* im Mastdarm liegen. Dann werden die übrigen Scheidennähte (Figur 51) von

c bis *e* gelegt und geschlossen. Bei meiner Methode mit senkrechter oder wenig schräger hinterer Vaginalwand ist dies sehr leicht. Die Zerrung ist nur unbedeutend. Dann wird der Rest *ef*, der Damm, mit drei Nähten vereinigt.

Ich scheue es durchaus nicht, grade im Centrum der nunmehrigen Vereinigungsfläche, bei * Figur 51, die Nähte durcheinander zu legen. Dadurch wird das Aneinanderliegen der Wundflächen ein ganz vollkommenes und die Heilung erfolgt leichter.

Ehe ich die nöthige Uebung hatte, als ich noch den Damm so gross wie in der Hegar'schen Figur 47 machte, kam es oft vor, dass Figur 51 *ce* wegen zu grosser Zerrung nicht vereinigt blieb. Der Effect der Operation war doch ein guter, da die Mastdarmnaht heilte. So habe ich es auch beobachtet, dass die Mastdarmnaht nicht, aber die Vaginalnaht von *c* nach *e* heilte, auch in diesem Falle trat der gewünschte Erfolg ein.

Als Nachbehandlung wird die Vagina ausgespült, cfr. Cap. IV. Die ganze Scheide und der Anus werden mit Benzoë- oder Salicylwatte bedeckt, um die Unreinlichkeiten des Bettes fern zu halten. Ist der Damm nach zwei bis drei Tagen nicht geschwollen, so ist die Heilung sicher. Aber auch wenn Schwellung und Eiterung eintritt, darf man die Hoffnung auf Erfolg nicht aufgeben. Fassen nur die Nähte tief und recht viel Gewebe, so entsteht nicht selten eine Heilung per secundam intentionem.

Von der künstlichen Stuhlverlangsamung durch Opium ist man allgemein zurückgekommen. Aber auch das künstliche Hervorrufen des Stuhlgangs bald nach der Operation ist nach meinen Erfahrungen schädlich. Ist der Darm vor der Operation völlig entleert und schreibt man eine restringirte Diät vor, so wartet man am besten fünf Tage ab. Dann wird der Dickdarm mit dem Irrigator voll Wasser gefüllt und ein Abführmittel verabfolgt. Nach dem ersten Stuhlgang kann man die Suturen entfernen, welche leicht zugänglich sind. Um die andern hat man sich nicht weiter zu kümmern. Machen sie Beschwerde, kleine Eiterungen etc. und lösen sie sich nicht allmählich von selbst, so können sie nach Wochen entfernt werden.

Bei Complicationen mit bedeutenden Senkungen der vorderen Vaginalwand und des Uterus sind complicirtere Operationsverfahren am Platze. Ist andererseits der Dammriss kein completer, so wird die Operation in derselben Weise ausgeführt als beim Mastdarmriss. Nur bleiben die Mastdarmnähte weg.

Siebentes Capitel.

Die Krankheiten der Scheide*).

A. Entzündung der Scheide (Kolpitis, Vaginitis).

Aetiologie.

Die Entzündung der Scheide entsteht häufig durch Fremdkörper. Ein über Gebühr lange liegender Tampon reizt zur Entzündung. Ebenso machen manche Pessarien sehr schnell eine ganz acute, blutigen Eiter producirende Entzündung. Hier existiren individuelle Verschiedenheiten. Es kommt vor, dass Pessarien jahrelang vertragen wurden, und dass bei anderen Individuen schon nach drei bis vier Tagen die heftigste Kolpitis vorhanden ist.

Am gefährlichsten sind in dieser Beziehung alte schon gebrauchte Pessarien, welche allerdings kein Arzt, wohl aber die Hebammen häufig wieder anwenden. Ich habe höchst hartnäckige Entzündungen gesehen, die auf diese Weise entstanden waren. Auch hölzerne, mit Leder und Lack überzogene Pessarien, Gummipessarien, deren Gummi zu sehr mit Schwefel versetzt ist, überhaupt unzweckmässige Pessarien rufen Scheidenentzündungen hervor. Die Vaginitis kann bei lange liegenden Pessarien so heftig sein, dass fortwährend jauchiger Eiter ausfliesst und die Pessarien in Granulationen und Narben völlig einwachsen. Ebenso wie Pessarien machen andere Fremdkörper, die vielleicht in onanistischer Absicht eingeführt wurden, Entzündung. Auch ein zufällig in der Scheide gelassener Schwamm macht jauchigen Ausfluss und stenosirende Entzündung, sodass man in einem Falle zuerst Carcinom diagnosticirte. Starke Aetzmittel ferner, mit denen man die Portio tractirt, machen Scheidenentzündungen, grosse Narben und sogar Stenosen.

Ebenso entsteht bei Blasenscheidenfisteln manchmal eine Entzündung. Diese scheint aber von der Vulva nach oben fortgeleitet zu werden, wenigstens sieht man in Fällen, bei denen die äusseren Genitalien genügend sauber sind, meist die Scheide nicht entzündet. Unter dem Einfluss der Schwangerschaftshyperämie hypertrophirt die Scheiden-

*) Die Missbildungen der Scheide werden theils bei den Gynatresien, theils bei den Missbildungen des Uterus besprochen werden.

auskleidung, wird sehr hyperämisch, einzelne Papillengruppen schwellen erheblich an, werden hart, schmerzhaft (granulirte Vagina), viele Epithelien werden abgestossen und liegen als rahmähnliche Masse, oft als Schollen und Klumpen in der Vagina.

Besonders merkwürdig ist die als Vaginitis adhaesiva beschriebene, bei alten Individuen vorkommende Scheidenentzündung. Dieselbe ist keine universelle, sondern eine circumscripte Entzündungsform. Es verschwindet stellenweise das Epithel, es bilden sich im Scheidengewölbe granulirende Flächen, welche mit einander verwachsen. Dadurch kann die Portio mit dem Fornix der Vagina theilweise verwachsen, sodass man einzelne Stränge fühlt, oder total, sodass die Portio, wie bei der senilen Involution gar nicht mehr gefühlt wird.

Die Aetiologie ist sehr dunkel. Warum gerade im Alter, wo jedes Trauma und jeder Reiz fehlt, sich der Fornix vaginae entzündet, ist schwer verständlich. Namentlich hängt die Vaginitis adhaesiva durchaus nicht mit dem Liegen von Pessarien zusammen, dabei sieht man respective fühlt man nie die eigenthümliche Form. Wohl aber habe ich kaum einen Fall von Vaginitis adhaesiva ohne Cervixkatarrh gesehen, und es ist möglich, dass das Secret des Cervix, in der atrophirenden Scheide liegend, weder durch Coitus noch durch Menstruation fortgeschafft, auf die Scheide macerirend einwirkt. Diese Maceration würde besonders dadurch erleichtert, dass die Plattenepithelschicht im Alter sich bedeutend verdünnt.

Als allerhäufigste Ursache einer Kolpitis, concurrirend mit allen bisher genannten, ist aber die Tripperinfection anzusehen. Noch viel häufiger als bei der Entzündung der Vulva, ist bei der Vaginitis virulente Infection das ätiologische Moment.

Ferner kann sich von der Vulva aus ein entzündlich destructiver Process auf die Vagina fortsetzen, sodass bei den schweren Formen der Gangrän oder Diphtheritis der Vulva auch die Scheide gangränös zu Grunde geht.

Die Lues macht keine specifische Scheidenerkrankung. Es wird unmöglich sein, im concreten Falle eine Gonorrhoe als Aetiologie auszuschliessen.

Infusorien respective Pilze hat man bei Scheidenentzündungen gefunden. Oxyuris vermicularis, aus dem After in die Vulva gekrochen, kann ebenfalls zur Entzündung der Vulva und der Vagina führen.

Auf skrophulöser Basis kommt bei Kindern Vaginitis vor, doch ist allerdings wegen der Unmöglichkeit durch genaue Untersuchung die Cervixerkrankung auszuschliessen, die Diagnose nicht ganz sicher.

Anatomie.

Das normaliter in der Scheide befindliche Secret besteht aus abgestossenem Plattenepithel und Cervix- respective Uterusschleim. Die Scheide selbst, deren „Schleimhaut" eigentlich keine Schleimhaut, sondern eine Epidermis ist, enthält keine Schleim secernirende Organe. Sind auch in der Scheide Drüsen gefunden, so ist dieser Befund doch durchaus kein constanter, namentlich aber wird durch diese Drüsen der Scheidenauskleidung keineswegs der Charakter der Schleimhaut zu Theil. Aus diesem Grunde ist auch ein Scheidenkatarrh im gewöhnlichen Sinne nicht möglich. Katarrhalisches Secret ist eine Masse, welche aus quantitativ vermehrtem, normalem Secret und Eiterkörperchen besteht. Da also die Scheide wohl verhornte Epithelien abstösst, normaliter aber kein Secret besitzt, so ist auch ein Katarrh ebenso unmöglich als ein Katarrh der äusseren Haut.

Die oberflächliche Entzündung der Scheidenauskleidung würde demnach eher den Charakter eines Erythem oder Erysipel tragen. Nach desquamativen Processen freilich ist eine reichliche Eiterung der blosgelegten tieferen Strecken möglich. Im Allgemeinen sind Scheidenentzündungen nicht zu häufig. Der „Fluor albus" von den Alten meist als Vaginitis gedeutet, besteht gewöhnlich in Endocervicitis, bei welcher die Scheide nur den Durchgangs- oder Aufenthaltsort des Uterussecrets bildet. Durch die Befeuchtung der Scheide und complicirende Hyperämie kommt es dann zu einer massenhaften Abstossung der oberen Epithelien.

Die Kolpitis ist zunächst eine acute universelle. Hier handelt es sich meist um Tripperinfection. Nöggerath hat behauptet, dass bei Tripperinfection stets der ganze „Schleimhauttractus" von der Vulva bis zum Ostium abdominale tubae befallen sei. Allerdings kommen solche Fälle vor. Aber eine chronische Gonorrhoe kann wohl im Cervix, Uterus und der Bartholin'schen Drüse zurückbleiben, die Scheide selbst entzündet sich für gewöhnlich nicht und Heilung tritt bald ein. Schon der Umstand, dass die Scheide mit Plattenepithel bedeckt ist, und dass die Secrete aus ihr sich spontan entfernen, ist günstig. Wie beim Manne in der Harnröhre die gonorrhoische Entzündung chronisch wird, die äussere Haut aber unter der Form der Balanitis sich acut, aber nicht chronisch entzündet, so ist es auch beim Weibe. Die Vagina entzündet sich acut, auf der Schleimhautoberfläche des Uterus und in der Bartholin'schen Drüse bleibt die Entzündung chronisch. Selbst die, eine gonorrhoische Entzündung häufig complicirende Urethritis heilt beim Weibe spontan, sodass sie ohne directe Behandlung ver-

schwindet. Gemäss dem engen Zusammenhange der verschiedenen Uterusgewebe erkrankt beim Fortsetzen der Kolpitis nach oben der Uterus in toto, d. h. es entsteht eine ganz acute Endometritis, Metritis und Perimetritis. Noch seltener als beim Manne bildet sich im Anschlusse an die Urethritis, Blasenentzündung und Nephritis. Aber einige zweifellose derartige Fälle habe ich gesehen.

Bei acuten Fällen findet man die Scheide im Speculum hochroth, an einzelnen Stellen ist sogar ein Beleg auf der Haut, wie man ihn z. B. bei Peritonitis auf dem Peritonäum findet. Beim Vorschieben des Speculum entstehen einzelne Hämorrhagien, das Speculum streift gelblichen oder bräunlichrothen Eiter ab. Namentlich bei Schwangern findet man grosse Massen reinen gelben Eiter, während die quantitativ ebenso bedeutenden Eitermassen bei reizenden Pessarien meist blutig tingirt und dünnflüssiger sind.

Andererseits aber kommt auch eine rein desquamative Vaginitis bei Pessarien vor. Man findet, ohne dass irgend welche Symptome bestanden, das ganze Pessar von einer eingedickten Vernix caseosa-ähnlichen Masse umgeben.

Die schlimmsten Fälle der universellen Vaginitis sind diejenigen, welche unter sehr starker Schwellung, Oedem und schliesslich Gangrän der Scheide verlaufen: die Fälle von Diphtherie bei Infectionskrankheiten. Hier ist die Wulstung und Schwellung im Verhältniss so bedeutend, wie die der Conjunctiva bei Blenorrhöen und Chemosis. In diesen Fällen kommt es zu gangränösen Abstossungen, sodass selbst bei Heilung Stricturen oder Atresien zurückbleiben.

Eine partielle Diphtherie sieht man manchmal nach verunglückten Fisteloperationen, die Wunde ist nach Abstossung der Nähte zunächst belegt, hart und reinigt sich erst nach Desinfection. Dabei ist gewöhnlich die ganze Scheide geröthet und schmerzhaft.

In sehr vielen Fällen, namentlich auch in der Schwangerschaft, beschränkt sich die Entzündung auf einzelne Papillen oder Papillengruppen (Vaginitis granulosa), sie sind infiltrirt hart, hypertrophirt, deutlich prominent.

Fast ausschliesslich in der Schwangerschaft, oder wenigstens nach kurz vorhergegangener Schwangerschaft kommt eine eigenthümliche Affection der Scheide vor, die Kolpohyperplasia cystica. Da die Scheide nicht eigentlich entzündet ist, so ist dieser Name wohl dem „Kolpitis emphysematosa“ vorzuziehen. Es handelt sich nach den neuesten Untersuchungen Ruge's um Luftcysten in dem Bindegewebe sowohl in den Papillen als tiefer sitzend. Woher die Luft stammt,

respective welche Gasgemische diese Cysten enthalten, ist nicht festgestellt. Ein praktisches Interesse kann der Befund nicht beanspruchen.

Im Gegensatz zu der universellen acuten Vaginitis ist die oben geschilderte Vaginitis adhaesiva eine circumscripte, chronische Vaginitis. Es handelt sich hier um einen circumscripten Epithelverlust, die Entzündung hat ihren Sitz nur oben im Fornix vaginae.

Die Fälle von chronischer Vaginitis sind selten, wenn man nicht die desquamativen Processe in der Schwangerschaft oder beim Pessariengebrauch hierher rechnen will. Meistentheils wird es sich ohne diese Gründe um ein aus dem Uterus stammendes Secret handeln, das sich in der Scheide vertheilt.

Unter dem Namen Vaginitis exfoliativa sind seltene Fälle beschrieben, bei denen während der Menstruation Hautfetzen aus der Vagina abgingen. Derartige oberflächliche Hautabstossungen kommen auch bei Anwendung zu starker Adstringentien vor.

Eine eigenthümliche Paravaginitis, eine zur Vereiterung führende Entzündung des die Scheide umgebenden Bindegewebes, ist als Perivaginitis dissecans beschrieben. Es kann hier durch die Eiterung der ganze musculöse Schlauch der Vagina abgelöst werden, sodass die Scheide gangränös zu Grunde geht. Auch bei Diphtherie der Scheide stösst sich mitunter ein grosser Theil derselben gangränös ab. Dann entstehen bei der Ausheilung Atresien und Stricturen. Ja die Scheide kann auf eine Strecke vollkommen fehlen, sodass es selbst operativ nicht gelingt, einen Kanal herzustellen. Die Folge dieser Atresien sind in der Pubertätszeit „Retentionscysten“: Haematokolpos und Haematometra.

Eine eigenthümliche Scheidenaffection, Kolpitis gummosa, sah Winckel. Die ganze Scheide war bei einer luetischen Person von bröckligen Syphilommassen angefüllt. Ich sah einen Fall von Hypertrophie der Papillen, wo das Touchiren unmöglich und die ganze Scheide mit Zotten besetzt war.

Symptome und Verlauf.

Die Symptome bestehen in Schmerzen und Secretion. Namentlich bei Tripperinfection fühlen die Patientinnen einen brennenden Schmerz und Gefühl von Schwere und Hitze im Becken. Besonders charakteristisch ist dabei die Schmerzhaftigkeit bei dem Urinlassen, ein Symptom, das auf die Betheiligung der Urethra hindeutet. Das Touchiren oder das Einführen eines Speculum kann wegen Schmerz und ödematöser Schwellung der ganzen Vaginalwand unmöglich sein. Selbst die

Irrigation der Scheide ist zuerst empfindlich. Der Beischlaf wird wegen Schmerzhaftigkeit nicht geduldet. Vor allem bei Anätzungen der Vagina und Vulva durch jauchende Ausflüsse kann die Empfindlichkeit der Vagina so stark werden, dass jedes Touchiren die grössten Schmerzen hervorruft.

Bei acuten Entzündungen der Scheide ist öfter etwas Fieber vorhanden. Der ganze Leib, namentlich die Uterusbewegungen bei der combinirten Untersuchung können empfindlich sein, ein Symptom, das auf die Betheiligung des Perimetrium hindeutet.

Bei Diphtherie und spontaner Gangrän der Scheide ist natürlich hohes Fieber und jauchiger mit gangränösen Fetzen vermischter Ausfluss vorhanden. Die localen Symptome müssen aber nicht zu erhebliche sein, denn bei vielen, entschieden auf diesem Wege entstandenen Gynatresien konnte die Anamnese keine frühere locale Affection der Scheide nachträglich feststellen. Möglich, dass auch der allgemeine und schwere Verlauf der ursächlichen Krankheit, z. B. Typhus, seiner Zeit die Empfindlichkeit vermindert hatte.

Sowohl die Kolpitis als die Betheiligung der Blase und des Perimetrium können einen schlechten Einfluss auf das Allgemeinbefinden äussern, sodass derartig Kranke in der Ernährung sehr herabkommen.

Weniger Einfluss auf das Allgemeinbefinden haben die mehr chronisch verlaufenden Formen der Kolpitis, hier ist meist der complicirende Cervicalkatarrh das Wichtige. Die adhäsive Vaginitis macht ebensowenig als die emphysematöse Symptome. Nur fliesst bei der ersteren Affection meist etwas blutiger Eiter aus.

Bei der granulösen Entzündung der Schwangern ist das Touchiren schmerzhaft.

Wird die schädliche Ursache, z. B. ein unzweckmässiges Pessar entfernt, so verschwindet die Vaginitis von selbst. Bleibt aber die Entzündung beim Fortbestehen der ätiologischen Momente unbehandelt, so kann wegen der Continuität des Schleimhauttractus bis an die Tube hin die Entzündung sich erstrecken. Ist es dann nicht möglich, die Uteruskrankheit zu heilen, so ist auch der Verlauf der Vaginitis ein sehr langsamer.

Diagnose.

Zur Diagnose genügt nicht die Mittheilung der Patientin, dass Ausfluss vorhanden sei. Nur die Besichtigung der Vagina im Speculum lässt die Diagnose stellen. Ist die Vagina auch überall mit Secret bedeckt, ist sie aber blassroth und nicht schmerzhaft, so kann man die

Vaginitis noch nicht diagnosticiren. Zu ihr gehören Schmerzen, eine allgemein hochrothe oder bläuliche Färbung und Schwellung, oder der Befund der oben geschilderten Schwellung einzelner Papillengruppen. Dagegen kann man die granulöse und adhäsive Vaginitis allein durch Touchiren diagnosticiren. Bei der ersteren fühlt man die harten Granula, bei der zweiten die oft leicht zerreisslichen Stränge zwischen Portio und Scheide. Ja nicht selten fühlt man die Vaginitis adhaesiva, während im Speculum die Stränge kaum zu sehen sind.

Die Kolpohyperplasia cystica wird durch Einstechen und Entleeren der Blasen, somit durch den Nachweis der Luft unter der Hautoberfläche diagnosticirt.

Für Tripperinfection spricht der acute, sonst unerklärliche Beginn, eine eventuell complicirende Bartholinitis, das Vorhandensein von spitzen Condylomen, eine schmerzhafte Empfindung beim festen Andrücken der Urethra an die Symphyse und Harndrang respective Brennen beim Urinlassen.

Behandelt man Kinder an Scharlach-Diphtheritis oder anderen schwer verlaufenden Infectionskrankheiten, so besichtige man häufig die Genitalien, um sich nicht plötzlich von einer schon vorgeschrittenen Zerstörung überraschen zu lassen. Ich habe Fälle gesehen, wo zweifellos von Rachendiphtherie aus eine diphtheritische Ophthalmie und eine diphtheritische Vulvitis und Vaginitis fast gleichzeitig entstanden.

Prognose.

Je acuter der Fall ist und je frischer er zur Behandlung kommt, um so besser ist die Prognose. Bei der Tripperinfection existirt immer die Gefahr einer acuten Endometritis, Metritis und Perimetritis. Bei chronischen Entzündungen ist die Prognose deshalb schlecht, weil es oft unmöglich ist, das ursächliche Moment, z. B. Krebsjauche wegzuschaffen. Bei diphtheritischen, gangränösen Entzündungen gehen kleine Kinder fast immer zu Grunde. Aber auch wenn die augenblickliche Gefahr vorüber ist, wird die Prognose doch durch die Folgen, Verwachsungen etc., getrübt.

Therapie.

Vaginitis in Folge eines reizenden Pessars oder Tampons verschwindet meist spontan nach der Entfernung eines derartigen Gegenstandes. Einige laue Wasserinjectionen beschleunigen die Heilung. Täuscht ein Cervicalkatarrh eine Secretion der Vagina vor, so muss natürlich der Cervicalkatarrh in Angriff genommen werden.

Bei Tripperinfection kann man trocken und nass behandeln.

Bei der ersten Methode wird die Vagina beim Vorschieben des Speculum sorgfältig gereinigt, während beim Zurückschieben die Vaginalwände mit dem Arzneimittel bepudert werden. Dies geschieht mit einem Pulverisateur, mit einem in das Pulver getauchten Wattebausch oder indem man das Pulver in das Speculum schüttet und es mit einem Uterusstäbchen beim Herausziehen des Speculum partienweise zwischen die Vaginalfalten schiebt. Die gebräuchlichsten Mittel sind Tannin und Alaun. Ersteres Mittel wird rein gebraucht, letzteres mit Zucker oder Amylum vermischt (1 : 10). Auch das Einlegen recht grosser, langer Tampons von Penisform, eingetaucht in stark adstringirende Lösungen von Alaun, Tanninglycerin (5 : 25) hat oft guten Erfolg.

Ebenso kann man die Vagina im Speculum bepinseln, starke Argentumlösungen (1 : 20), Jodtinctur, die durchaus keine grosse Schmerzen bereitet, Alaunlösung etc. sind zu gebrauchen. Namentlich bei chronischen Entzündungen habe ich von Jodtinctur ausgezeichnete Erfolge gesehen.

Eine andere Methode ist das Bad der Vaginalwände: man giesst die adstringirende Flüssigkeit in ein Speculum, lässt einen Theil der Vaginalschleimhaut mit der Flüssigkeit in Berührung und zieht sehr langsam das Speculum zurück, den Rest in ein untergehaltenes Schüsselchen ausgiessend.

Auch die schon vor Christi Geburt gebrauchten medicamentösen Suppositorien wendet man noch heute an. Cacaobutter oder Glycerin-Gummiarabicumkugeln wird das Adstringens beigemischt. Diese Kugeln haben das Unangenehme, dass sie aus weiten Vaginen schmelzend herausfallen und die äusseren Genitalien besudeln.

Bei gonorrhoischer Scheidenentzündung ist eine sorgfältige Therapie nöthig. Die besten Dienste that mir eine combinirt adstringirend-desinficirende Methode. Alle drei Stunden wird irrigirt. Und zwar einmal mit einem Adstringens, einmal mit einem Desinficiens. Dies wirkt besser als wenn man beides z. B. Carbolsäure und Alaun zusammen unter das Wasser mischt.

Als Desinficiens gebrauche ich lieber ein nicht ätzendes Mittel als Carbolsäure.

Pulver von 3 g Salicylsäure werden in Spiritus oder Eau de Cologne gelöst einem Liter Wasser zugesetzt und zur Scheidenirrigation verwendet. Das Wasser muss circa 25 bis 28° R. haben. Der Alkoholzusatz hat eine vorzügliche Wirkung. Nach drei Stunden wird eine Irrigation mit Alaunlösung gemacht (circa ein gehäufter Theelöffel in

heissem Wasser gelöst einem Liter Wasser zugesetzt). Damit fährt man drei bis vier Tage fort. Wenn hierauf der Ausfluss fortdauert, so nimmt man am besten eine Auspinselung der ganzen Vagina mit Jodtinctur oder Argentumlösung vor.

Natürlich kann die fortgesetzte Irrigation die Patientin, durch stete Entfernung der Secrete, über ihre Quantität oder sogar über ihr Vorhandensein täuschen. Deshalb muss vor erneuter Untersuchung 24 Stunden lang die Ausspülung unterbleiben.

In schlimmen Fällen that mir auch das tagelang fortgesetzte kräftige Austamponiren der Vagina mit trockner Benzoëwatte gute Dienste.

Die Kolpitis adhaesiva erfordert keine directe Behandlung.

Die Vaginitis scrophulöser Kinder wird am besten constitutionell und mit Soolbädern behandelt.

Bei der gangränösen Vaginitis ist häufige desinficirende Irrigation und nach Abstossung aller abgestorbenen Partien das Einlegen eines die Stenose verhindernden Tampons zu empfehlen. Der Tampon wird mit Borsalbe oder Carbolöl bestrichen.

Bei zu starker Secretion während der Schwangerschaft sind reinigende Irrigationen mit lauem Wasser erlaubt. Ist man vorsichtig, so wird die Schwangerschaft nicht unterbrochen. Die granulöse Vaginitis scheint durch den Act der Geburt und die Wochenbettsinvolution zum Verschwinden gebracht zu werden.

B. Cysten der Scheide.

Scheidencysten haben eine sehr verschiedene Grösse, sie können nussgross sein und auch so gross, dass sie die Geburt erschweren und die Functionen der Beckenorgane behindern. Da sie meist keine Symptome machen, so werden sie nicht häufig gefunden. Bei systematischen Untersuchungen aber, z. B. denen der Prostituirten findet man in circa 1 Proc. aller Fälle Scheidencysten.

Diese Cysten sind verschieden gedeutet. Man hat sie für Retentionscysten, der allerdings noch fraglichen, Scheidendrüsen erklärt. Veit glaubte eine Dilatation der Gärtner'schen Kanäle annehmen zu müssen, die bei manchen Thieren erhalten bleiben. Auch ist möglich, dass nur ein Müller'scher Gang zur Ausbildung kam, und das Rudiment des andern als Cyste an dem ausgebildeten anliegt. Andere haben es wahrscheinlich gemacht, dass Scheidencysten von Traumen respective sogenannten Thromben (pag. 91) abstammen. Der Inhalt der Cysten ist so verschieden, dass er keine Rückschlüsse ermöglicht. Sowohl

klares Serum als verändertes Blut, dünne und dicke Flüssigkeit fand man. In den untersuchten Fällen waren die Cysten mit Cylinderepithel ausgekleidet. Doch hat man auch in den Cysten Flimmerepithel beobachtet. Selbst multiloculäre Cysten sind beschrieben.

Die Cysten liegen sowohl ganz oberflächlich, sogar polypös in die Scheide hineinragend, als tiefer, sodass sie eine dicke Wand über sich haben. Es trennen deshalb einige Autoren superficielle und tiefe Vaginalcysten. Zu den superficiellen gehören auch die bei der Kolpohyperplasia cystica vorkommenden. Die Diagnose ist so leicht, dass Verwechselungen bei combinirter Untersuchung von Rectum, Blase, Bauchdecken und Scheide aus nicht gut möglich sind.

Da sich die Cysten nach der Punction wieder füllen, so muss man ein möglichst grosses Stück aus der Wand excidiren. Man sticht erst mit dem Messer hinein, führt in das Loch ein Scheerenblatt, hebt den schlaffen Sack mit einer Pincette ab und schneidet möglichst viel von der Wand aus, respective ab. Blutet es stark, so tamponirt man. Ist die Wandung sehr dick, so kann man auch durch die blutige Naht Cystenwand und Vaginalwand vereinigen.

C. Neubildungen der Scheide.

Das Carcinom der Vagina ist als secundäres vom Cervixcarcinom ausgehend häufig, als primäres selten. Es kommt als Tumor und als Geschwür vor. Im letztern Falle kann es eine runde oder ovale oder ringförmige ulcerirte Fläche bilden. Sitzt es hinten, so findet man fast stets schon bei geringer Grösse die Rectalwand betheiligt.

Die Symptome sind dieselben wie beim Uteruscarcinom: Schmerzen, Ausfluss und Blutung. Zum Unterschied vom Uteruscarcinom befällt das Vaginalcarcinom meistens jugendliche Individuen. Deshalb sind Complicationen mit Geburten noch leichter möglich als beim Uteruskrebs.

Die Behandlung ist meist eine symptomatische, da die Hoffnung, im Gesunden zu operiren, wegen des schnellen Ergriffenseins benachbarter Organe respective Bindegewebspartien eine sehr geringe ist. Besondere Methoden haben sich bei der Seltenheit der Fälle noch nicht ausgebildet.

Tuberculose der Vagina kommt nur als Theilerscheinung allgemeiner Tuberculose und auch dabei selten vor.

Das Vaginalsarcom kann als secundäres Sarcom bei Uterussarcom und als primäres circumscriptes Fibrosarcom vorkommen. Im

letzteren Falle ist es operativ zu entfernen. Oder es stellt eine sarcomatöse Degeneration der ganzen Scheide dar, und ist dann unangreifbar für das Messer. Vaginalsarcome sind schon bei sehr jugendlichen Individuen beobachtet. Die Diagnose muss durch die mikroskopische Untersuchung gestellt werden.

Myome der Scheide sind nicht selten. Bei der entwicklungsgeschichtlichen Verwandtschaft der Scheidenmuskulatur mit der des Uterus ist dies nicht auffallend. Die Scheidenmyome können, ebenso wie die des Uterus interstitiell in der Muskulatur sitzen, als auch polypös hervorragen. Sie erreichen Kindskopfgrösse und machen dann auf den Druck zu beziehende Symptome. Auch schon vorher können Stuhl- und Urinbeschwerden, Ausflüsse verschiedener Art und Schmerzen beim Coitus auf eine Abnormität in der Vagina hinleiten. Die Diagnose wird durch die Untersuchung gestellt, nur muss man wissen, dass auch Uruspolypen sehr innig mit der Scheide verwachsen können, sodass beim Fühlen eines Zusammenhanges der Geschwulst mit der Scheide, zunächst der Ursprung aus der Scheidenwand noch nicht bewiesen ist. Erst wenn nach operativer Trennung der leere Muttermund oberhalb gefühlt wird, darf man sich für ein Vaginalmyom entscheiden. Es finden sich auch gleichzeitig Uterus- und Vaginalmyome. Da die Scheidenmyome leichter zugänglich sind als die Uterusmyome, so ist auch ihre Entfernung einfacher.

D. Vaginismus.

Der eigenthümliche Symptomencomplex des Vaginismus besteht darin, dass einem in die Vagina eindringenden Körper durch schmerzhaften Krampf des Sphincter cunni der Eingang verwehrt wird. Dadurch wird sowohl der Coitus als das Touchiren oder das Einführen eines Speculum unmöglich. Ja es sind Fälle beschrieben, wo schon das Anblasen der Vulva oder das Kitzeln mit einer Feder, selbst der Gedanke an den Coitus den Reflexkrampf hervorrief. Manchmal betheiligen sich ausser dem Sphincter cunni auch die Adductoren der Oberschenkel und der Levator ani an dem Krampfe.

Dieser Symptomencomplex ist auf sehr verschiedene Gründe zurückzuführen. Zunächst kann eine Verletzung den Vaginismus hervorrufen. Wird bei den ersten, vielleicht ungeschickten oder unter starkem Widerstreben der Frau stattgehabten Coitusversuchen eine Verletzung am Introitus gemacht, so ist der Coitus nunmehr schmerzhaft. Die Frau, bei welcher das Wollustgefühl noch gar nicht vorhanden, hat Angst,

widerstrebt, geräth in starke nervöse Aufregung, die Beine zittern und drücken sich krampfhaft aneinander. Sobald der Penis die Wunde berührt respective aufreisst, entsteht der Krampf des Vaginismus.

Wird der ganze Introitus durch Entzündung geröthet, so ist der Schmerz ebenso stark und der Vaginismus tritt ein. Namentlich bei gonorrhoischer Entzündung mit oder ohne Bartholinitis kommt der Symptomencomplex des Vaginismus zu Stande. Trifft, wie oft, alles zusammen, inficirt der Mann bei dem, eine Verletzung machenden, Coitusversuche die Frau, hat diese Abneigung gegen den Coitus, so ist temporärer Vaginismus natürlich leicht erklärlich. Dass sehr nervöse, erethische, hysterische Personen leichter an Vaginismus leiden als phlegmatische, ruhige, vernünftige Personen ist selbstverständlich. Aber diese Beobachtung hat zu der falschen Ansicht geführt, dass Vaginismus als locale Hysterie, als eine reine Hysteroneurose aufzufassen sei.

Temporärer Vaginismus ist etwas sehr häufiges, namentlich bei jung verheiratheten Frauen. Es kommt öfter vor, dass der Specialist zur Untersuchung der Genitalien aufgefordert wird, weil die gewissenhafte Frau über einen eventuellen Fehler an den Genitalien in Unruhe ist. Untersucht man dann, so bemerkt man ausgesprochenen Vaginismus, und doch überwindet der Mann bald diese Hindernisse.

Abgesehen von diesen leichten Fällen kommen auch schwere Fälle vor. Sterilität ist wegen Unmöglichkeit eines vollkommenen Coitus die Folge. Sie ist gehoben worden dadurch, dass der Coitus in der Narcose vollzogen wurde. Aber auch nach der Geburt kehrte der Vaginismus wieder. Auch ein zu dickes Hymen kann den Grund zum Vaginismus abgeben. Die abnorme Dicke ist in einigen Fällen so zu erklären, dass der nicht potente Mann, mit dem nicht recht hart werdenden Penis die Perforation respective Zerreissung des Hymen nicht erzielt. Die fortwährenden Insulten aber führen zu entzündlicher Infiltration und Verdickung des Hymen.

In anderen, jahrelang dauernden Fällen fand man kleine nicht entzündete Fissuren, welche bei der Berührung sofort Vaginismus hervorriefen, und nach deren Beseitigung Heilung eintrat. Der Zusammenhang war dadurch klar gelegt. Es erinnert der Zustand an Fissura ani. In derartigen Fällen kann bei Mann und Frau wegen der Unmöglichkeit den Coitus rite auszuüben Missstimmung eintreten, dadurch dauerndes Uebelbefinden der Frau und schliesslich eine Reflexpsychose.

Bei der Diagnose handelt es sich darum, den Grund des an sich klaren Symptomencomplexes aufzufinden. Ist eine Entzündung vorhanden, so ist der Fall leicht zu verstehen. Fehlt aber jede entzünd-

liche Erscheinung, so muss man in der Narcose mit Speculum, Wundhaken etc. die ganze Vulva und das Hymen aufs genaueste untersuchen, um eine Fissur zu entdecken. Bei verdicktem Hymen ist ebenfalls der Zusammenhang klar.

Die Therapie ist bei temporärem Vaginismus im Beginn der Ehe eine psychische. Man empfiehlt die Versuche des Coitus vorläufig ganz zu unterlassen, und spricht dadurch für beide Theile oft ein befreiendes Wort. Bei grösserer Vertraulichkeit findet sich später Alles von selbst.

Ist eine Entzündung vorhanden, so wird sie als solche behandelt. Eine Fissur ist so bedeutend — in der Narcose — zu ätzen, dass ein grosser Brandschorf entsteht. Argentum nitricum oder Salpetersäure sind zu gebrauchen. Ein nicht perforirtes Hymen muss man incidiren oder noch besser excidiren. Da auch hinter dem Hymen die Fissur sitzen kann, so ist eine vollständige Excision anzuempfehlen. Die Vereinigung beider Wundränder geschieht, um die Blutung zu stillen und die Wunde bald zur Verheilung zu bringen, mit einigen Knopfnähten.

Man probirt nunmehr touchirend, ob noch Vaginismus besteht, dies ist meist nicht mehr der Fall, nur erscheint es zunächst so, weil die Patientin sich beim Touchiren vor den alten Schmerzen fürchtet. Durch Zureden gelingt das Touchiren und man beweist dadurch der Patientin die Schmerzlosigkeit. Ist noch Vaginismus vorhanden, so wird mit Dilatatoren die Scheide etwas erweitert. Auch das Auseinanderreissen des Sphincter nach Analogie der Behandlung der Fissura ani ist empfohlen. Natürlich ist der Coitus zunächst noch etwas schmerzhaft, wird aber bald richtig ausgeübt.

Hildebrandt hat Fälle von Krampf des Levator ani beschrieben, die in geringem Masse gewiss nicht selten sind. Im Hildebrandt-schen Falle wurde beim Coitus der Penis eine Zeit lang vollkommen festgehalten, daher „Penis captivus.“ Diese Formen hat man als schmerzlosen Vaginismus oder Vaginismus superior beschrieben.

E. Darmscheidenfisteln.

Entsteht bei der Geburt ein vollkommner Dammriss, so heilt häufig nur ein Theil des Damms und oberhalb bleibt eine Mastdarmscheidenfistel zurück. Man findet oft, dass die Scheide getrennt auseinandergewichen bleibt und an ihrer Stelle die hintere Wand nur von der dünnen Rectalwand gebildet ist. Dann stellt die Fistel ein Loch in einer dicken Membran dar. Wegen der Dünnheit der Umgebung der

Fistel ist ein Aufreissen und Vereinigen mit Aussicht auf Erfolg kaum möglich.

Die Symptome sind je nach der Grösse verschieden. Kleinere Fisteln können eine Art Klappenverschluss haben, sodass sie ohne Beschwerde zu machen, bestehen. In anderen Fällen gehen Winde und dünner Koth durch die Fistel, während dicker Koth vorbeistreicht. Ist auch unterhalb der Fistel nicht der ganze Damm, sondern, wie so häufig, nur eine dünne Membran zusammengeheilt, so entstehen die Symptome eines completen Dammrisses. Wenn die dünne Scheidenwand mit Ulcerationen oder Fissuren bedeckt ist, so wird über Erscheinungen, wie bei Fissura ani, geklagt.

Blasenscheidenfisteln platzen nach der Operation selbst bei Geburten nicht, denn die vordere Wand wird mehr zusammengeschoben als gezerrt. Dagegen reissen Mastdarmfisteln bei späteren Geburten leicht wieder auf. Ich glaubte in einem solchen Falle zuerst, der hintere Rand des Anus sei die hintere Scheidencommissur, die Fistel der Muttermund, die dünne Rectalwand das untere Uterussegment. Die Fistel hatte sich beim Tiefstand des Kopfes, vielleicht unter Nachhülfe der Hebamme weit geöffnet. Deshalb habe ich zwei derartige Fälle einfach durch eine Perinäoplastik geheilt, sodass ich auf die Fistel keine Rücksicht nehmend ein grosses Dreieck anfrischte und bis unten auf die Schamlippen vereinigte. In einem Falle verlief eine spätere Entbindung ganz glatt, ohne Einriss. Im andern Falle habe ich keine Geburt wieder beobachtet.

Auch durch Druck eines Zwanck'schen Pessars, durch partielle Scheidengangrän im Puerperium oder durch ein Trauma können Fisteln entstehen. Sind diese Fisteln von dicken Gewebsschichten umgeben, so werden sie nach Art der Blasenscheidenfisteln (siehe unten) operirt.

Die bei Carcinomen vorkommenden Zerstörungen können natürlich nicht operativ behandelt werden.

Fisteln der Scheide mit dem Dünndarm sind ebenfalls beobachtet. Wenn das unterhalb der Fistel befindliche Darmstück nicht mehr functionirt, so geht aller Koth durch die Vagina, im andern Falle geht der Koth meistentheils durch den Darm, theilweise aber auch in die Vagina. Durch die Beschaffenheit des charakteristischen Dünndarm-Speisebreies, Katheterisiren und Injiciren des Mastdarms wird die Differentialdiagnose zwischen Dickdarm- und Dünndarmfistel gestellt.

Die Operation wird grosse Schwierigkeiten haben, und muss nach den Operationsregeln für den Anus praeternaturalis gemacht werden.

Achtes Capitel.

Die Krankheiten der Blase und Urethra.

A. Spaltbildungen und Lageveränderungen.

Die Harnblase entsteht aus dem Stiel der Allantois, das obere Ende ist der Urachus, welcher zum Nabel hinzieht, unten öffnet sich die Blase durch die Urethra in die Scheide. Abgesehen von der höchst seltenen Verdoppelung der Blase, der Existenz einer sagittalen oder horizontalen Scheidewand in der Blase, den angeborenen Divertikeln sind die wichtigen Missbildungen auf Harnstauung zurück zu führen. Diese wiederum ist die Folge einer Atresie oder eines Mangels der Urethra. Vielleicht sind die Missbildungen schon auf eine Flüssigkeitsansammlung in der Allantois zurück zu datiren, diese kann das Schliessen der Bauchspalte verhindern, oder es kann auch durch amniotische Bänder oder primäre Spaltbildungen das Offenbleiben der Bauchspalte coincidiren. Im letzten Falle kommt es zu einer Ectopie der Harnblase, d. h. eines Prolapses der vollkommen ausgebildeten, geschlossenen Harnblase in die Bauchspalte hinein respective vor dieselbe. Häufiger ist die Blase in Folge von Urinretention geplatzt. Dies ist wahrscheinlich in den Fällen, wo der centrifugale Druck in der Abdominalhöhle die Symphyse aus einander gedrängt erhält, sodass sich mit dem Defect der vorderen Blasenwand ein vollkommener Bauchspalt findet. Dann war die Blase geplatzt schon ehe sie an der Bauchwand eine Stütze fand, oder die gleichzeitige Bauchspalte erleichterte das Platzen nach aussen. Findet man dagegen über der geschlossenen Symphyse in einer oft kleinen Bauchspalte ein Stück hochrother Harnblasenwand, so ist anzunehmen, dass das Platzen noch zeitiger erfolgte, sodass nachträglich die Bauchspalte sich überall schloss, ausgenommen die Stelle, wo die prolabirende Blase das Schliessen direct hinderte.

Ebenfalls auf die Atresie der Harnröhre respective auf ihren Mangel sind die Fälle zurück zu führen, wo der Urin durch den offengebliebenen Urachus aus dem Nabel abfliesst. Nachträglich kann doch noch die Urethra durchgängig werden, sodass der Urachus allerdings offen bleibt aber nicht mehr zum Harnabfluss dient. Ja es kommt vor, dass der Urachus sich am Nabel und an der Blase schliesst, sodass die angesammelten Secrete zwischen beiden Stellen eine Cyste bilden.

Bei vollkommenem Mangel der Harnblase und geschlossener Bauchspalte münden die Ureteren direct in die Urethra ein.

Der äussere Anblick der Blasenspalte ist ein verschiedener. Der Nabel liegt meist der Symphyse näher. In den schlimmsten Fällen ist von einer Stelle dicht unter dem Nabel an bis zur Clitoris inclusive der ganze Bauch gespalten. Die Urethra fehlt, die Schambeine sind weit von einander getrennt, die vordere Blasenwand existirt nicht, die hintere bildet eine hochrothe, halbkugelige Geschwulst. Die Blasenschleimhaut, welche diese Geschwulst bedeckt, befindet sich im Zustande chronischer Entzündung. Die Mündungen der Ureteren ragen hervor oder sind zwischen Schleimhautfalten verborgen. Die äussere Bauchhaut endet an der Geschwulst scharfrandig, sodass man, wie unter den Rand eines sinuösen Geschwürs mit der Sonde unter diesen Rand gelangen kann. Oder die Haut geht unregelmässig auf die Blasenschleimhaut über, man sieht noch helle Epidermisinseln respective Hinüberwucherungen in der hochrothen Blasenschleimhaut.

In anderen Fällen sitzt die Spalte mehr unten oder mehr oben. Es kommen auch kleine Ectopien vor. So sah ich einen Fall, wo zwischen Nabel und geschlossener Symphyse eine runde Geschwulst von 4 bis 5 cm Durchmesser sass, in ihr mündeten die Ureteren.

Sowohl bei der Urachusfistel als bei der Blasenspalte bestehen die Symptome in den Beschwerden, welche die leicht verletzliche Geschwulst macht, und in dem unwillkürlichen, permanenten Urinabfluss. Die Dignose ist dadurch sehr einfach und leicht. Die Prognose ist insofern eine ungünstige, als es meistentheils nicht gelingt operative Heilung zu bringen. Da die ganze Missbildung auf Mangel der Urethra zurück zu führen ist, und da bei künstlicher Urethrabildung der Sphincter fehlt, so wird eine völlige „Heilung“ in vielen Fällen unmöglich sein. Zunächst wird man die hervorgewölbte, ectopirte Blase zu reponiren suchen, dann grosse Hautlappen abpräpariren und über dem Defect vereinigen. Ob es möglich ist, von der Vagina aus eine Urethra zu bilden, und diese durch eine Klammer oder ein pessarähnliches Instrument temporär zu schliessen, müsste der concrete Fall ergeben. Aber selbst ohne Urethra wäre durch ein Bedecken der Blase mit äusserer Haut mancherlei gewonnen; erstens ist die vulnerable Blasenschleimhaut geschützt, zweitens kann der Prolaps der Blase nicht zunehmen, drittens wird allmählich die Ausdehnungsfähigkeit der Blase grösser, und zuletzt lässt sich bei kleiner restirender Oeffnung ein Urinreceptaculum oder ein temporärer Verschluss durch ein Instrument leichter anbringen.

Am besten ist die Prognose bei Urachusfisteln. Ist eine Urethra,

wie es hier nicht selten ist, vorhanden, so macht der operative Verschluss der oberen Oeffnung erfahrungsgemäss keine grosse Schwierigkeiten.

In sehr seltenen Fällen kommt es bei Mangel der Urethra nicht zur Blasenspaltbildung, sondern zu einem Durchbruch der Blase in die Scheide. Man fand beim Fehlen der Urethra mehr oder weniger grosse Blasenscheidenfisteln, aus denen der Urin unwillkürlich abträufelte.

Ausser den mit Spaltbildung verbundenen Ectopien respective Eversionen oder Inversionen der Blase sind Blaseninversionen, Blasenumstülpungen der vollkommen ausgebildeten Blase sehr selten. Man hat sich auch darüber gestritten, ob bei einer Blaseninversion nur die Schleimhaut sich invertirt, oder ob die gesammten Blasenwände an der Inversion sich betheiligen. Trennt man von der Inversion die Ablösung der Schleimhaut in Folge von Necrose und den Prolaps der Schleimhaut der Urethra, so bleiben sehr wenig Fälle übrig. Ein derartiger Prolaps der ganzen invertirten Blase durch die Harnröhre hindurch, verbunden mit Uterusprolaps bei sonst intacten Beckenorganen wird in der Sammlung des pathologischen Instituts zu Halle aufbewahrt.

B. Entzündungen der Blase.

Die Erkrankungen der weiblichen Blase zeigen viele Differenzen von denen der männlichen Blase. Das Fehlen der Prostata, deren Hypertrophie so viele schwere Folgen hat, schützt die weibliche Blase vor einer ganzen Reihe von pathologischen Vorgängen. Andererseits bildet die Häufigkeit benachbarter Entzündungen — Peritonitis, Parametritis und Metritis — mancherlei Gefahren. Auch die Kürze der Harnröhre lässt leichter, als beim Manne eine Entzündung von aussen nach innen fortschreiten, während wiederum die vielen Gefahren der chronischen Harnröhrenentzündung — Stricturen etc. — beim Weibe gar nicht existiren. Das Ansammeln von Concrementen ist in der weiblichen Blase viel ungefährlicher als beim Manne, weil eine Entfernung, sei es durch die Harnröhre, sei es durch eine künstliche Vaginalfistel, viel leichter zu bewerkstelligen ist.

Aetiologie.

Die ätiologischen Momente der Blasenentzündung müssen nach dem Gesagten zum Theil anders als beim Manne sein. Zuerst kommt es bei der Frau leichter zu einer Entzündung als Folge von Fremdkörpern in der Blase. Intrauterinpessarien hat man schon aus Versehen in die Harnröhre geschoben. Ferner entsteht Blasenentzündung durch

Eindringen des Inhaltes von benachbarten Abscessen. Als Blasenschwangerschaft sind Fälle beschrieben, bei denen aus einem an der Blase anliegenden, vereiterten Fruchtsacke einer Extrauteringravidität der Fötus oder Theile desselben in die Blase gelangt waren. Auch Haare und Zähne, aus einer Dermoidcyste stammend, sind aus der Blase entfernt.

Alle diese Fremdkörper reizen die Blasenschleimhaut gerade so gut, wie sie bei Spaltbildung, Inversion und Prolapsus oder bei grossen Fisteln gereizt wird. Sogar der Eiter, auch der nicht zersetzte kann die Schleimhaut in katarrhalischen Zustand versetzen. Ich habe einige Fälle beobachtet, wo Eiter aus einem perinephritischen Abscesse in das Nierenbecken gelangt, oder wo ein parametritisches Eiterdepot in die Blase perforirt war. Hier bestanden, solange der Eiterabfluss dauerte, Tenesmus vesicae und die anderen Symptome der Blasenentzündung.

Die Schwangerschaft disponirt ebenfalls zu Blasenkatarrh, doch ist es weniger die erhöhte Disposition zu Erkältungen, welche die Alten besonders beschuldigten. Vielmehr sind mechanische Verhältnisse ätiologisch wichtig. Drückt der Kopf des Kindes stark auf die Blase und ist dieselbe, wie alle Beckenorgane hyperämisch, so ist eine Läsion der Schleimhaut durch den Druck wohl denkbar. Oder es setzt sich die Hyperämie der Scheide und eine in ihr bestehende Entzündung auf dem Wege der Urethralschleimhaut auf die Blase fort. So bildet sich auch Cystitis bei acuter Gonorrhoe der Vagina aus. Die Entzündung der Urethra ist eine charakteristische Complication der gonorrhoischen Kolpitis. An diese Urethritis schliesst sich ein Blasenkatarrh mitunter an. Im Allgemeinen sind solche Fälle nicht häufig. Ebenfalls von aussen nach innen gelangt ist die Cystitis, welche der Importation von Bacterien folgt. Hier handelt es sich meist um directen Transport schädlicher Stoffe von aussen nach innen mittelst des Katheterismus. Meistentheils betreffen derartige Fälle Wöchnerinnen. Urinstagnation ist, nach den oben auseinandergesetzten Differenzen zwischen Mann und Frau selten das alleinige ätiologische Moment einer Cystitis. Wohl aber entstehen sehr bedenkliche Blasenentzündungen bei Transport von Bacterien in eine Blase, deren Urin nicht spontan abfliessen kann, z. B. bei Retentio urinae in Folge von incarcerirtem, retroflectirten Uterus.

Anatomie.

Beim acuten Blasenkatarrh, bei der alleinigen Betheiligung der Blasenschleimhaut, ist dieselbe lebhaft geröthet, wird aber bald wieder normal. Besteht der Katarrh längere Zeit, ist er chronisch geworden, so verdickt sich die Schleimhaut, wird gewulstet, ja bekommt polypöse Fortsätze. Die Gefässe zeigen eine lebhafte Injection, sind erweitert, und bluten leicht bei der Berührung. Man kann diese Formen bei Inversion der Blase durch grosse Fisteln oder bei Bauch-Blasenspalte deutlich zu Gesicht bekommen. Die Schleimhaut stösst ihre Epithelien massenhaft ab, die Gefässe lassen viele weisse Blutkörperchen durch ihre Wandungen passiren. Beim Beginn im acuten Stadium finden sich auch viele rothe Blutkörperchen im Urin. Bacterien, wenn auch in geringer Anzahl, trifft man stets an. Der Urin sieht zu Anfang braunroth aus, enthält Blutkörperchen, später setzt er eine mehr oder weniger dicke, weisslich opake Schicht ab: Schleim und Eiter mit Blasenepithelien gemischt. Auch nach völligem Schwinden aller anderen Symptome ist etwas Eiter noch sehr lange Zeit dem Urin beigemischt. Ein derartiger chronischer Katarrh kann sehr lange ohne Betheiligung der Blasenmuskulatur bestehen. Bei Sectionen findet man oft die Schleimhaut nur stellenweise lebhaft injicirt oder sogar von kleinen Haemorrhagien durchsetzt, sodass die Annahme einer nur partiellen Erkrankung der Schleimhautoberfläche gerechtfertigt erscheint. Namentlich in der Nähe der inneren Harnröhrenmündung besteht häufig partielle Entzündung.

Nach Bacterieninvasion ist die Erkrankung eine intensive. Es wirken die Bacterien sicher nicht allein dadurch, dass der Urin sich zersetzt, alkalisch wird und die Schleimhaut in Reizzustand versetzt. Die Bacterien scheinen auch direct in die Schleimhaut einzuwandern, und durch ihre Einwanderung die Gewebe in schlimmen Fällen zur Necrose zu bringen. Ist auch im Initialstadium die Totalerkrankung häufiger, so geht sie doch oft schnell zurück und es bleibt eine partielle Geschwürsbildung übrig. Am häufigsten finden sich die Geschwüre in der Nähe des Trigonum Lieutaudii, vielleicht ist wegen des Fehlens der submucösen Schicht die Schleimhaut hier weniger resistenzfähig. Die Geschwüre und ihre necrotischen Fetzen liegen als Fremdkörper in der Blase, sodass sie sich mit harnsauren Salzen incrustiren. Bald betheiligt sich die Muskulatur an der Infiltration respective Entzündung, die Muskulatur verdickt sich, wird hypertrophisch und dadurch paralytisch, die Entzündung wird also eine parenchymatöse, ist nicht mehr ein Katarrh

der Blasenschleimhaut, sondern eine Cystitis. Heilen auch die Geschwüre durch Behandlung oder spontan aus, so kann doch die Hypertrophie der Blasenwände noch jahrelang bestehen. Häufig ist es, dass dabei die Schleimhaut im chronisch-katarrhalischen Zustande verharrt. Dann fühlt man noch nach vielen Wochen die verdickte Blase wie einen frisch entbundenen Uterus und zu gleicher Zeit bleibt die Schleimhaut gewulstet, dick, leicht blutend.

Geht aber der Zustand nicht in diese wenigstens theilweise Heilung über, so reicht der Zerfall mehr und mehr in die Tiefe, das Peritonäum wird blosgelegt und entzündet. Auch jetzt noch kann durch die Verdickung des Peritonäum der infectiöse Blaseninhalt von der Peritonäalhöhle ferngehalten werden. In ganz acuten schlimmen Fällen aber wird auch das Peritonäum durchbrochen, meist nicht schnell, gewaltsam durch Innendruck der Blase, sondern allmählich durch fortschreitendes Gangränesciren der Blasenwand. Dann gelangt der Urin in die Peritonäalhöhle und eine Peritonitis führt den exitus letalis herbei.

Aber nicht nur zu einer partiellen Erweichung und Zerfall der Blasenschleimhaut kommt es in schweren Fällen von mykotischer Cystitis, sondern auch zu totaler Abstossung der ganzen Schleimhaut. Diese Fälle sind als Blasendiphtherie bezeichnet. Es löst sich die durch Bacterieninvasion rapid necrotisirte Blasenschleimhaut von ihrer Unterlage ab, sodass nunmehr in der Blase eine zweite Blase: die abgelöste Schleimhaut liegt. Ja es ist vorgekommen, dass diese ganze gangränöse Schleimhaut durch die Harnröhre nach aussen gelangt ist, und dass danach neues Epithel auf der blosgelegten Muskularis sich gebildet hat.

Andererseits ist die Affection doch eine so schwere, dass der Tod im Verlauf oft eintritt.

Symptome.

Die Symptome des Blasenkatarrhs bestehen in Druckgefühl und Schmerzen in der Blasengegend, häufigem, quälenden Urindrang, Brennen und Schmerzen beim Act des Urinlassens. Beim einfachen Katarrh fehlt Fieber, der Urin sieht trübe aus, anfangs in Folge von Blutbeimischung bräunlich, später mehr trübe schleimig. Im Spitzglas respective der Medicinflasche setzen sich die Eiter- und Schleimmassen zu Boden. Die Quantität des Bodensatzes ist verschieden bis zur Hälfte der Gesammtmenge des Urins.

Bald kehrt die Schleimhaut zur Normalität zurück und alle Symptome schwinden. Die Krankheit dauert aber doch immer 10 bis 14 Tage. Das klinische Bild eines einfachen acuten Katarrhs der Blasen-

schleimhaut sah ich in einigen Fällen, wo aus Versehen ein zu starkes Desinficiens in die ganz gesunde Blase gelangt war. Ich wollte Ausspritzungen der Scheide mit einem dünnen Uteruskatheter nach einer Perinäoplastik machen. Der Katheter gelangte in die Harnröhre und Blase, weil ich ihn, um die hintere Scheidenwand zu schonen, eng um die Symphyse herum schob. Somit floss zweiprocentige Carbolsäurelösung in die gesunde Blase. Bald danach trat Tenesmus vesicae und blutiger Urin ein, noch vier bis fünf Tage lang zeigte der Urin sehr viele weisse Blutkörperchen. Die subjectiven Beschwerden verschwanden allmählich. Nach zehn Tagen war die Heilung vollständig.

Beim chronischen Katarrh ist das Wechseln der Eitermassen auffallend. Wenn auch je nach der Aufnahme von Getränk, und der Häufigkeit der Blasenentleerung Differenzen in der Eiterquantität selbstverständlich sind, so scheinen doch auch andererseits häufige Recrudescirungen vorzukommen. So namentlich nach scharf gewürzten Speisen und vor allem nach Aufnahme von alkoholischen Getränken. Mit diesen Recrudescirungen nehmen auch die Schmerzen und Beschwerden zu. Nicht wenig Kranke schleppen sich in dieser Weise jahrelang mit dem chronischen Katarrh hin. Immer aber, auch zu guten Zeiten findet man etwas Eiter im Urin.

Bei mykotischer Blasenentzündung, bei einer Cystitis, sind die Symptome, was das Allgemeinbefinden anbelangt viel heftiger, aber wie so oft bei infectiösen Entzündungen treten die localen Erscheinungen mehr in den Hintergrund. So fehlt bei Blasendiphtherie mitunter der Tenesmus, im Gegentheil tritt eine Parese und Paralyse der Blase ein. Diese beruht auf seröser Infiltration des Detrusor urinae.

Andererseits können aber auch bei schweren Fällen die subjectiven Symptome anfangs sehr erhebliche sein. Wichtiger ist die Beschaffenheit des Urins; derselbe, braunroth mit Fetzen, kleinen Coagulis und Blutklümpchen vermischt, hat einen so aashaften Geruch, dass er das ganze Zimmer verpestet. Man findet in ihm neben rothen und weissen Blutkörperchen eine Unmenge Bacterien, einzeln und in Kolonien. Lösen sich grössere Hautpartien ab, so gelangen dieselben mitunter in die Harnröhre, dann kann ein kolikartiger Tenesmus die Fetzen ausstossen, oder der Arzt diagnosticirt den Grund des Tenesmus und entfernt durch Ziehen die Häute. Auch kann die innere Oeffnung der Urethra durch Hautfetzen verlegt sein, sodass selbst die volle Blase nur schwer durch den Katheter entleert wird, sei es, dass die Katheterspitze nicht in den Urin, sondern zwischen Muskularis und abgelöste Schleimhaut gelangt, sei es, dass das Fenster des Katheters durch Schleimhautfetzen verstopft ist.

Sehr schwere, typhusähnliche Symptome entstehen dann, wenn die parenchymatöse Entzündung die ganzen Blasensubstrate ergreift. Hohes Fieber, beginnende Urämie, peritonitische Schmerzen, septische Erscheinungen zeigen sofort die Schwere des Falles. Meist handelt es sich um vernachlässigte, verkannte Retroflexio des Uterus gravidus oder um sehr schwere unkatheterisirte puerperale Blasenentzündung.

Zerfällt an einer Partie das Blasengewebe gangränös und besteht gleichzeitig Ischurie, so presst sich der Urin zwischen die Schichten der Blasenwände ein, hebt sie von einander ab, die Urinfiltration führt zu Zerfall, der infectiöse Urin gelangt in die Peritonäalhöhle und der Exitus letalis ist die Folge. Man muss hier eher von Malacie der Blase, von Zerfall als von „Platzen“ sprechen.

In vielen Fällen bessert sich auch die parenchymatöse Cystitis. Dann bleibt eine chronische Cystitis zurück, d. h. eine chronische Entzündung aller Substrate der Blasenwände. Auch ein gewöhnlicher Katarrh kann, allerdings selten, durch Tiefergreifen der Entzündung eine chronische parenchymatöse Cystitis bewirken. Das Charakteristische ist eine Hypertrophie und Parese der Blasenwandungen. Darunter leidet das Allgemeinbefinden immer. Manche Fälle verlaufen unter fortwährenden Schmerzen und Tenesmus, in anderen wieder quält die Unmöglichkeit eine grössere Urinquantität zu halten oder der unwillkürliche Abgang. Stets aber kommen die Patientinnen so herunter, dass Abhülfe dringend indicirt ist.

Diagnose und Prognose.

Die Diagnose des Blasenkatarrhs wird aus den subjectiven und objectiven Symptomen gestellt. Der Tenesmus zeigt das Entstehen des acuten Katarrhs an. In veralteten Fällen muss die Anamnese und Urinuntersuchung die Diagnose stellen lassen. Bei Retroflexio uteri gravidi ist die Cystitis die gefährlichste Complication. Die Incarcerationserscheinungen und die beginnende Peritonitis treten vor allem in den Vordergrund. Erfolgt der Exitus letalis, so findet man ausser der diagnosticirten Peritonitis den Grund derselben: partielle Gangrän und Perforation der Blase.

Bei chronischer parenchymatöser Cystitis ist das Allgemeinbefinden so schlecht, dass der Verdacht an eine bösartige Neubildung vorliegt. Dann muss sorgfältig von der Blase selbst und von den Bauchdecken aus combinirt untersucht werden. Auch ist ein Endoskop angegeben, mittelst dessen die Schleimhaut direct betrachtet werden kann, doch kommt es hier mehr auf das Gefühl als das Gesicht an. Im Allge-

meinen ist die Diagnose des chronischen Katarrhs schon aus der Anamnese klar.

Die Prognose ist bei der katarrhalischen Entzündung gut, bei den schweren Fällen von mykotischer Cystitis ist die Prognose davon abhängig, in welcher Zeit die richtige Behandlung eingeleitet wird.

Behandlung.

Bei den fieberlosen acuten Schleimhautkatarrhen beschränke man sich auf innere Mittel. Die früher so vielfach verordneten Balsame haben meist nur den Erfolg, den Magen zu verderben. Dagegen ist reichlicher Milchgenuss zu empfehlen. Wird die Milch nicht gut vertragen, so setzt man ihr etwas Aqua calcis (auf 500 g Milch 25 g) zu. Macht die Milch Durchfall, so verabfolgt man Opium in kleinen Dosen. Von sehr guter Wirkung ist Solutio Kali chlorici 5 : 150 oder Solutio Natri salicylici in gleicher Dosirung. Gegen den Tenesmus wirkt am besten Morphium (0,05 : 10,0 Aqua) nach Bedarf ein- bis zweistündlich fünf bis zwanzig Tropfen. Auch Belladonna wird mit Vortheil der Morphiumlösung zugesetzt. Die Morphiumlösung in die Blase zu injiciren hat keinen Zweck: erstens wirkt das Morphium doch vom Nervencentrum aus und zweitens ist die Blasenschleimhaut in höchst geringem Grade oder gar nicht resorptionsfähig. Ist der Tenesmus stark, so lasse man die Patientin im Bett liegen und den Leib mit warmen Tüchern oder Priessnitz'schen Umschlägen bedecken. Sind die Symptome des acuten Katarrhs vorüber, so empfiehlt es sich noch längere Zeit eine restringirte Diät, namentlich Enthaltsamkeit von Alkoholicis und eine Trinkkur mit Wildunger- oder Vichy-Wasser zu verordnen.

Der Urin muss auch später häufig untersucht werden, um die Eitermenge zu prüfen.

Mit dieser einfachen Therapie kommt man bei der schweren, fieberhaften, mykotischen oder infectiösen Cystitis nicht aus. Hier ist es absolut nothwendig, recht bald local zu behandeln. Geschieht dies, so hat man auch hier ausgezeichnete Erfolge. Man muss zunächst für den Abfluss des Urins sorgen, namentlich bei Paresen der Blase oder bei zu starken Schmerzen beim Urinlassen. Ich lege zu dem Zwecke in die Urethra ein Gummirohr von 15 cm Länge und 6 bis 7 cm Dicke. Das Gummirohr soll nur die Urethra wegsam erhalten, also keinesfalls in der Blase liegen. Sobald beim drehenden Vorwärtsschieben der Urin ausläuft, lässt man das Rohr an dieser Stelle liegen. Nun wird in fieberhaften Fällen alle zwei Stunden die Blase ausgespült. Starke Desinficientien verbieten sich wegen der Vulnerabilität der Blase. Carbol-

säure darf nur in 1procentiger Lösung, Salicylsäure in 0,3procentiger Lösung injicirt werden. Die Lösung ist auf Blutwärme zu erwärmen. Die Spitze eines Irrigatoransatzes wird in die in der Urethra liegende Gummiröhre gesteckt und nun injicirt man solange, bis die Kranke Urindrang bekommt, dann lässt man die Masse wieder ausfliessen. Diese Procedur wird zwei- bis dreimal wiederholt, damit man sicher ist, dass die ganze Blasenschleimhaut in Berührung mit dem Desinficiens gekommen ist. Nimmt man zum Auswaschen der Blase den doppelläufigen Katheter, so ist man nicht so sicher, dass die desinficirende Flüssigkeit überall hingelangt. Auch reissen die Fenster des Katheters in die geschwellte Urethraschleimhaut sehr leicht kleine Fissuren. Ja ich habe sogar nach Katheterisiren mit einem elastischen Katheter solche Fissuren beobachtet. Sie machen den Act des Katheterisirens so schmerzhaft, dass es ganz unmöglich ist, einer Patientin zweistündlich die Qual zu bereiten. Auch heilen die Fissuren langsam. Alles das wird vermieden, wenn man meine höchst einfache Methode wählt. Sollte das Gummirohr herausfallen, so nimmt man ein etwas stärkeres. Circa alle zwei bis drei Tage muss das Rohr entfernt und gereinigt werden. Nebenbei wird das Fieber sorgfältig beobachtet, um aus ihm Indicationen für das Allgemeinbefinden zu entnehmen. Auch in den acuten Fällen wird neben ganz blander Diät Wildunger Wasser verabfolgt. Auf ein Glas von circa 300 g setzt man 0,5 g Natron salicylicum mit 0,005 Morphium zu und lässt täglich mindestens drei bis vier Gläser trinken. Besteht kein Tenesmus, so kann das Morphium wegbleiben.

Sobald das Fieber abnimmt, kann man auch die Blasenausspülungen etwas seltener, vielleicht viermal in 24 Stunden, vornehmen. Riecht der Urin nicht mehr schlecht, setzt er nur noch wenig Eiter ab, so lässt man am besten die Blase ganz in Ruhe und geht zu Milch und Wildunger Brunnen über. Injectionen von Adstringentien beschleunigen nach meinen Erfahrungen die Heilung nicht wesentlich.

Handelt es sich um subacute, destruirende Cystitis, bei der sich Häute und Fetzen ablösen, so sucht man diese Häute zu entfernen. Zu dem Zwecke kommt es zunächst darauf an, ihre Anwesenheit zu diagnosticiren. Man beobachtet den Urin genau, finden sich in ihm viele kleine, namentlich schon incrustirte, Gewebsfetzen und bessert sich der Fall nicht definitiv, kehrt die jauchige Beschaffenheit des Urins stets wieder, ist Blut beigemischt, bleibt das Fieber hoch, so ist eine Dilatation der Harnröhre nach Simon gerechtfertigt. Man führt bloss Nr. 1, 2 und 3 der Dilatatorien ein, füllt die Blase stark an und beobachtet, ob nicht beim Ausfliessen ein Theil der Membranen mit in das Speculum

gelangt. Nicht selten werden die Membranen in die Urethra gepresst, sie ragen bei heftigem Tenesmus aus der äusseren Harnröhrenmündung hervor, sodass sie direct angefasst und entfernt werden können.

Auch dann muss ausgespült werden. Sollten bei den genannten Desinficientien Schmerzen oder Verstärkung des Tenesmus eintreten, so nehme man zunächst eine einfache Kochsalzlösung, mit der ich in einigen schweren Fällen gute Resultate gehabt habe.

Bei veralteten Fällen ist es oft weniger der Katarrh oder die parenchymatöse Entzündung, als vielmehr ihre Folgen, die zur Behandlung auffordern: die Parese und die geringe Capacität der Blase. Die Parese wird am besten mit Elektricität behandelt. Man lässt in einen elastischen Katheter einen Stab befestigen, der oben in einen Messingknopf endet. Nunmehr füllt man erst die Blase mit Flüssigkeit an, schiebt dann den Pol in die Blase ein, setzt den anderen Pol auf die äussere Haut und schliesst den Apparat. Der Erfolg schon eines schwachen, inducirten Stromes ist oft ganz überraschend, nach einer einzigen Sitzung kehrt mitunter die Potenz zurück. Ist dies nicht der Fall, so wird diese Behandlung fortgesetzt. Bei Hypertrophie der Wände, geringer Ausdehnungsfähigkeit der Blase, fortwährendem Urinträufeln und Harndrang habe ich die oben geschilderte Methode ebenfalls angewendet, d. h. es wurde durch Injectionen von lauem Wasser die Blase gedehnt. Sobald der Harndrang zu stark ist, unterbricht man die Injection und notirt sorgfältig, wie viel Flüssigkeit es gelang, in die Blase zu injiciren. Täglich macht man ein- bis zweimal eine derartige Blasendehnung und beobachtet meistentheils bald, dass die Blase fähig wird, allmählich grössere Quantitäten zu fassen. Geduld freilich gehört sowohl seitens des Arztes als der Patientin zu einer derartigen Behandlung.

Es kommen auch Fälle von Parese bei acuten Katarrhen vor, d. h. bei sehr intensiver Schleimhauterkrankung und Infiltration des Detrusor. Hier verschwindet die Parese schon bei fortgesetzter Desinfection und Besserung der Schleimhauterkrankung.

Von der Anwendung der Adstringentien habe ich wenig Erfolge gesehen. Salicylsäure, Kochsalzlösungen, sowie mechanische Ausdehnung scheinen mir viel besser zu wirken.

C. Neubildungen der Blase.

Die häufigste Geschwulst der Blase ist die Zottengeschwulst, fälschlich Zottenkrebs genannt. Es sitzt diese Neubildung meist im Trigonum Lieutaudii, stets unten in der Blase. Die Zottengeschwulst hat eine

papillomatöse Structur, die einzelnen gefässtragenden Papillen sind mit Cylinderepithel bedeckt. Dies Epithel bedeckt entweder nur die einzelnen Papillen, sodass wirkliche Zotten existiren oder das Epithel füllt alle Vertiefungen so aus, dass eine anscheinend nicht zerklüftete, weiche Masse als solide Geschwulst imponirt. Der Gefässreichthum bewirkt, dass die Zottengeschwulst leicht blutet. Die Symptome einer derartigen Neubildung bestehen erstens in der Behinderung beim Urinlassen. Die im Urin flottirenden Zotten können sich vor die Urethralöffnung legen, sodass der Urinstrahl ganz plötzlich unterbrochen wird. Zweitens treten häufig Blutungen ein. Schon die Contraction der Blase, namentlich aber die Katheterisation bei der eben geschilderten Schwierigkeit der Urinentleerung rufen Blutungen hervor. Diese können eine so erhebliche Anämie herbeiführen, dass das Individuum kachektisch wird, wie bei einem grossen Carcinom. Zuletzt ist der Urin, auch wenn er nicht mit Blut vermischt ist, trübe, massenhafte Eiterkörperchen und Cylinderepithelien, von der Oberfläche der Geschwulst abgestossen, sind mikroskopisch nachzuweisen.

Man sah bis vor Kurzem diese Geschwülste als unoperirbare Leiden an. Namentlich aber der Umstand, dass die Zottengeschwulst im klinischen Sinne gutartig ist, lässt das Streben nach operativem Verfahren gerechtfertigt erscheinen. Simon hat die Harnröhre dilatirt, auf diese Weise die Diagnose gestellt und sich einen Weg zur Geschwulst gebahnt. Simon wendete dazu seine Harnröhrenspecula an. Es sind dies Mayersche Specula en miniature mit Obturatoren versehen. Das dünnste Instrument wird zuerst und dann allmählich die stärkere Nummer eingeschoben. Auch meine Dilatatorien (Figur 18, pag. 50) sind sehr gut zu diesem Zwecke zu gebrauchen. Spannt sich die äussere Urethralöffnung zu sehr, so incidirt man sie. Ich halte es für besser, sie mit einem scharfen von der Urethra nach hinten gehakten Häkchen zu fixiren. Ist die grösste Nummer eingeführt, so bohrt man den Finger ein. Dabei blutet es stets etwas. Fühlt man nunmehr die Geschwulst, so tastet man sie sorgfältig ab und fixirt sich die Form im Gedächtniss, um sich nach theilweiser Zerstörung orientiren zu können. Dann wird mit einem dünnen Katheter die Blase mit 0,3procentiger Salicylsäurelösung mässig angefüllt und mit den Simon'schen Löffeln die Geschwulst dreist abgekratzt. Der Mittelfinger derjenigen Hand, deren Zeigefinger in der Blase liegt, controlirt von der Vagina aus die schabenden Bewegungen des Löffels. Simon hat noch zwei andere zangenförmige Instrumente angegeben (Figur 55 und 56), mit denen man grössere Partikel erfassen, losreissen und entfernen kann.

Nach der Operation, die in der Chloroformnarcose zu machen ist, spült man die Blase nochmals mit Salicylsäurelösung aus und verabfolgt nöthigenfalls Morphium, um den Tenesmus vesicae zu vermindern. In den nächsten Tagen wird mit einem sehr grossen Katheter katheterisirt, um die noch restirenden Coagula und Fetzen allmählich zu entfernen.

Da die Zottengeschwulst fast stets am Trigonum Lieutaudii sitzt, so ist die beschriebene Operationsmethode die bequemste. Indessen kann man auch durch Eröffnung der Blase sich ihre Innenfläche zugänglich machen. Um die Blase völlig herabzustülpen, hat Simon erst einen Querschnitt oben vor der vorderen Muttermundslippe und dann einen medianen Längsschnitt nach unten verlaufend angelegt. Danach gelingt es, die Blase vollkommen zu invertiren, und ihre Innenfläche zu besichtigen. Mehrere Geschwulstexstirpationen der Blase sind in dieser Weise gemacht. Ist eine Operation nicht mehr möglich, so wird symptomatisch behandelt.

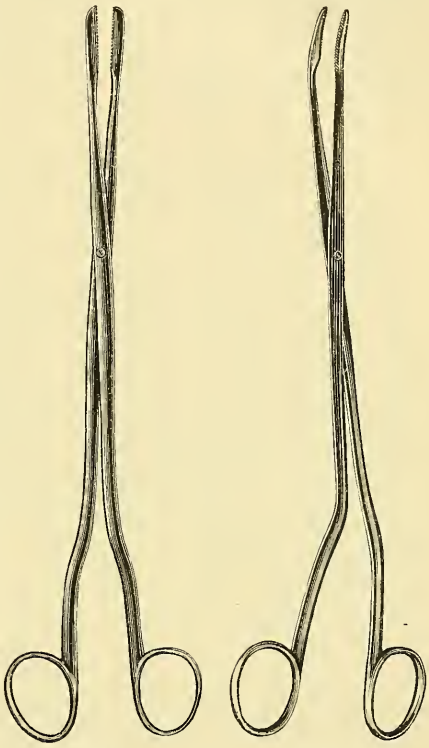

55. 56.

Simon's Zangen,
zum Operiren in der weiblichen Blase.

In der Zottengeschwulst kann secundär ein Carcinom entstehen. Auch primärer, diffuser Krebs der Harnblase, bei dem es zu allgemeiner, carcinomatöser Infiltration der ganzen Blasenwände kommt, ist beobachtet. Ferner kommt es sehr oft zu Blasencarcinomen in Folge einer regionären Metastase vom Uterus aus. Auf diese Weise bilden sich carcinomatöser Zerfall und fistulöse Verbindung durch die zerfallende Geschwulst hindurch. Flächenartige, epitheliale Carcinome der Schleimhaut sind in der Blase noch zweifelhaft. Sehr selten sind Sarcom, Fibrom und Myom in der Muskularis der Blase beobachtet. Ich fand in einem Falle eine teleangiectatische Geschwulst in der Blase. Die Ge-

schwulst machte den Eindruck einer Zottengeschwulst, bestand aber bloss aus Gefässen, welche kein Cylinderepithel trugen.

Tuberculose der Harnblasenschleimhaut scheint eine ziemlich häufige Theilerscheinung allgemeiner Tuberculose oder der Tuberculose der Genitalien zu sein. Sowohl in der Form von tuberculösen kleinen Geschwüren als in der Form einer Tuberkelinfiltration der Schleimhaut ist die Tuberculose beobachtet.

D. Die Verletzungen der Blase. Fisteln.

Die Verletzungen der Scheide, die Blasenscheidenfisteln, sind fast ausschliesslich bei der Geburt entstanden.

Wenn der Kopf des Kindes einen Theil der Vagina respective des Cervix uteri so lange gegen die Beckenwand drückt, dass dieser Theil nicht mehr ernährt wird, so stösst er sich später gangränös ab. Liegt die gangränöse Stelle gerade in der Blasenscheidenwand, so entsteht hier ein Substanzverlust, eine fistulöse Verbindung zwischen Scheide und Blase, eine Blasenscheidenfistel. Die spätere narbige Verengung und die verschiedene Ausdehnung des primär gangränösen Gewebes wird die Grösse bedingen. Der Defect kann zwischen 1 mm bis zu 5 und 6 cm Durchmesser schwanken.

Ferner wird unter Umständen bei Operationen die Blasenscheidenwand vollkommen zerquetscht. Dies ist seltener der Fall, denn ein sehr bedeutender Druck, wenn er nur kurze Zeit dauert, wird viel besser ertragen als ein langdauernder Druck, wenn er auch viel schwächer ist. Mit Recht kann man behaupten, dass viel mehr Fisteln entstehen, weil nicht, oder weil zu spät als weil zu früh operirt wurde. Bei der jetzigen mehr activen Richtung der operativen Geburtshülfe, die das Nichtige des theoretischen Temporisirens endlich klar gestellt hat, werden Fisteln seltener vorkommen.

Auch entstehen öfter Fisteln durch directes Zerreissen der Blase, so z. B. durch einen aus einer Perforationsöffnung des Kopfes hervorragenden Knochensplitter, durch einen falsch eingesetzten scharfen oder stumpfen Haken. Einen eigenthümlichen Fall habe ich operirt, wo bei weitem Becken die Zange angelegt war. 24 Stunden vorher war kein Urin entleert. Sofort nach der ziemlich schweren Zangenoperation sei eine grosse Quantität Urin aus der Scheide gestürzt. Näheres liess sich nicht ermitteln.

Auch durch ein zufälliges Trauma kann eine Fistel entstehen, so z. B. beim Auffallen auf einen spitzen Gegenstand, welcher in die Vagina ein-

dringt. Ferner sind eine Anzahl Fisteln zur Beobachtung gekommen, welche durch ein Zwanck'sches Pessar entstanden waren. Dasselbe verdreht sich und kann Blase und Mastdarmscheidenwand perforiren.

Nicht zu berücksichtigen, weil incurabel, sind hier die Fälle, bei welchen ein Uterus-Carcinom zu einer Communication zwischen Blase und Scheide geführt hat.

Je nach der Lage der Fisteln hat man verschiedene Arten unterschieden. Eine gewöhnliche Blasenscheidenfistel perforirt die Blasenscheidenwand zwischen Uterus und der Gegend der oberen Urethraöffnung. Besteht der obere Rand der Fistel aus der Portio, so nennt man diese Fistel eine oberflächliche Blasen-Gebärmutterscheidenfistel. Reicht die Fistel höher hinauf, fehlt also ein Theil der Portio, so spricht man von einer tiefen Blasen-Gebärmutterscheidenfistel. Befindet sich die Communication zwischen Cervicalhöhle und Blase, so handelt es sich um eine Blasencervicalfistel. Bei der Harnröhrenscheidenfistel führt ein Gang aus der Harnröhre in die Vagina. Auch der eine Ureter kann in die Scheide münden: Harnleiterscheidenfistel. Letztere Fisteln entstehen nur bei Prädisposition. Ist nämlich der Ureter durch parametritische Entzündung an den Uterus herangezogen, so kann ein starker seitlicher Cervicalriss den Ureter vollkommen durchreissen. Das untere Ende zieht sich nach unten und verheilt in der Narbe, das obere Ende zieht sich aufwärts, durch die Urinsecretion bleibt aber ein Punkt der Narbe offen: es ist eine Fistel vorhanden.

Diese Formen können sich compliciren, sodass zwei und drei Fisteln zusammen vorkommen. Dann sind meist grosse Zerstörungen dagewesen und die zusammengeheilten Fetzen bilden Brücken über den ursprünglich grossen Defect.

Ausser der noch vorhandenen Fistel sieht man oft eine Anzahl Narben in der Scheide, welche beweisen, dass noch anderweitige Verletzungen stattfanden. Bei theilweiser gangränöser Ausstossung der Vagina, oder bei starken Zerreissungen und Gangrän der Vulva können die Narben die Vulva so verengen, dass man zunächst die Fistel nicht sichtbar machen kann. Auch höher können Stenosen vorkommen, sodass eventuell nach Heilung einer Fistel die Fortdauer der Symptome das Vorhandensein einer zweiten Fistel oberhalb der Stenose beweist. Oder es besteht eine vollkommene Atresie im Scheidengewölbe oberhalb der Fistel. Der Uterus ist von der Vagina aus nicht zu fühlen. So gross ist mitunter der Substanzverlust, dass von der Vagina wenig übrig blieb und auch der unterste Theil des Uterus fehlt. Letzterer ist unter

Umständen überhaupt nicht aufzufinden, sei es nun, dass er in narbigen Exsudatresten eingebettet ist, oder dass wegen der Unzugänglichkeit der Vagina eine vollständige Untersuchung unmöglich ist.

Sehr kleine Fisteln sind die im Laquear vaginae seitlich liegenden Harnleiterscheidenfisteln, auch ganz kleine kaum sichtbare Harnröhrenscheidenfisteln kommen vor. Sehr kleine Fisteln liegen oft unsichtbar, tief zwischen, hinter oder oberhalb von Falten oder Narben der Vagina. Grössere Fisteln befinden sich meist in der Mittellinie. Sind sie sehr gross, so hat an dem Rudiment der Blasenscheidenwand die obere Blasenwand keine Stütze mehr, sie prolabirt in und durch das Loch, ja aus der Vulva heraus, dann ist die Blasenschleimhaut oft stark entzündet, hoch roth oder sogar gewuchert. Auch kann die Blasenschleimhaut mit der Vagina verwachsen, sodass man sie vor der Reposition abtrennen muss. Sogar von der vorderen Blasenwand kann ein Stück fehlen. Man erblickt bei fast totalem Mangel der Blasenscheidenwand vorn das Periost der Symphyse. Fast immer sind die Löcher rund und ihre Ränder dünn, doch kommen auch callöse, narbige Ränder und ovale, viereckige oder ganz unregelmässige Fisteln vor. Bei allen Blasenscheidenfisteln, welche den Urin vollkommen entleeren, wird allmählich der obere Theil der Harnröhre eng. Dann kommt es nicht selten zu einer vollkommenen, gerade am obersten Ende sitzenden Atresie. Diese Atresie ist nur scheinbar, sie lässt sich mit einiger Kraft mit dem Katheter überwinden.

Gehen aber bei grösseren Verletzungen Stücke der Harnröhre verloren, so kann der untere Rest oben blind enden. Ja er kann durch eine feste Narbe verzogen oder an den Knochen adhärent sein. In diesen Fällen ist nur noch ein kurzes, unteres Stück Harnröhre vorhanden. Auch vollkommener Verlust der Harnröhre kommt vor. Dies wohl nur in Folge geburtshülflicher, instrumenteller Verletzung.

Die Symptome bestehen in unwillkürlichem Harnabfluss. Derselbe tritt bei grossen Verletzungen sofort, bei Druckgangrän nach Abstossung des gangränösen Stückes ein. Manchmal wird eine grosse Quantität Urin in der Scheide zurückgehalten, wenn die Patientin streng die Rückenlage einhält und die Vulva geschwollen ist. Bei der Seitenlage oder Erheben des Oberschenkels schwappt der Urin heraus.

Bei Harnröhrenscheidenfisteln kann der ganze Urin durch die Fistel fliessen. Bei kleinen Fisteln lässt die Patientin Urin in das Geschirr, während gleichzeitig der Urin an den Beinen lang nach unten fliesst.

Bei der Harnleiterfistel fliesst der Urin der einen Niere spontan ab, der der anderen wird aus der intacten Blase entleert.

Fehlt die unbedingt nöthige Reinlichkeit, so entsteht Vulvitis und

Vaginitis. Namentlich in der Rima pudendi und um den After herum bilden sich Excoriationen und kleine oft condylomartige Geschwüre.

Der unwillkürliche Urinabgang, die fortwährend nach Urin riechende Atmosphäre, die unbehagliche, permanente Nässe der Geschlechtstheile und Oberschenkel, die Unmöglichkeit irgend welche Pflichten zu erfüllen und Freuden zu geniessen, peinigen die Patientinnen so, dass sie körperlich herunterkommen und, nicht geheilt, ein elendes Dasein fristen.

Die Diagnose.

Die Diagnose ist meist schon vor der Untersuchung klar. Harnabfluss aus Schwäche respective Lähmung kommt sehr selten und nur nach jahrelangen, die Blasenwand verdickenden, das Lumen verkleinernden Blasenkatarrhen vor.

Bei der Untersuchung fühlt man grosse Fisteln leicht und bringt sie durch ein Sims'sches Speculum zu Gesicht. Kleinere Fisteln, die man zunächst nicht sehen kann, findet man durch Hervordrücken der Blasenscheidenwand mittelst eines Katheters. Oder man spritzt Flüssigkeit in die Blase und beobachtet im Speculum, wo dieselbe in der Vagina erscheint. Hierzu eignet sich am besten schwache Salicyllösung und der Irrigator. Die Flüssigkeit zu färben ist wohl unnöthig. Die Harnröhrenfisteln erkennt man ebenfalls durch Sondiren und dadurch, dass man die betreffende Partie während des Urinirens betrachtet.

Hat man den Verdacht, dass eine kleine Fistel am Scheidengewölbe eine Harnleiterfistel ist, so sondirt man vorsichtig mit einer feinen Sonde. Die Richtung des Canals zeigt, um was es sich handelt. Auch kann man die Blase mittelst des Irrigators sehr stark anfüllen, und dadurch die Nichtcommunication der Fistel mit der Blase constatiren.

Oft ist die nähere Diagnose der Beschaffenheit der Fistel deshalb sehr schwierig, weil es zunächst unmöglich ist, wegen der stenosirenden Narben Specula anzuwenden. Dann ist eine Vorbereitungskur nöthig, deren Zweck ist, die Vagina dilatabel zu machen. Wichtig ist auch bei der Diagnose die Durchgängigkeit der Harnröhre zu prüfen.

Prognose.

Sobald die Harnröhre wenigstens theilweise erhalten ist, kann man stets in irgend einer Weise Heilung erzielen. Trotz Narben und anderer Schwierigkeiten, trotz geringer Substanz zur Bildung der Blasenscheidenwand ist doch Heilung möglich. Ist die Fistel einmal geheilt, so öffnet sie sich spontan nicht wieder. Da bei Geburten die vordere Vaginalwand mehr zusammengeschoben als gedehnt wird, so reissen geheilte

Fisteln selbst bei der Geburt nicht. Ist aber der Defect sehr gross, muss man, wie z. B. in einem Falle von mir die Portio 1 cm über der äusseren Harnröhrenmündung annähen, so tritt eine restitutio in integrum nicht ein. Doch können die Patientinnen wenigstens ein oder zwei Stunden lang den Urin halten. Auch mit diesem Resultat sind die Patientinnen zufrieden.

Die quere Obliteration trübt insofern die Prognose, als Coitus, Conception und Geburt nunmehr unmöglich sind. Indessen ist mit Sicherheit zu hoffen, dass bei dem grossen Fortschritt der Operationstechnik die quere Obliteration zu einer höchst seltenen Methode wird. Dass bei Verletzungen des Peritonäum Peritonitis, bei Infection der Wunde Sepsis und Pyämie, bei Unterbindung eines Ureters acute Hydronephrose vorkommen, hat mit der Prognose der Fisteloperation an sich Nichts zu thun.

Behandlung.

Eine ganz frisch im Wochenbett entdeckte, nicht zu grosse Fistel heilt in recht vielen Fällen, bei geeigneter Behandlung spontan. Man muss alle übelriechenden Lochien durch häufige Irrigation entfernen. Dann sind die Fistelränder, wenn sie schlecht granuliren, durch Bepinselungen mit Carbolsäurelösung (1 : 25) zur Verheilung geeigneter zu machen. Ferner wird die Blase drainirt, d. h. nicht, wie früher ein Katheter permanent eingelegt, sondern ein 10 bis 15 cm langes und 6 bis 7 mm dickes Gummirohr. Dasselbe wird nur soweit eingeschoben, dass es das obere Ende der Urethra erreicht. Das untere Ende des Rohres hängt in einem Receptaculum urinae. Mindestens alle zwei Tage ist das Gummirohr zu entfernen und von ankrystallisirten Salzen zu reinigen. Durch eben dieses Gummirohr wird auch, wenn Blasenkatarrh besteht, die Blase ausgespült. Fällt das Rohr stets heraus, so muss man ein etwas dickeres nehmen. In frischen Fällen bei kleinen Fisteln ist die Hoffnung, durch diese Methode Heilung zu erzielen durchaus nicht gering. Natürlich kann nicht ein thalergrosses Loch heilen, dessen Ränder 4 cm von einander entfernt sind.

Sehr warnen möchte ich in frischen und in alten Fällen vor der Tamponade, die theoretisch und praktisch falsch, doch noch empfohlen wird. Zunächst muss bei Ausdehnung der Vagina durch den Tampon, bei Erweiterung ihres Lumen, natürlich auch die Fistel erweitert werden, d. h. ihre Ränder werden von einander entfernt. Dann aber reizt der Tampon, auch der desinficirte. Die Secrete können nicht heraus, oft rapide entsteht ein

Blasenkatarrh. Die gut granulirende Wunde belegt sich, es tritt sogar Fieber ein, und von einer Heilung der Fistel ist gar nicht die Rede.

Wenn die Fistel alt, id est vollkommen überhäutet ist, so muss die blutige Fisteloperation vorgenommen werden. Allerdings werden auch heute noch Aetzungen kleiner Fisteln empfohlen, jedoch sehr mit Unrecht. Durch solche Empfehlungen fühlen sich Aerzte, die nichts verstehen, berechtigt, die Fistelränder durch Aetzungen für eine spätere Anfrischung höchst ungeeignet zu machen. Der denkbare Erfolg ist doch nur der, dass eine secundäre Heilung ermöglicht wird. Wo aber, in der modernen Chirurgie, wird man bei plastischen Operationen secundäre Verheilung als zweckmässige oder principielle Methode empfehlen! Es ist dringend anzurathen, principiell nur blutig zu operiren und die Aetzungen selbst bei ganz kleinen Fisteln aufzugeben.

Bei dem Blutreichthum der Blasenscheidenwand ist aprioristisch anzunehmen, dass hier eine Wunde leicht heilt. Abstrahirt man von der Erfahrung, welche häufige Misserfolge verzeichnet, so ist theoretisch eine Heilung der angefrischten Partien höchst wahrscheinlich. Die genähte Wunde befindet sich an einem geschützten Orte, der Urin schadet einer Wunde Nichts, Zerrung findet nicht Statt, denn die so dehnbaren anderen Theile der Scheide können sich in das Abdomen hinein vorwölben und viel Urin fassen. Somit müssen die gut angefrischten und gut vereinigten Wundflächen leicht verheilen.

Aber das Schwierige liegt eben in dem „gut“ Anfrischen und „gut“ Vereinigen! Die Localität ist unbequem. Alle neueren erfolgreichen Methoden haben deshalb vor allen Dingen erstrebt, die Fistel so zugänglich zu machen, dass der Operateur die Verhältnisse vollkommen klar übersehen und alle Manipulationen, wenn auch schwierig, so doch sicher vornehmen kann.

In einer wunderbaren Verkennung der Thatsachen hat man oft den ganzen Schwerpunkt auf Nebensächliches: Nahtmaterial, Nahtmethode etc. gelegt. Alles das ist unwichtig, wenn nur die Anfrischung und Vereinigung vollständig kunstgerecht gemacht wird.

Erst seitdem man eine Methode ersonnen hat, welche gestattet, die Fisteloperation, so sicher und vollständig auszuführen, wie z. B. eine Hasenschartenoperation, hat man Sicherheit im Erfolg.

Nach dem die Seite 51 geschilderten Vorbereitungen getroffen sind, liegt die Kranke in meinen Beinhaltern (pag. 142, Figur 57 und 58) auf einem Tisch, dem Fenster gegenüber. Bei den Beinhaltern (pag. 104, Figur 52) steht allerdings die vordere Vaginalwand so, dass der Operateur

etwas von unten nach oben sehen muss. Dies wird vermieden durch die Steissrückenlage, bei der die vordere Vaginalwand gerade vis-à-vis kommt, fast senkrecht steht. Um auch bei meinen Beinhaltern die vollkommene Steissrückenlage zu ermöglichen, habe ich zwei fast rechtwinklig gebogene Stäbe angegeben, welche nach hinten gehen. Die Oberschenkelschiene wird unter den Oberschenkel, also bei nach hinten gebogenen Beinen an die vordere Seite des Oberschenkels angebracht, und der Oberschenkel so befestigt. Der Unterschenkel liegt frei und kann bei Fixirung des Oberschenkels nicht hindern. Die Figur 57 zeigt diese für Fisteloperationen besonders geeignete Modification der Beinhalter von vorn und in Figur 58 sieht man die Beinhalter und den Dammhalter respective den Speculumhalter von der Seite.

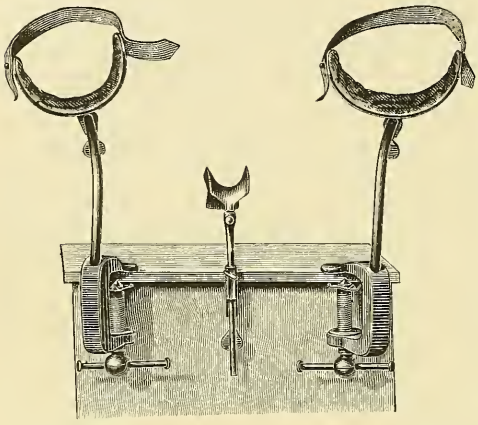

57.

Beinhalter zur Steissrückenlage von vorn. Zwischen beiden der Speculumhalter.

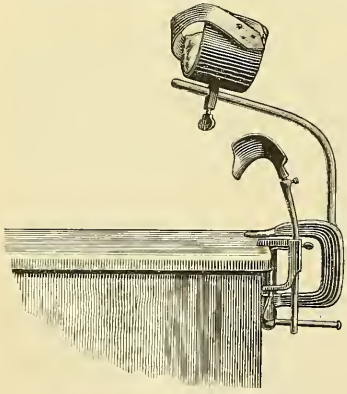

58.

Ein Beinhalter zur Steissrückenlage und der Speculumhalter von der Seite.

Wer über genügende Assistenz verfügt, kann natürlich auch die Beine von Assistenten halten lassen.

Hierauf geht man an die Eröffnung der Scheide. Stösst diese auf Hindernisse in Folge von Narben, so incidirt man da, wo sich die Narben spannen, mit vielen kleinen flachen Schnitten. Sobald die Vulva respective Vagina weit genug für ein Speculum ist, wird dieses eingeführt. Entstehen dabei noch einige Risse, selbst ein grosser Dammriss, so hat dies wenig zu sagen, die Wunde wird nach der Fisteloperation ebenfalls vereinigt.

Es kann aber auch nöthig sein, bei zu bedeutenden narbigen Verengerungen eine Art Vorbereitungskur voranzuschicken. Auf diese hat

Bozeman mit Recht grossen Werth gelegt. Kugeln und Dilatatorien werden in die Scheide eingefügt, Narben incidirt und excidirt, bis man die Fistel so freilegen kann, dass die Operation bequem auszuführen ist. Erst dann schreitet man zur Fisteloperation.

Ich wende, um den Damm abzuziehen, ein kurzes, durch einen Speculumhalter am Tisch befestigtes Speculum an (Figur 57 und 58). Man muss bedenken, dass man die Scheide in die Quere ausdehnen will. Also arbeitet man mit langen Speculis dem Zweck der Verkürzung respective Ausdehnung in die Quere gerade entgegen. Wird die Vulva und der untere Theil der Vagina recht weit auseinander gehalten, so wird schon durch diese Ausdehnung in die Breite die Ausdehnung von oben nach unten geringer. Lange Specula sind durchaus nicht nöthig. Der obere Theil der Vulva wird am besten mit dem Bozeman-schen Speculum auseinander gehalten. Ich habe mich Jahre lang abgemüht, Klammern zu construiren, welche die Weichtheile innen und aussen an die absteigenden Schambeinbogen andrückten, es ist mir das nicht gelungen und ich bin immer wieder auf Bozeman's Speculum zurückgekommen. Nur lege ich es verkehrt ein. In der beigegebenen Zeichnung (Figur 59) ist zu ersehen, wie ich die Fistel „einstelle". Absichtlich habe ich den Holzschnitt nach einer Photographie anfertigen lassen, damit nicht Unwahres dargestellt wurde. Jeder, der diese Figur betrachtet, muss die Ueberzeugung gewinnen, dass bei einer derartigen Blosslegung der ganzen vorderen Vaginalwand bis zu der auch hier sichtbaren vorderen Muttermundslippe jede Fistel leicht, ohne Assistenz zugänglich ist. Erstreckt sich die Fistel sehr nach der Seite herum, so muss diese Partie mit scharfen Haken (cfr. pag. 42, Figur 13 und 14) zugänglich gemacht werden.

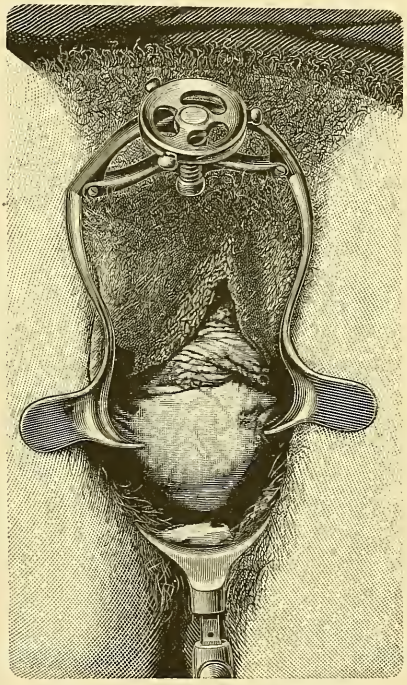

59.

Blasenscheidenwand im Speculum eingestellt.

Ist diese Einstellung fertig, wobei man viele kleine Kunstgriffe anwenden kann, so geht man an die Anfrischung. Hierzu gebraucht man eine Anzahl langer, spitzer und geknöpfter Messer. Die abgebildeten Figuren 60, 61 und 62 sind die von Simon angegebenen. Ich operire fast nie mit den im Winkel gebogenen, sondern mit sehr spitzen (Figur 60) Messern.

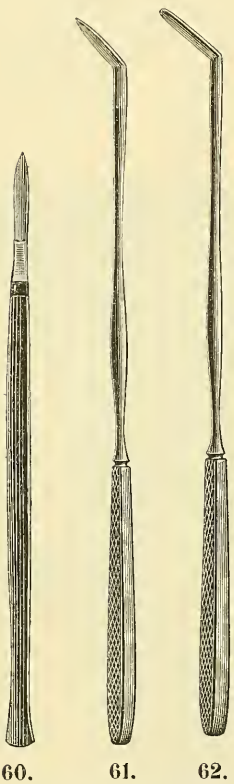

60. 61. 62.

Simon's Messer, zur Operation der Blasenscheidenfisteln.

Auch für die Anfrischung hat man gewiss mit Unrecht verschiedene Methoden unterschieden. Man muss die Anfrischung dem Falle anpassen. Zuerst bewegt man mit zwei Häkchen oder Pincetten die Fistelränder gegeneinander. Dabei lernt man, in welcher Richtung sich die Fistel am leichtesten schliessen lässt, dies ist durchaus nicht immer gerade von oben nach unten oder rechts nach links der Fall, sondern auch oft schräg. Nicht vergessen muss man, dass die Specula die Scheide von rechts nach links auseinander zerren, dass also unnatürliche Verhältnisse existiren, solange das Speculum in der Vagina liegt. Man nimmt deshalb einstweilen ein schmales Speculum, schraubt das Bozeman'sche Speculum enger, kurz beobachtet die Fistel möglichst genau in natürlicher Lage. Am besten macht man diese Untersuchung schon vor der Operation mit dem Simon'schen Speculum in der Seitenlage. Dabei sieht man leicht, wie sich am besten die Fistelränder gegeneinander ziehen lassen. Nachdem so festgestellt ist, welche Partien aneinander geheilt werden sollen, richtet man danach die Anfrischung ein. Ectropien der Blasenschleimhaut werden als Fistellumen behandelt, d. h. man frischt an ihrer Peripherie an. Ectropien der Scheide in die Blase dagegen sucht man nach aussen zu klappen, respective bei der Anfrischung mit zu verwerthen. Ist es leicht möglich, die Ränder einander zu nähern, so frischt man um das Loch einen Gürtel von 1 cm Breite an. Ist aber die Fistel so gross, dass bei dieser Methode sehr stark gezerrt werden musste, um überhaupt die Wundflächen aneinander

zu bringen, so frischt man mehr trichterförmig an und verzichtet lieber auf eine breite Wundfläche, um nur nicht zu stark zerren zu müssen. Es kann sogar bei einer Fistel die eine Hälfte der zwei entsprechenden Wundränder breit, die andere flach angefrischt werden. Ist es besonders schwer, die Ränder aneinander zu bekommen, so habe ich noch seitlich über die Fistel hinaus angefrischt. Die Anfrischung reicht dann auf die hintere Vaginalwand hinüber. Ja man kann geradezu in die Vagina einen sie verkürzenden Ring nähen. Knüpft man dann zuerst die Nähte über der Anfrischungsfläche, wo die Fistel sich nicht befindet, so kommen die Fistelränder leicht aneinander. Die Figur 63 zeigt diese Verhältnisse.

Ueber die Anfrischungsmethode selbst ist nicht viel zu sagen. Niemand wird operiren, der nicht derartige Operationen gesehen hat. Jedenfalls muss die Scheidenoberfläche vollkommen entfernt sein, wie es bei der Dammplastik beschrieben ist, pag. 106. Je stärker die Blutung ist, um so besser ist die Prognose für die Heilung. Beim Ueberrieseln mit Wasser sieht man die Unebenheiten der Wunde am besten. Mit Messer und Scheere wird sie geglättet und auf gleiche Tiefe gebracht. Oft geht die Anfrischung über eine Narbe. Weisslich, blutleer zieht sie dicht unter der dünnen, oberflächlichen Haut hin, die man gleich mit der Pincette abzieht. Diese Partien verheilen auch, nur müssen nicht zwei Narben bei der Naht gegeneinander kommen. Kann man die Verletzung der Blasenschleimhaut vermeiden, so soll man es lieber thun. Denn es ist nicht unmöglich, dass für die Heilung die Chancen durch das Anschneiden und directe Nähen der Blasenschleimhaut schlechter werden. Um den Faden herum schliesst sich die Schleimhaut nicht immer, mag man ein Material wählen, welches man will. Es entstehen neben dem Faden kleine Gänge, erweitert und gereizt durch die am Faden sitzenden Harnincrustationen, diese wachsen gleichsam am Faden entlang. Letzterer bildet das Centrum eines kleinen Blasensteines. Auf die Weise entsteht in der Narbe, in der geheilten Fistel, eine kleine Fistel im Nahtgange. Seitdem ich dies genau mehr-

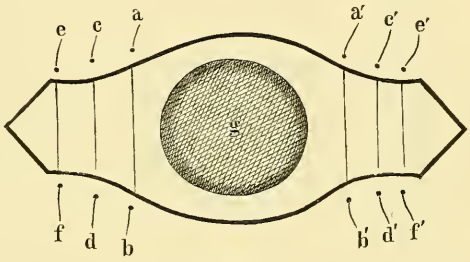

63.

Anfrischungsfläche bei schwerer Vereinigung der Fistelränder. Es wird um die Ränder der Fistel einander zu nähern, zu „entspannen", zuerst *a* an *b*, *a'* an *b'*, dann *c* an *d*, *c'* an *d'* und *e* an *f*, *e'* an *f'* genäht. Dadurch legen sich die Fistelränder leicht aneinander.

fach beobachte, suche ich lieber dicht über der Blasenschleimhaut einzustechen. Auch ist nicht undenkbar, dass Blasenblutungen mit den Verletzungen der Blasenschleimhaut zusammenhängen.

Das Material zur Naht ist wohl bei guter Vereinigung gleichgültig. Nach Durchprobiren der empfohlenen Nahtmittel bin ich zur Seide zurückgekehrt. Die starren Silkwormfäden knüpfen sich schlecht, haben unzuverlässige Stellen und reissen leicht, das sichere feste Stück eines Fadens ist oft unbequem kurz. Katgut bietet vor der Seide keine Vortheile, reisst aber leichter. Draht kann man nicht knüpfen, beim Zusammendrehen hat es der Operateur nicht in der Gewalt, ob die Schlinge zu eng wird, also die Gewebe zu sehr comprimirt.

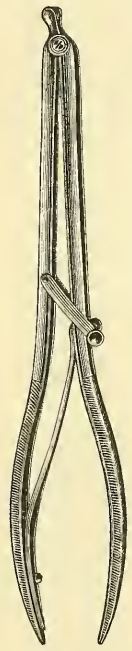

64.
Nadelhalter des Verfassers.

Ein Nadelhalter, der geeignet zu den Fisteloperationen ist, muss erstens die Nadel absolut festhalten, damit sie sich nicht während des Durchstechens wirft, zweitens muss man der Nadel jede mögliche Richtung geben können, und drittens muss es leicht möglich sein, die Nadel los zu lassen. Diese Vortheile vereinigt der in Figur 64 abgebildete Nadelhalter, der ausserdem den Vortheil hat, sich beim Druck selbst zu schliessen.

Bei der Naht hat man Folgendes zu beachten: Es darf nicht zu wenig Gewebe in der Fadenschlinge liegen, sonst schneidet der Faden leicht durch und es entsteht im günstigsten Falle eine kleine Fistel in der geheilten Fistel. Dann lege man nicht zu viel Nadeln, damit dem gefassten Gewebe nicht das Ernährungsmaterial entzogen wird. Ferner überlege man sich vor jeder Nadel genau, wo und wie sie liegen soll, damit man nicht durch häufiges Durchstechen und Zerstechen zu viel Capillaren verletzt. Niemals schnüre man die Suturen zu fest, sonst wird das gefasste Gewebe ganz ausser Ernährung gesetzt.

Man nähe mit zwei gleichen Nadeln an den Enden des Fadens und steche stets von der Wunde aus nach dem Wundrande hin durch (Figur 65). Bei *a* respective *b* wird dicht an der Blasenschleimhaut die Nadel eingestochen und die Nadelspitze möglichst tief herumgeführt, sodass sie dicht am Wundrande bei *a'* wieder herauskommt.

Erst wenn voraussichtlich genug Nadeln gelegt sind, in Zwischenräumen von $\frac{1}{2}$ bis $\frac{3}{4}$ cm geht man an das Knüpfen. Liegt jetzt die Scheidenhaut nicht gut aneinander, so kann man noch eine Anzahl feiner

Nähte mit Nullseide legen. Doch ist das Aneinanderliegen in der Tiefe viel wichtiger als an der Oberfläche.

Ist es unmöglich, den Knoten mit den Fingern zu machen, so kann man den Drahtschnürer gebrauchen. Uebrigens bekommt man allmählich so viel Geschicklichkeit, dass man in den engsten und tiefsten Stellen noch den Knoten schliessen kann.

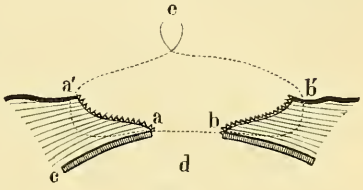

65.

a, *b* Einstichspunkt der Nadel, *a' b'* Ausstichspunkt. *c* Blasenschleimhaut. *d* Blase. *e* Vagina.

Nicht immer ist die Operation so einfach. Ist die Blasenschleimhaut prolabirt, so muss sie während der Operation mit einem festen Katheter zurückgehalten werden. Ist die Wunde sehr unregelmässig, so kann es unmöglich werden, eine gradlinige Vereinigung zu erzielen. Dann müssen einzelne Lappen gebildet und aneinander geheilt werden, sodass Figuren wie T und Y entstehen. In sehr schwierigen Fällen wird man es versuchen können, die grossen Schamlippen plastisch einzuheilen. Sie sind verschieblich und an ihrer Localität abkömmlich, sodass sie zu plastischen Zwecken leicht in die Vagina verschoben werden können.

Bei Strictur der Urethra ist der Verschluss durch gewaltsames Durchpressen eines festen Katheters zu heben. Bei Verlust eines Theiles der Urethra ist der obere Fistelrand an das obere Ende der Urethra anzunähen. Selbst nur wenige Fasern des Sphincter gewinnen bald an Kraft und functioniren für den ganzen Sphincter. Ist auch nur ein Centimeter Harnröhre vorhanden, so hat man Aussicht auf Erfolg. Oben kann die Anfrischung in die vordere Muttermundslippe hineingehen, der Uterus heilt leicht an. Ist er sehr verschieblich und beweglich, so ist eine Vereinigung mit dem Harnröhrenwulst möglich. Spritzt eine Arterie während der Anfrischung, so lasse man sie spritzen, höchstens nehme man bei der Naht Rücksicht darauf, sodass eine der Nähte als Umstechungsnaht wirkt. Ein Unterbinden und Torquiren wird sicher die Aussicht auf primäres Verheilen vermindern.

Es ist auch schon vorgekommen, dass bei der Operation ein Ureter angeschnitten wurde. Simon hielt ihn wegen des herausspritzenden blutigen Urins für eine Arterie. Oder die Naht fasste zufälllig den Ureter und verschloss sein Lumen. Im letzten Falle tritt sehr schnell Fieber und anämischer Kopfschmerz etc. ein, sodass daraus die Diagnose der Durchgängigkeit des Ureter gestellt wird. Dann bleibt gar nichts

Anderes übrig als die Nähte, die an der fraglichen Stelle liegen, wieder zu öffnen, respective soviel Nähte zu öffnen, bis der Urin läuft.

Da bei der Fisteloperation die Hauptsache gute Zugänglichkeit ist, so ist natürlich die Operation der Blasencervixfistel sehr schwierig. Hier allein ist der Versuch einer Aetzung gerechtfertigt. Vor der Operation muss der Cervix seitlich gespalten werden, um die Fistel zu Gesicht zu bekommen. Wäre es nicht möglich, die Cervixfistel direct zu schliessen, so müsste man die Muttermundslippen aneinander nähen. Dann fliesst das Menstrualblut durch die Fistel in die Scheide. Der Urin aber kann wegen Verschluss des Muttermundes nicht in die Scheide gelangen.

Als man früher in der Technik noch nicht weit vorgeschritten war, hielt man viele Fisteln für unheilbar. Dann wurde eine Art Heilung in der Weise ermöglicht, dass unter der Fistel ein Ring der Scheide angefrischt und die Wände der Fistel aneinander genäht wurden. Somit hatte man durch diese quere Obliteration einen aus oberer Hälfte der Scheide und Blase gebildeten Raum geschaffen, in welchen sich Urin, Menstruationsblut und Uterussecrete ergossen. Blasenkatarrh trat nicht ein, abgesehen von der Impotentia coeundi fühlte sich die Patientin gesund. In etwas modificirter Art hat man auch bei tiefen Blasenscheiden-uterus- und Cervixfisteln die hintere Muttermundslippe an den unteren Fistelrand angenäht.

Natürlich giebt es Fälle, wo man sich nicht anders helfen kann. Aber diese Hülflosigkeit ist oft beim Operateur individuell. Simon hat wiederholt quere Obliterationen, welche andere Operateure gemacht hatten, getrennt und nun die Fistel direct operirt und geheilt.

Ist die ganze Harnröhre verloren gegangen, so ist eine Heilung unmöglich, die unglückliche Kranke ist unheilbar.

Bei Harnleiterscheidenfisteln hat man auch Heilung erzielt (Bandl). Fehlt das untere Ende ganz und öffnet sich das obere in die Scheide, so perforirt man oben in die Scheide die Blase von der Urethra aus, führt dann einen dünnen Katheter durch dieses Loch und in den Ureter ein. Nunmehr frischt man ein Oval an und vereinigt es über den Katheter, der zunächst liegen bleibt. Ist die Wunde geheilt, so entfernt man den Katheter. Der künstliche Gang wird vom Urin wegsam erhalten. Ist bloss eine Trennung des Ureters erfolgt, so führt man den Katheter in das obere und untere Ende ein und vereinigt über der Stelle, wo der Katheter in der Scheide sichtbar ist.

Käme man so nicht zum Ziele, so müsste man die quere Obliteration machen und vielleicht oberhalb eine Blasenscheidenfistel anlegen. Der in die obere Hälfte der Scheide ergossene Urin flösse dann durch die

Fistel in die Blase. Die Obliteration könnte dann eine schräge sein, um nur die Gegend der Fistel von der Vagina abzuschliessen.

Eins der grossen Verdienste Simon's ist es, die Nachbehandlung der Fisteln vereinfacht zu haben. Die Kranke muss mindestens eine Woche im Bett liegen. Nur wenn sie nicht uriniren kann und Urindrang bekommt, wird sie katheterisirt. Die Entfernung der Nähte geschieht womöglich erst dann, wenn ohne Anstand spontan Urin gelassen werden kann. Sonst am sechsten bis siebenten Tage.

Ist aber die Harnröhre stricturirt, so lässt man ein Gummirohr in der Harnröhre liegen. Ich empfehle das Drainiren der Blase als etwas durchaus ungefährliches. Es hat den grossen Vortheil, dass man weiss: solange der Urin abfliesst, ist die Fistel geschlossen. Ferner kann man durch Einspritzen in die Blase sofort die Heilung controliren. Bei sehr grossem Defect ist aber sicher die Wunde beim Drainiren der Blase am meisten in Ruhe. Befindet sich die Fistel oberhalb des Trigonum Lieutaudii, so kommt gar kein Urin in die Nähe der Wunde. Dieselbe kann ganz ungestört heilen.

Heilt die Wunde nicht, so ist meist am dritten bis vierten Tage das Unglück entschieden. Ich rathe in solchen Fällen secundär zu nähen. In einem Falle, wo ich recht froh war, wegen der vielen Narben, die in das Operationsfeld fielen, nicht noch einmal operiren zu müssen, habe ich so Heilung erzielt. Dabei muss selbstverständlich, wie oben auseinandergesetzt ist, die Blase drainirt werden. Der Verlauf der Heilung wird auch durch Blasenblutungen gestört, ob diese allein auf die Zerrung und Dehnung bei Wiederanfüllung, auf Arrosion eines Gefässes an einem eiternden Stichkanal, oder auf ein Trauma beim Katheterisiren zurückzuführen ist, kann man oft kaum entscheiden. Sobald aber der Urin braunroth wird und sich Tenesmus einstellt, befindet sich meist schon ein Blutcoagulum in der Blase. Dann erweitere man bei gut heilender Fistel die Harnröhre mit Simon's Harnröhrenspeculis oder meinen Uterusdilatatorien (Figur 18, pag. 50) und suche den Blutklumpen zu entfernen. Gelingt es nicht, so platzt unter Tenesmus vesicae die Fistel wieder auf. Nach Entfernung des Blutes respective Verkleinerung der Blase steht die Blutung von selbst. Ist dies nicht der Fall, so müsste man mit kalten, schwach adstringirenden oder desinficirenden Lösungen die Scheide ausspülen.

Ist eine kleine Fistel z. B. bei einer durchgeeiterten Naht zurückgeblieben, so muss schon nach 14 Tagen operirt werden. Dann ist die ganze Gegend noch sehr hyperämisch und man hat deshalb viel Aussicht auf Heilung. In diesen Fällen lege man die zweite Anfrischung senk-

recht oder wenigstens schräg zur ersten, damit man nicht in die Narbe der verheilten Fistel kommt.

Viel seltener als mit der Scheide finden sich Communicationen der Blase nach anderen Gegenden hin. Diese Verbindungen sind meist die Folge von benachbarten Eiterungen und entzündlichem Durchbruch von aussen nach der Blase. So entstehen bei parametritischen Eiterdepots Entleerungen in die Blase. Auch bei Extrauterinschwangerschaft erfolgte schon der Durchbruch in die Blase, sodass schliesslich die Fötusknochen aus der Harnröhre entfernt wurden. Ebenso haben vereiterte Dermoidcystome des Ovarium ihren festen und flüssigen Inhalt in die Blase ergossen. Haare, Zähne, Knochenstücke, Eitermassen oder Colloid aus Ovarialadenomen sind schon aus der Blase entleert.

In ähnlicher Weise entstehen von dem Eiterdepot gleichzeitig Durchbrüche nach dem Darm. Dann kann der Urin sich auf dem Umwege durch den Eiterheerd in den Mastdarm ergiessen, und nach Ausheilung des Abscesses wieder den alten natürlichen Weg nach aussen finden. Oder bei einer Communication mit dem Dünndarme treten dünner Speisebrei und Darmgase in die Blase über.

Bei der grossen Seltenheit und den durch die Localität bedingten Schwierigkeiten kann von einer Methode in der Behandlung dieser Communicationen noch nicht die Rede sein. Die Dilatation der Harnröhre, das Hervorziehen der Fistel, vielleicht mit Beihülfe des Scheidenblasenschnittes wäre der Weg, um in diesen Fällen Heilung zu schaffen.

Das Platzen der Blase durch zu grossen Innendruck bei Urinretention scheint nicht vorzukommen. Es bilden sich aber Verdünnungen, Divertikel, Cystitis, Gangrän, Substanzverlust und secundäre Perforation. Dann ist der Tod durch Peritonitis die Folge.

E. Krankheiten der Urethra.

Die Urethra entzündet sich nur in Folge einer gonorrhoischen Infection oder in Folge eines Trauma. Wie beim Manne die gonorrhoische Urethritis auch ohne Behandlung den acuten Charakter bald verliert, so ist es auch beim Weibe. Der Harndrang, der Reiz zum Urinlassen, die Schmerzen beim directen Druck gegen die Urethra verschwinden bald. Fast nie ist es nöthig, gegen die Urethritis des Weibes eine Behandlung einzuleiten. Die Unmöglichkeit der Eitererhaltung respective Stricturenbildung scheint hier günstige Heilverhältnisse zu schaffen. Sollte dies nicht der Fall sein, so fährt man mit einem in Argentumlösung (1 : 15) getauchten Pinsel in die Urethra.

Langwieriger sind die durch Traumen, namentlich auf das Katheterisiren zurückzuführenden Urethritiden. Selbst bei der allergrössten Vorsicht mit einem elastischen Katheter macht man mitunter kleine Schleimhautverletzungen. Diese wiederum haben dieselben Folgen wie eine Fissura ani. Beim Uriniren, namentlich beim wiederholten Katheterisiren entstehen die wüthendsten Schmerzen. Ja man kann öfter die Localität der Fissur ganz genau diagnosticiren. Drückt man mit dem Katheter nach der einen Seite, vermeidet man Druck und Zerrung an der Fissur, so ist der Act des Katheterisirens schmerzlos.

Bei chronischen Katarrhen mit Parese der Blase habe ich oft derartige Fälle gesehen. Aber auch im Wochenbett nach nur einmaligem Katheterisiren bleiben solche Fissuren zurück. Sie machen mitunter fortwährenden Harndrang. Das Fehlen jeder Trübung des Urins, die Unmöglichkeit irgend etwas zu sehen, bewirken, dass solche Fälle nicht selten als Neurosen aufgefasst und behandelt werden.

Complicirt die Fissur einen Katarrh, so rathe ich die Blase zu drainiren und dadurch der Fissur Zeit zum Heilen zu lassen. Ist aber die Blase ganz gesund, so wird mit Simons Speculis oder meinen Dilatatoren (Figur 18, pag. 50) rapide dilatirt. Danach verschwinden die quälenden Symptome schnell.

Nach meinen Beobachtungen kann ein derartiger Reizzustand auch von Venenectasien abhängen. Man sieht die Umgebung der Harnröhre dunkelroth und erblickt beim Auseinanderziehen der Harnröhrenmündung oft dicke, ectatische Venen dicht unter der Schleimhaut. Dann behandele man allgemein mit Abführmitteln, mache in die dickste Vene eine kleine Incision mit der Scheere oder dem Messer und lasse die Vene ausbluten. Auch kühle Umschläge sind nützlich.

Als eine Folge von Varicen wird auch der eigenthümliche Zustand einer Harnröhrenerweiterung aufgefasst. Bei diesen seltenen Fällen konnte man durch directen Druck die dilatirte, cystisch erweiterte, mit Urin angefüllte Harnröhre nachweisen.

Ebenfalls selten scheint der Prolaps der Urethralschleimhaut zu sein. Seine Aetiologie ist unbekannt. Bei jungen Mädchen öfter als im späteren Alter kommt es zur Urinretention durch Prolaps der Schleimhaut der Urethra. Wird nicht Hülfe geschaffen, so liegt schliesslich eine ulcerirte, geschwürige, dunkelrothe, schmerzhafte Geschwulst von 3 bis 5 cm Durchmesser vor der Harnröhre. Das jugendliche Alter und das schnelle Entstehen lassen die Diagnose leicht stellen. Vor Allem kommt es darauf an, die Harnröhre zu finden. Dies ist nicht immer leicht. Hat ein Repositionsversuch Aussicht auf Erfolg, so ist

er zu machen. Im anderen Falle führt man einen dicken Katheter in die Harnröhre ein, legt eine Ligatur um den Stiel der Geschwulst, möglichst dicht über der äusseren Harnröhrenmündung und trägt dicht über der Ligatur gegen den Katheter schneidend die Geschwulst ab. So habe ich in dem einzigen Fall, den ich behandelte — er betraf ein achtjähriges Mädchen — Heilung geschafft.

Zu den Erkrankungen der Urethraschleimhaut gehören auch die sogenannten Harnröhrencarunkeln. Es sind dies kleine, stark vascularisirte Geschwülste, welche von Plattenepithel bedeckt sind. Sie entspringen verschieden hoch in der Urethra, haben deshalb verschieden lange Stiele und sind meist gleichmässig rund oder oval. Auch gelappte und himbeerartige Carunkeln kommen vor. Nur selten findet man mehrere Carunkeln. Jedoch habe ich in einem Falle nach und nach 24 Stück im Laufe eines Vierteljahres abgeschnitten. Stets nach Entfernung einer Geschwulst erschien nach drei bis vier Tagen eine neue.

Die Harnröhrencarunkeln kommen sowohl bei jungen als bei alten Frauen vor. Man darf sie nicht verwechseln mit den kleinen Zotten, welche mitunter die äussere Urethralöffnung bildet. Stets gehört zur Diagnose, dass ein Stiel in die Urethra hineinreicht. Die hochrothe Farbe, welche sich deutlich von der blasseren Umgebung differencirt, lässt die Diagnose leicht stellen.

Die Symptome sind verschieden. Es kommt vor, dass man rein zufällig eine Carunkel erblickt, die nie Symptome machte. In anderen Fällen, namentlich bei älteren Frauen, sind die Carunkeln der Grund vieler Qualen. Fortwährender Harndrang, Schmerzen beim Urinlassen, und Hervordrängen der Carunkel aus der Urethra peinigen die Patientinnen. Ja ich habe es erlebt, dass eine Patientin glaubte, sie habe einen Uterusprolaps, der stets beim Uriniren entstände.

Die Behandlung besteht im Abtragen. Dazu ist Assistenz nöthig. Muss man mit einer Hand die Scheere, mit der andern die Pincette führen, so ist eine dritte Hand nöthig, welche die Vulva auseinander klappt. Da nicht selten schon die Berührung mit der Pincette ganz ausnehmend schmerzhaft ist, so sei man schnell mit der Scheere zur Hand. Sonst kneift die Patientin die Beine zusammen, die Pincette reisst ab, Blut verdeckt das Operationsfeld, es ist vorläufig nichts zu machen und die Patientin duldet den zweiten Operationsversuch viel schwerer als den ersten. Nachträgliche Cauterisation ist unnöthig. Die Blutung steht bald. Recidive entstehen nicht. Auch Aetzungen, Ligaturen etc. geben keine besseren Resultate, als das einfache Abschneiden mit der Scheere.

Abgesehen von den Harnröhrencarunkeln sind Myxome und Sarcome der Urethra beschrieben.

Bei veralteter Lues kann die Umgebung der äusseren Urethralmündung durch syphilitische Processe exulceriren. Liegt die Vulva sehr dicht unter der Symphyse, so reisst beim Coitus der Penis die Urethra von der Unterlage und den Harnröhrenwulst von der Urethra los. Ein Wiederanheilen wird durch den syphilitischen Process und den häufigen Coitus verhindert. Als erste Andeutung der Loszerrung der Urethra von der Symphyse sieht man nicht selten bei alten Puellis publicis ganz ovale Urethralmündungen oder geringen Descensus der hinteren Wand der Urethra in das Lumen der Oeffnung. Bei der Complication von Lues, häufigem Trauma und — für den Coitus ungünstige — Lage des Introitus Vaginae kann die ganze äussere Harnröhrenmündung in ein Geschwür verwandelt sein. Auch die Harnröhre exulcerirt bis oben hinauf und bei theilweiser Vernarbung entstehen Stricturen. Ist es möglich den Coitus zu verhindern, sowie die Geschwüre rationell zu behandeln, so ist die Prognose nicht schlecht. Bei grösseren Zerstörungen und Abtrennungen der Urethra müssen plastische Operationen helfen. Schröder hat durch Anfrischen und Zusammennähen bei grossem Defect der Harnröhre eine neue leistungsfähige Harnröhre hergestellt.

Neuntes Capitel.

Die Uterusmissbildungen, Bildungshemmungen und die Gynatresien.

A. Missbildungen.

Wie überall lassen sich auch die Missbildungen der weiblichen Geschlechtsorgane nur an der Hand der Entwicklungsgeschichte verstehen. Wir geben deshalb zuerst in Kürze eine Beschreibung der Genese der weiblichen Generationsorgane nach Henle. Cfr. Figur 66. Von der vierten bis fünften Woche des Fötus an findet man zu beiden Seiten der Wirbel-

säule zwei Körper: die Primordial-, Ur- oder provisorische Nieren, die Wolff'schen oder Oken'schen Körper (*n*). Wegen der Gefässanordnung, dem Harnsäuregehalt ihres Secrets und der Communication des Ausführungsganges mit der Harnblase hat man ihnen den Namen gegeben.

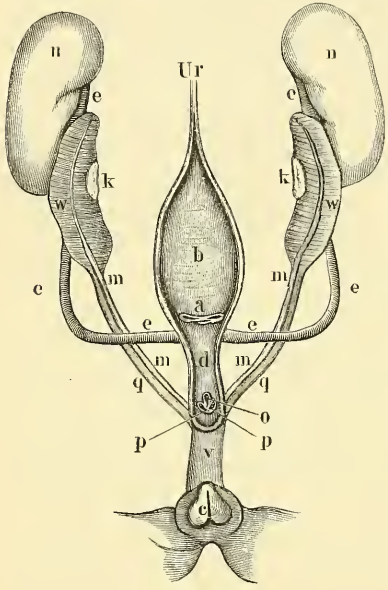

66

n n Nieren, *e e* Ureter, bei *f* in die Blase *b* mündend, *w w* Wolff'sche Körper, Primordialniere (Nebeneierstock), ihre Ausführungsgänge *q q* bei *p p* in die Urethra *d* einmündend, *k k* Keimdrüse (Ovarium), *m m* Müller'sche Fäden, dem Wolff'schen Körper anliegend, münden vereinigt bei *o*. *v* Sinus urogenitalis, *u r* Urachus, *c* Clitoris respective Geschlechtshöcker.

Der Ausführungsgang (*q*) hat beim Weibe keine Bedeutung, nur hat man Vaginalcysten mit einem theilweisen Fortbestehen dieses Kanals in Zusammenhang gebracht. Bei einigen Thieren bleibt der Ausführungsgang bestehen (Gärtner'scher Kanal). Vom unteren Winkel des Wolff'schen Körpers geht ein Band nach der Leistengegend, das beim Weibe das Ligamentum rotundum des Uterus wird. Am medianen Rande des Wolff'schen Körpers findet sich die Keimdrüse (*k*), später das Ovarium oder der Hoden. Auf der vorderen Fläche entsteht ein, zunächst solider Strang, der Müller'sche Faden (*m*), der beim Weibe die höchste Bedeutung erhält. Beide Ausführungsgänge des Wolff'schen Körpers, sowie die beiden, jedoch unter sich verbundenen Müller'schen Fäden, inseriren sich am unteren Ende der Harnblase (*p*, *o*), da wo oberhalb die Urethra, unten der Sinus urogenitalis sich befindet.

Während nun der Wolff'sche Körper als Nebeneierstock im Wachsthum zurückbleibt und die Function der Harnausscheidung von den Nieren übernommen wird, gelangen die Müller'schen Fäden zur weiteren Ausbildung. Sie verwachsen untereinander, wohl zuerst da, wo später die Vagina an den Cervix uteri stösst. Die Zwischenwand zwischen beiden Kanälen schmilzt ein, sodass ein gemeinsamer Kanal entsteht. Dagegen bleiben die oberen Enden der Müller'schen Fäden getrennt, divergirend. Das obere Ende wird ausgefranzt: die Fimbrien, dann folgen die Tuben, die nächst unteren Stücke

bilden verwachsend den Uterus. Dieser nimmt so bedeutend an Grösse zu, dass nicht nur die Andeutung von lateralen Hörnern verschwindet, sondern sich sogar ein Fundus convex hervorwölbt. Unter dem Uterus bilden die Müller'schen Fäden die Vagina. Das oben erwähnte Leistenband des Wolff'schen Körpers rückt als Lig. rot. an die oberen Ecken des Uterus. Die Keimdrüsen respective Ovarien sinken von oben nach unten, sodass sie neben dem Uterus liegen. Da wo Vagina und Sinus urogenitalis zusammenstossen, sprosst eine Falte empor: das Hymen.

Die Missbildungen des Uterus sind an der Hand der gegebenen Verhältnisse leicht zu verstehen. Nehmen wir zuerst an, beide Müller'schen Fäden sind vollkommen vorhanden, so entstehen Doppelbildungen:

1) wenn sich die Müller'schen Fäden überhaupt nicht vereinigen (Bicornität);

2) wenn sich die Müller'schen Fäden äusserlich zwar vereinigen, wenn aber innerlich die Scheidewand nicht einschmilzt (Bilocularität).

ad 1 kommen verschiedene Formen vor, und zwar zuerst eine isolirte Entwicklung der völlig getrennten Müller'schen Fäden: Uterus bicornis duplex separatus s. Uterus didelphys. Diese Doppelbildung ist meist im Verein mit andern Missbildungen bei nicht lebensfähigen Früchten beobachtet. Neuerer Zeit aber sind auch drei Fälle bei erwachsenen Frauen bei der Section gefunden.

Ist zwar der Uterus vollkommen doppelt, sodass beide keulenförmigen Fundus bedeutend divergiren, dass aber unten die Cervices — wenn auch doppelt — so doch eng aneinander liegen, so handelt es sich um Uterus bicornis duplex (Figur 67). Dabei kann die Scheide einfach und doppelt sein. Ein noch geringerer Grad der Duplicität besteht dann, wenn zwar der Uterus zwei Hörner hat, aber unterhalb Cervix und Vagina einfach normal ist: Uterus bicornis unicollis (Figur 68). Dazu gehören die Fälle, bei denen die Bicornität nur durch Concavität der oberen Contur angezeigt ist: Uterus bicornis seu arcuatus, oder bei denen der Fundus auffallend breit ist: Uterus incudiformis.

ad 2 ist zu bemerken, dass die Scheidewand vollkommen vorhanden sein kann: Uterus septus oder Uterus bilocularis duplex. Die Scheidewand in der Vagina erstreckt sich dabei entweder bis nach unten oder fehlt völlig, sodass die Trennung nur bis zum Cervix geht (cfr. Figur 67).

Ist der Uterus nicht völlig getrennt, sodass die Scheidewand nur rudimentär besteht, so nennt man diese Form: Uterus subseptus.

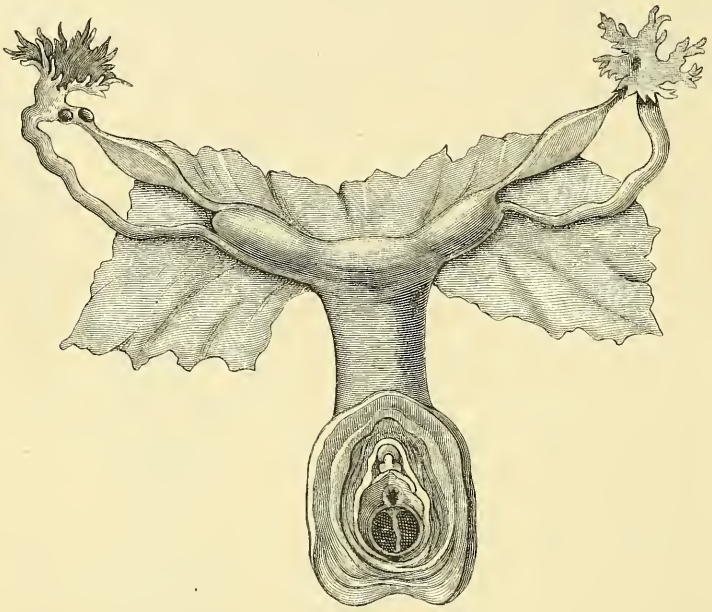

67.

Uterus bicornis duplex, vagina duplex, nach Böhmer.

Stellen wir uns vor, dass der Uterus äusserlich vollkommen normal wäre, dass aber innerlich eine Scheidewand bestände, so handelte es sich um Uterus bilocularis.

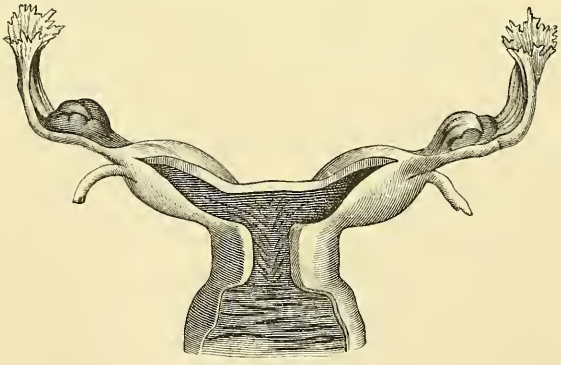

68.

Uterus bicornis unicollis.

Häufiger hängt nur eine, verschieden lange Falte vom Fundus uteri herab. Als grosse Seltenheit findet man dagegen zwei Orificia uteri — Uterus biforis — und eine einzige Uterushöhle. Bedeutung haben diese Missbildungen mehr für den Geburtshelfer als für den Gynäkologen.

3) Ausserdem entstehen noch Missbildungen dadurch,

dass der eine Müller'sche Faden überhaupt nicht (Unicornität) oder dass er nur theilweise entwickelt ist. Im ersten Falle entsteht ein Uterus unicornis (Figur 69). Derselbe ist meist etwas mangelhaft, mit überwiegendem Cervix ausgebildet und von der Seite abgebogen, wo der Mangel existirt. Auf der letzteren Seite fehlen auch Ovarien, Tube und Ligament. rot. Der Uterus unicornis fungirt übrigens völlig normal, ja selbst die Geburt verläuft unter guter Wochenthätigkeit ohne abnorme Symptome.

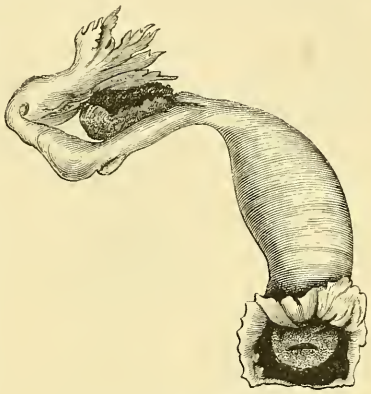

69.

Uterus unicornis dexter.

Ist das eine Horn zwar entwickelt, das andere aber nur rudimentär, so kann das letztere sowohl dicht am Uterus anliegen als auch weit abgezerrt sein. Das rudimentäre Nebenhorn wird sowohl durch eine bandartige, solide Anschwellung von Muskelfasern gebildet, als auch durch einen kleinen Hohlkörper. Mag letzterer dicht am Uterus liegen oder in gewisser Entfernung, so wird er stets dadurch erkannt, dass von ihm das Ligamentum rotundum (Figur 70 *e d*) nach unten ausgeht. Die Tube der defecten Seite kann ein solider Strang oder völlig normal sein, auch das Ovarium kann fehlen und vorhanden sein. Im letzten Falle ist es sowohl normal, als in der Beziehung anormal, dass keine Follikeln sich nachweisen lassen.

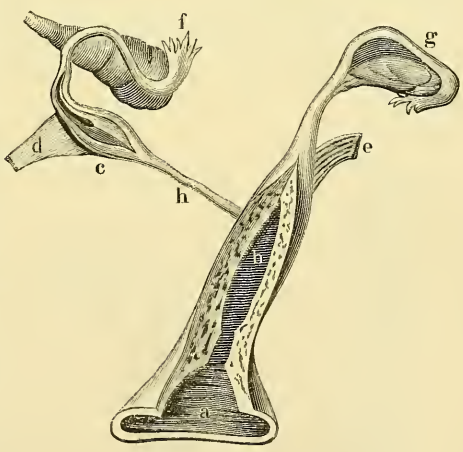

70.

Uterus unicornis sinister, mit rudimentärem linken Nebenhorn.

(Cfr. unten die Figuren bei den Gynatresien.)

a Scheide, *b* Uterus unicornis, *c* rudimentäres rechtes Nebenhorn, einen kleinen, durch einen soliden, muskulösen Strang *h* mit dem Uterus *b* verbundenen Hohlkörper darstellend, *d* rechtes, *e* linkes Ligamentum rotundum, *f* rechte Tube und Ovarium, *g* linke Tube und Ovarium.

Da also ein rudimentäres Nebenhorn mit Schleimhaut ausgekleidet sein, und eine normale Tube und

Ovarium besitzen kann, so sind auch alle Functionen möglich. Die Schleimhaut menstruirt, das Blut sammelt sich an, es entsteht eine Retentionscyste, eine Hämatometra im rudimentären Nebenhorn. Die Tube kann ein befruchtetes Ei aufnehmen, das Ei kann sich im rudimentären Horn entwickeln und dieses in Folge der ungenügenden Muskulatur platzen, sodass Blutung und Tod, wie bei extrauteriner Gravidität, eintritt. Auf diese Fälle kommen wir bei den Gynatresien nochmals zurück.

4) Haben wir eine Reihe von Missbildungen, welche so entstehen, dass die Müller'schen Fäden sich zwar aneinanderlegen, dass auch die Scheidewand einschmilzt und dass beide Müller'schen Fäden völlig gleichartig entwickelt sind, dass aber ein Stück der Müller'schen Fäden rechts und links gleicherweise rudimentär entwickelt ist, während oberhalb und unterhalb alles normal ist. So kann also untere, obere Hälfte der Vagina oder des Uterus fehlen oder rudimentär entwickelt sein.

Meistentheils ist das Stück der Müller'schen Fäden rudimentär entwickelt, welches in der Mitte den Uterus bildet. Also es kann zunächst beiderseitig Tube und Ovarium und Vagina vorhanden sein, während der Uterus fehlt. Defectus uteri. Ein völliger Uterusdefect ist kaum jemals mit absoluter Sicherheit nachgewiesen. Lagen auch Mastdarm und Blase völlig aneinander, so fand man doch bei allergenauester Untersuchung eine geringe Muskelfaseranhäufung, welche als rudimentärer Uterus zu deuten war. Fehlt der Uterus völlig oder fast völlig, so fehlen auch Ovarien und Tube.

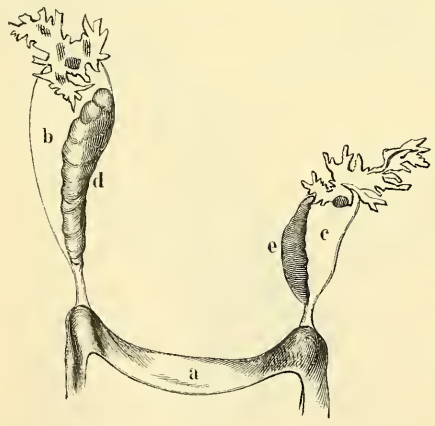

71.

Rudimentärer solider Uterus.
(Kussmaul.)

a Muskulöse Partie, den rudimentären Uterus darstellend, *b* rechte, *c* linke Tube, *d* rechtes, *e* linkes Ovarium.

Ein rudimentärer solider Uterus aber ist durchaus nicht selten, er kann ein kleines Organ von der Form des Uterus darstellen, oder als eine Muskelfasermasse quer von einer Tube zur andern ziehen (Figur 71). Dann muss der Defect hauptsächlich auf die unteren zwei Drittel des Uterus bezogen werden. Noch häufiger sind die zwei Hörner gleichmässig ausgebildet, sodass seitlich

zwei kleine, weit auseinander liegende, runde oder ovale Hohlorgane vorhanden sind, während Mittelstück und Cervix nicht existiren (Uterus bipartitus, Figur 72). Die Ovarien und Tuben fehlen hierbei nicht immer. Es ist aber auch umgekehrt, bei Mangel der zwei seitlichen Hörner, ein in der Mitte liegendes Uterusrudiment vorgekommen. Daran schliessen sich dann diejenigen Fälle, bei denen der Uterus mit einer immer grösseren Hinneigung zur Normalität nicht mehr rudimentär, sondern nur mangelhaft, schlecht entwickelt ist. Da der Uterus hier im Wachsthum zurückbleibt, fötale oder wenigstens kindliche Form zeigt, so nennt man diese Bildungshemmung Uterus fötalis und infantilis. Als geringsten Grad einer Bildungshemmung betrachtet man eine auffallende Enge — Stenose — der Orificia des Uterus.

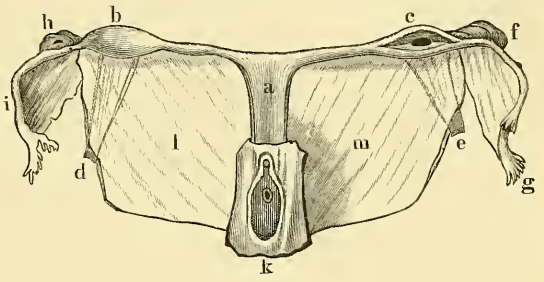

72.

Rudimentärer Uterus. Uterus bipartitus. (Rokitansky.)

a das rudimentäre Mittelstück, *b* rechtes Uterushorn, *c* linkes, aufgeschnitten um die kleine Höhle zu zeigen, *d* rechtes, *e* linkes Ligamentum rotundum, *f* linkes Ovarium, *g* linke Tube, *hi* dasselbe rechts, *lm* Ligamentum latum.

B. Uterusdefect.

Die Formen der sub 4 zusammengefassten Fälle erlangen auch klinische Wichtigkeit. Wie wir sahen, ist der völlige Defect selbst anatomisch schwierig nachzuweisen. Klinisch werden alle Fälle vom Uterusdefect und functionsunfähigen, rudimentären Uterus gleichwerthig sein. Fassen wir den Begriff so weit, so ist die Diagnose nicht schwer zu stellen.

Man muss selbstverständlich alle nur möglichen Methoden der Untersuchung erschöpfen und dann die Diagnose per exclusionem stellen, d. h. diagnosticiren, dass Nichts da zu fühlen ist, wo der Uterus vorhanden sein sollte. Derartige Untersuchungen macht man am besten in der Narcose, um möglichst vollständig auf einmal vollkommene Klarheit zu erlangen.

Schon die Anamnese, das Fehlen der Menstruation weist auf das

Fehlen des Uterus hin. Da der übrige Körper normal gebildet sein kann, so darf man sich nicht wundern, eventuell die gesundesten Frauen mit diesem nicht zu seltenen Mangel behaftet zu sehen.

Fast immer ist in derartigen Fällen nur das untere, blind endende Stück der Vagina vorhanden. Auch kommt es vor, dass jede Andeutung der Vagina fehlt. In derartigen Fällen endet das Vestibulum an der Harnröhre, wie sonst die Vagina an der Portio. Demnach wird sich die Spitze des Penis bei den Coitusversuchen gegen die Harnröhrenmündung richten, diese successive erweitern und in die Blase eindringen. Diese Dilatation der Harnröhre führt durchaus nicht immer zu Incontinentia urinae. Fehlt jede Andeutung einer Vagina, so stülpt der Penis die Haut bis 5 cm tief ein, sodass man erstaunt ist beim Touchiren eine, wenn auch kurze Vagina zu finden, während man nach Entblössung der Geschlechtstheile, beim Spreizen der Beine, auch nicht die geringste Andeutung einer Oeffnung sieht.

Vermuthet man die Diagnose, so muss 1) von der Vagina und den Bauchdecken aus, 2) von Vagina und Rectum aus, 3) von Rectum und Harnblase aus combinirt untersucht werden. Kann man nicht in die Harnblase leicht eindringen, so ist die Dilatation zu machen. Namentlich das systematische Abtasten der ganzen zwischen Blase und Rectum liegenden Scheidewand führt sicher zum Ziele.

Ob die Ovarien vorhanden sind, wird sich kaum mit Sicherheit nachweisen lassen. Selbst dann, wenn man in der Ovarialgegend Körper fühlt, welche die Form der Ovarien haben. In diesem Falle kann beiderseitig ein rudimentärer Uterus (Uterus bipartitus, Figur 72) existiren, sodass die ovalen, walzenförmigen Körper als Ovarien und als Uterushörner gedeutet werden können.

C. Uterus infantilis.

Erst zur Pubertätszeit wächst der bis dahin infantile Uterus und erreicht die normale Grösse. Verharrt aber der Uterus auf dem Maasse der Grösse, das dem Kinde bis zur Pubertät zukommt, so handelt es sich um einen Uterus infantilis, einem Entwicklungsfehler.

Im Lig. lat. liegt als kleine platte Anschwellung der Uterus, sodass man am Präparate Mühe hat, das Organ zu finden. Es hat eine vollkommene Höhle, die Palmae plicatae aber reichen bis in den Fundus, während sie sonst beim ausgewachsenen Uterus nur bis zum inneren Muttermunde gehen. Wichtig ist, dass mehrere Forscher einen exquisiten

infantilen Uterus, eine Hypoplasie des Uterus, bei allgemeiner Hypoplasie des Gefässsystems (zu kleines Herz etc.) fanden.

Der Uterus infantilis wird bei der Lebenden durch den bimanuellen Nachweis der geringen Grösse des Uterus, sowie durch die Ausmessung mit der Sonde, falls sie möglich ist, diagnosticirt. Die Menstruation, somit auch Ovulation und Befruchtung fehlen.

Man findet auch manchmal, dass die Diagnose eines Uterus infantilis in Fällen gestellt wird, wo zwar Menstruation vorhanden ist, aber doch der Uterus auffallend klein bleibt. Hier kann starke Dysmenorrhoe und Sterilität die Patientin auffordern, ärztliche Hülfe zu suchen. Streng genommen handelt es sich nicht um Uterus infantilis, da der Uterus bis auf die Grösse alle Kennzeichen eines reifen Uterus besitzt. Das Factum aber, dass der Uterus auffallend klein ist, dass die Menstruation nur spärlich und Schwängerung gar nicht eintritt, lassen es wohl zu, diese Fälle als schlecht entwickelten oder infantilen Uterus zu bezeichnen, wie man ja auch functionslose Uterusrudimente mit beim Uterusdefect abhandelt.

Es ist erklärlich, dass Uteri, deren Muskulatur schlecht entwickelt ist, leicht Knickungen acquiriren, oder dass die physiologischen Knickungen stärker ausgeprägt respective spitzwinklig werden. Deshalb finden wir nicht selten bei infantilem Uterus Anteflexio oder bei Anteflexio einen sehr kleinen Uterus. Aus diesem Grunde werden wir auch bei der Anteflexio uteri diesem Gegenstand näher treten.

D. Stenosen des Uterus.

Stenosen des Orificium externum.

Der äussere Muttermund hat eine verschiedene Form und Weite. Für die normale Form wird die gehalten, bei der eine kleine, ungefähr 1 cm lange Querspalte besteht. Oft aber ist die Querspalte viel kleiner, ja die Oeffnung wird durch ein ganz kleines Löchelchen gebildet, welches nicht einmal einen kleinen Sondenknopf passiren lässt. Dabei kann erstens der Uterus völlig normal und der Cervicalcanal weit sein, ja durch die Retention des physiologischen Secrets wird der Cervicalcanal sehr weit, er enthält glasige Massen, die so eingedickt sind, dass man sie nach der Dilatation wie einen festen Gallertklumpen anfassen und entfernen kann (Figur 73). Zweitens ist die Portio eigentlich zu gross. Sie ist durch Gegendruck gegen die hintere Vaginalwand breitgedrückt, pilzförmig, hat eine grosse Oberfläche, in welcher gerade

in der Mitte sich der kleine Muttermund befindet (Figur 76). Und drittens ist die Portio zapfenförmig, elongirt, auffallend lang, conisch, wie ein Zuckerhut geformt. Es existirt gar keine untere Fläche. An der Spitze der Portio befindet sich der kleine Muttermund (Figur 78). Bei der zweiten und dritten Form ist mitunter der ganze Uterus in seiner Muskulatur zu schwach: Uterus infantilis.

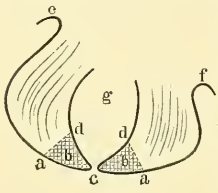

73.

Ursprünglich, bis auf die Stenosis orificii externi, normale Portio vaginalis. *g* erweiterter Cervicalcanal, *e* hinteres, *f* vorderes Scheidengewölbe, *a d c* das Stück *b*, welches rings um den Muttermund wegfällt.

Erworbene Stenosen des Orificium externum entstehen namentlich durch ungeschickte Aetzungen. Auch puerperale, gangränöse Processe, oder Zerreissungen durch geburtshülfliche Instrumente führen zu Stenosen, häufiger freilich zu Defecten. Ferner sind nach plastischen Operationen Stenosen oder sogar Atresien gar nicht so selten, als gewöhnlich angenommen wird.

Die Diagnose aller Stenosen ist sehr leicht. Ein Blick in das Speculum, das Fühlen der conischen Portio, der Versuch zu sondiren, zeigt was vorliegt.

Wegen der verschiedenen Formen der Portio wählt man verschiedene Operationsmethoden. Im ersten Falle (Figur 73 und 74) kommt man am besten auf folgende Weise zum Ziel (Figur 74): In der Simsschen Seitenlage erfasst man mit einem scharfen Häkchen (Figur 13, pag. 42) die Portio von der inneren Seite des Muttermundes. Dann schiebt man das Messer (Figur 75) ein und schneidet in der dem Zug des Häkchens entgegengesetzten Richtung einen 1 cm langen Schnitt, ebenso verfährt man auf der andern Seite, vorn und hinten. Somit gehen von der Mitte aus vier radiäre Schnitte (Figur 74 *a c*). Nunmehr erfasst man mit dem Häkchen nach einander jeden der vier entstehenden Lappen *b* und trägt ihn ungefähr zur Hälfte ab. Dann fallen also (Figur 73 und 74) die Lappen *b* hinweg. Das Abschneiden kann mit dem Messer oder einer langen Scheere geschehen. Jetzt hat der Muttermund eine Trichterform. Nach der Operation wird ein Benzoë-Wattebausch auf die Portio gesetzt. Nach zwölf Stunden lässt man ihn entfernen und Irrigationen machen. Niemals habe ich nach dieser einfachen, oft in der Sprechstunde ausgeführten Operation Entzündung oder Nachblutung gesehen. Die antiseptischen Regeln siehe in Cap. IV.

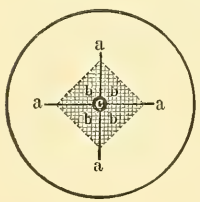

74.

a c, *a c*, *a c*, *a c*, Schnitte vom Muttermund *c* aus nach aussen geführt, *b* die vier Dreiecke, welche wegfallen.

Die bilateralen Incisionen müssen, um eine ebenso grosse Oeffnung zu erzielen, viel tiefer gemacht werden und kommen dann in die gefährliche Nähe des Parametrium. Während bei meiner Methode die Narbenverkleinerung den Muttermund eher grösser zieht, wird er bei der bilateralen Discission allmählich kleiner.

Hat die Portio, wie sub 2 beschrieben, eine Pilzform (Figur 76), so genügt die beschriebene Methode nicht, denn es würde blos ein Stück des engen Cervicalcanals weggeschnitten, die Stenose wäre nur 3 bis 4 mm nach oben gerückt. Die hier nöthige Operationsmethode wurde von Simon zunächst zum Zwecke angegeben, einen engen Muttermund zu erweitern. Stellen wir uns eine kurze, dicke, vielleicht sogar pilzförmige Portio (Figur 76) vor, so wird rings um den Muttermund ein Keil (Figur 77 *ghi*) ausgeschnitten. Näht man nun nach Verlust dieses Keiles rings herum *g* an *i*, so muss natürlich der Muttermund und das untere Ende des Cervicalcanals auseinander gezerrt werden. Zur Erleichterung dieser vorzüglichen Operation wird zuerst der Muttermund beiderseitig bis ans Scheidengewölbe nach *e* (Figur 77) aufgeschnitten. Thäte man dies nicht, so würde das Ausschneiden grosse Schwierigkeiten machen. Kann man aber nach Aufschneiden der Seiten die Portiohälften gerade halten und einzeln herabziehen, so ist das Ausschneiden der Keile durchaus nicht schwierig. Bei dieser Methode beansprucht man natürlich gar keine Dehnungsfähigkeit der Cervicalschleimhaut, sondern näht *i* — eine Partie der mit Vaginalschleimhaut bedeckten unteren Portiofläche — an *g*, welches ebenfalls mit Vaginalschleimhaut bedeckt ist.

75. Messer, zur Incision des Muttermundes.

Wenn aber die Portio die sub 3 geschilderte Form (Figur 78) hat, so passt die eben beschriebene Operationsmethode deshalb nicht, weil ein grosses Stück der Portio wegfallen muss. Die grosse Länge der Portio hat verschiedene schädliche Folgen. Erstens entstehen unangenehme Empfindungen dadurch, dass die Portio entweder die Vulva

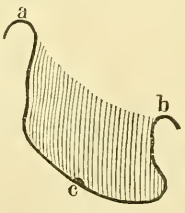

76. Stenose des Orificium externum, bei dicker, breiter Portio. *a* hinteres, *b* vorderes Scheidengewölbe, *c* Muttermund.

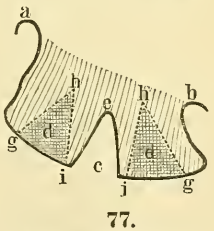

77. Kegelmantelförmige Excision der Portio. *a* hinteres, *b* vorderes Scheidengewölbe, *ghi* Keile, welche ausgeschnitten werden, *dd* das Stück, welches wegfällt. *ce* bilaterale Discission um die Ausschneidung der Keile zu erleichtern.

auseinander drängt und reizt, oder dadurch, dass die auf den Beckenboden sich stützende Portio den ganzen Uterus erhebt. Eine Verstärkung der Anteflexion kann auf diese Weise, wie wir später sehen werden, eintreten. Ferner ist die Conception erschwert, zwar habe ich mehrere

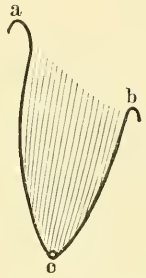

78.

Conische Portio mit Stenose des Orificium externum. Col tapiroide, *a* hinteres, *b* vorderes Scheidengewölbe, *c* Muttermund.

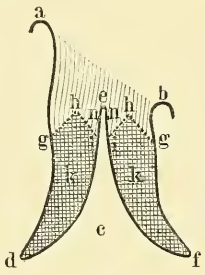

79.

a hinteres, *b* vorderes Scheidengewölbe, *c* der auseinander geklappte Cervicalcanal, *d* hintere, *f* vordere Muttermundslippe, *g h i* die horizontalen Schnitte, welche bei *h* rechtwinklig aufeinander treffen, *e* oberes Ende der vorbereitenden, bilateralen Discission, *n* Einstichsöffnung beim Nähen, *k* Stücke, welche wegfallen.

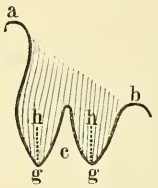

80.

Resultat der Operation. *a* hinteres, *b* vorderes Scheidengewölbe, *c* Muttermund, *g h* die vereinigten Wunden, cfr. Figur 79 *gh* und *ih*.

Fälle gesehen, wo ohne Operation auch in solchen Fällen Conception eintrat, aber aprioristisch ist doch anzunehmen, dass der weite Weg, den die Spermatozoiden aus dem Fornix vaginae um die ganze Portio herum wandern müssen, nur schwer zu vollenden ist. Da sich ausserdem mit der Stenose bei conischer Portio auch die bei der ersten Form der Stenose geschilderten schädlichen Folgen compliciren können, so ist eine Operation indicirt.

Sie wird in folgender Weise ausgeführt:

Es wird zunächst mit einer Scheere oder, falls man nicht mit einem Scheerenblatt in die Portio eindringen kann, mit einem Messer die Portio nach rechts und links bis ans Scheidengewölbe gespalten (Figur 79 *ce*), sodass beide Hälften der Portio *d* und *f* nach vorn und hinten auseinander geklappt werden können. Diese vorbereitende Spaltung erleichtert sämmtliche Operationen an der Portio dadurch, dass man nunmehr alle Schnitte gerade legen kann und nicht im Kreis zu schneiden braucht. Dann schneidet man zuerst aus der unteren Lippe einen Keil aus, indem man die Schnitte *ih* und *gh* ausführt. Dabei ist zu bemerken, dass der Querschnitt, welcher bei *c* über die Innenwand des Cervix geht, ungefähr $^1/_2$ cm unter dem Ende *e* der zwei seitlichen vorbereitenden Spaltungen des Cervix beginnt. Dies ist

nöthig, damit man bequem die Nadeln ein Stück über dem Wundrande bei *n* einstechen kann. Hat man die Portio halb quer durchtrennt, *ih*, so geht ein Querschnitt von aussen, *g*, dem inneren so entgegen, dass sich beide Schnitte in einem rechten Winkel bei *h* treffen. Nunmehr vereinigt man die Wunde in der Art, dass *ih* an *gh* kommt, somit die Form der Figur 80 entsteht. Dann verfährt man ebenso an der vorderen Lippe. Die nunmehr noch frei bleibenden Wundpartien, welche an beiden Seiten von der bilateralen Discission her restiren, kann man entweder jede für sich vereinigen, oder, was viel besser ist, so zusammennähen, dass beiderseitig wieder die vordere Lippe an die hintere mit ein bis zwei Heften genäht wird. Dann hat die Portio ihre frühere Form seitlich wieder erlangt und kein Stück Wundfläche befindet sich ohne Schleimhautdeckung zu Tage liegend.

Stenose des Orificium internum.

Die Stenose des Orificium internum ist in ihrem Wesen noch wenig bekannt. Man kann hier dynamische, temporäre, secundäre, scheinbare und anatomische unterscheiden. Erstens contrahirt sich der Uterus bei wiederholten, namentlich ungeschickten Sondirungsversuchen. Wird der Uterus aber in toto hart, fest, klein, so muss auch das Orificium internum schwieriger durchgängig sein. Zweitens entstehen secundäre Stenosen durch kleine Polypen, Schleimhautanschwellungen, Ovula Nabothi oder andere Geschwülste. Drittens giebt es scheinbare Stenosen, d. h. die Lageveränderung lässt die Sonde nicht eindringen. Ist z. B. der Uterus spitzwinklig geknickt und die Sonde eine gerade Linie, so kann letztere am Winkel nicht vorwärts. Und Viertens giebt es factische, anatomische Stenosen. Diese können acquirirt durch Aetzungen entstanden oder angeboren — Bildungshemmungen — sein. Sie sind an der Leiche nachgewiesen. Bei den Lebenden aber stösst ihr Nachweis, ganz abgesehen von der Verwechselung mit den ersten drei Arten, auf grosse Schwierigkeiten. Denn bei infantilem Uterus ist natürlich auch das Orificium internum eng. Es gehört also zur sicheren Diagnose, dass man von den sonst normalen Verhältnissen des Uterus vollkommen überzeugt ist. Nur dann, wenn bei sonst normalem, richtig lagernden Uterus die Sonde stets an derselben Stelle einen Widerstand sowohl beim Einschieben als beim Herausziehen fühlt, ist es möglich, die Diagnose einer Stenose des Ostium internum zu stellen.

Hat man wirklich diesen Befund — und häufig ist er keinesfalls — so kommt es noch auf die Länge der Stenose an. Selten ist die verengte Stelle lang, meist passirt der Sondenknopf schnell die Stenose. Aber

auch in diesen Fällen ist man oft erstaunt, durch einige Sondirungen oder durch eine Laminariadilatation die Stenose verschwinden zu sehen, sodass wohl ein Ovulum Nabothi, eine Verklebung der Plicae palmatae mit Ansammlung von Secret dahinter oder ein kleiner Polyp den anatomischen Grund der Stenose abgeben mag. Die Muskelsubstanz dagegen scheint nur selten der Grund der Stenose zu sein. Allerdings giebt es Fälle, wo die Kraft der Muskulatur am inneren Muttermund nicht durch Laminaria zu besiegen ist. Zieht man den gequollenen Laminariastab kräftig heraus, so erblickt man eine tiefe Rinne da, wo der innere Muttermund lag, also gleichsam einen Abdruck der Stenose.

Die Symptome, welche zur Stellung der Diagnose auffordern und den Gegenstand ärztlicher Behandlung bilden, sind die Dysmenorrhoe und Sterilität. Kann man andere Gründe der Dysmenorrhoe oder Sterilität mit Wahrscheinlichkeit ausschliessen, so hat man zwar die Berechtigung, die Stenose des inneren Muttermundes anzuschuldigen und ihre Beseitigung zu versuchen, indessen ist es fast unmöglich, alle anderen Gründe der genannten Symptome mit Sicherheit auszuschliessen! Es würde die Diagnose erst dann gerechtfertigt sein, wenn lang fortgesetzte vergebliche Behandlung auf die Annahme einer Stenose als Grund der Leiden hindrängte.

Wie stets in der Therapie wird man mit milden Mitteln beginnen und langsam mit einer mehr eingreifenden Therapie fortfahren.

Nachdem also zunächst die symptomatischen Methoden erschöpft sind, wird man sondiren. Macht die Sondirung zu viel Schmerzen, so ist die Narcose erlaubt, selbstverständlich sind alle antiseptischen Cautelen nothwendig. Oft hat man die Freude, eine gemuthmasste Stenose oder vielmehr den gemeinhin dafür angenommenen Symptomencomplex durch eine einzige Sondirung für immer zu beseitigen. Hat dagegen auch eine mehrmalige Sondirung keinen Effect, so nimmt man eine Erweiterung mit Laminaria vor (cfr. pag. 44). Dazu muss man sich oft einen soliden Stift sehr dünn schaben, weil eben die Stenose besteht. Auch für diese Manipulation ist oft die Narcose nothwendig. Der herausgezogene Laminariastift wird am ersten die Diagnose stellen lassen. Fehlt die oben beschriebene Rinne in der Gegend des inneren Muttermundes, so ist keine Stenose vorhanden, und die Therapie würde andere Bahnen aufzusuchen haben. Gelang es aber nur, einen ganz dünnen Laminariastift einzubringen, so legt man danach einen stärkeren Stift ein, bis der Kanal wirklich auf 0,5 Lumendurchmesser erweitert ist.

Auch kann man die Stenose dadurch zu beseitigen suchen, dass

man sie gewaltsam mit immer stärkeren Sondenknöpfen zu erweitern strebt. Die Methode ist geschildert pag. 50, cfr. Figur 18. Ferner existiren scheerenförmige Instrumente (Figur 17, pag. 48), bei welchen man durch Zusammendrücken der Griffe die oberen Branchen von einander entfernt. Wird das Instrument geschlossen eingeführt und dann geöffnet, so drückt es die Kanalwände auseinander. Das beste dieser Instrumente ist das von Schultze, welches die Figur 17 zeigt.

Schneller aber nicht ungefährlicher hat man mit gedeckten Messern den Kanal erweitern wollen. Diese sind in ihrer Anwendung nicht ungefährlich. Da das Uterusparenchym ausweicht, so weiss man nie wie weit oder tief man schneidet. Es ist immer eine unberechenbare Verletzung, welche man macht. Geht der Schnitt zu tief, so kann man den im Parametrium liegenden Ureter verletzen. Ist der Schnitt nicht tief genug, so wird er leicht verheilen und das Stadium integrum wieder eintreten. An Alles aber, was die primäre Heilung stört respective zu stören beabsichtigt, knüpft sich die Gefahr der Infection. Wegen der leichten Fortleitung auf Peri- und Parametrium ist diese Gefahr hier eine grosse.

Ich möchte wohl wissen, wie oft mit den Metrotomen wirklich der innere Muttermund getroffen ist, denn dazu muss die Spitze bis an den Fundus reichen. Ist der innere Muttermund so weit, dass er das Instrument passiren lässt, so kann man nicht von einer Stenose sprechen. Passirt das Instrument aber den inneren Muttermund nicht, so wird nur der Cervix eingeschnitten. Eine Procedur, die viel sorgfältiger und ungefährlicher in der oben (pag. 163) geschilderten Weise gemacht werden kann. Geht man aber von dem Gedanken aus, dass die Wirkung der Muskelfasern aufgehoben werden soll, so wird man rationeller, hier, wie überall, den Sphincter zerreissen als zerschneiden.

Ausserdem sind die Instrumente „Metrotome“ kostspielig, versagen oft und sind schwer zu desinficiren. Die Allgemeinheit der Aerzte hat die Operation der blutigen Erweiterung des Muttermundes nie acceptirt. Ja, erinnern wir uns daran, dass bedeutende Gynäkologen der Meinung sind, dass die fraglichen Stenosen nur Krampf des Uterus sind, so erscheint eine mit Gefahr verbundene Operation sicher ungerechtfertigt. Will man rationell handeln, so muss man vor allem eine Methode wählen, die definitiv heilt, d. h. nach deren Anwendung eine Stenose nicht wiederkehrt. Nach meinen zahlreichen Beobachtungen muss ich behaupten, dass nach Incisionen die Stenose viel häufiger wiederkehrt als nach rapider Dilatation und Laminariadilatation.

Bei der Behandlung der Endometritis kommen wir nochmals auf die Dilatation des Orificium internum zurück.

E. Die Gynatresien.

Es kann aus verschiedenen Gründen der Abfluss des menstruellen Blutes gehindert sein, sodass sich im Genitalschlauch das Blut ansammelt und entweder den ganzen Genitalschlauch oder einen Theil desselben ausdehnt.

Folgende Arten von Gynatresien sind beobachtet:

1) Atresia hymenalis. Die Hymenalklappe ist nicht perforirt, sondern schliesst den Eingang der Vagina völlig ab. Dieser pathologische Zustand ist angeboren.

2) Atresia vaginalis. Sie ist sowohl angeboren als acquirirt. Fehlt als Bildungshemmung ein Theil der Vagina, d. h. haben sich die Müller'schen Fäden nicht entwickelt (pag. 154), so sammelt sich Menstruationsblut oberhalb an. Oder es kann ein Querverschluss meist dicht hinter dem Hymen liegen. Wölbt in diesen Fällen das Blut die Querwand vor, so legt sie sich an das Hymen an. Dieses kann sogar mit der Querwand verwachsen, sodass die Atresia vaginalis eine hymenalis zu sein scheint.

Acquirirte Scheidenatresien kommen nach gangränöser Vaginitis vor, diese wiederum kann Folge einer Diphtherie oder Infectionskrankheit (Masern, Cholera, Scharlach etc.) sein (cfr. pag. 112). Derartige Entzündungen werden in der Kindheit bei schweren Allgemeinkrankheiten nicht genügend beachtet, sodass, wenn die spätere Folge, die Gynatresie, in die Erscheinung tritt, oft keineswegs sicher gesagt werden kann, ob es sich im concreten Falle um einen erworbenen oder angeborenen Mangel der Scheide handelt.

3) Atresia uterina. Congenitale Atresien der Orificia uteri sind sehr selten, häufiger sind acquirirte. Bei zu häufig wiederholten Aetzungen des Cervicalkanals (cfr. pag. 72), oder bei unvorsichtiger Anwendung der Aetzmittel, kann der Muttermund oder auch die unterhalb gelegene Scheidenpartie sammt der Portio verwachsen. Dasselbe ist nach gangränöser Scheidenentzündung im Wochenbett oder nach bedeutenden Traumen, z. B. Zerreissungen durch geburtshülfliche Instrumente, möglich. Auch nach Amputation der Portio kommt es viel häufiger, als gewöhnlich angenommen wird, zu Atresien.

Bei alten Frauen entsteht nicht selten am inneren Muttermund Atresie. Da aber hier die Menstruation längst vorüber ist, so sammelt sich hinter der Atresie nur etwas Schleim und Eiter (Pyometra) an.

In ähnlicher Weise entsteht bei Prolapsen des Uterus, im langgezogenen Cervix eine Verwachsung.

4) Die Gynatresie kann eine einseitige sein. Wenn,

wie oben (pag. 157) auseinander gesetzt, ein rudimentärer aber mit Schleimhaut ausgekleideter Uterus (Figur 70) existirt, so wird durch das Menstrualblut dieses hohle Uterusrudiment ausgedehnt.

Oder es befindet sich an dem vollkommen doppelten Uterus eine rudimentäre Scheide, welche nur in geringer Längenausdehnung der ausgebildeten Scheide anliegt und blind endet. Auch in diesem Falle sammelt sich das Blut an, sodass also hier die Blutretentionscyste Uterus und Scheidenrudiment betrifft. Das Blut dickt sich zu einer, für charakteristisch angenommenen, theerartigen, chocoladenfarbigen, oft fast schwarzen Flüssigkeit ein. In seltenen Fällen fand man statt des Blutes Eiter respective Schleim. Man müsste hier annehmen, dass constitutionelle Amenorrhoe und Uteruskatarrh bestand. Richtiger aber bezieht man diese Pyometra lateralis auf secundäre Eiterungen der Cystenwand.

In sämmtlichen Fällen sammelt sich oberhalb des Verschlusses das Menstruationsblut an.

Bei Atresia hymenalis dehnt sich die Scheide sehr bedeutend aus (Haematokolpos). Der Uterus sitzt als Appendix oben auf dem Blutsack. Fehlt aber ein Theil der Scheide, so entfaltet der bedeutende Innendruck auch allmählich den Uterus, sodass seine stark verdünnten Wände einen Theil der Blutcystenwand ausmachen. Dies ist natürlich je mehr der Fall, je höher die Atresia vaginalis liegt.

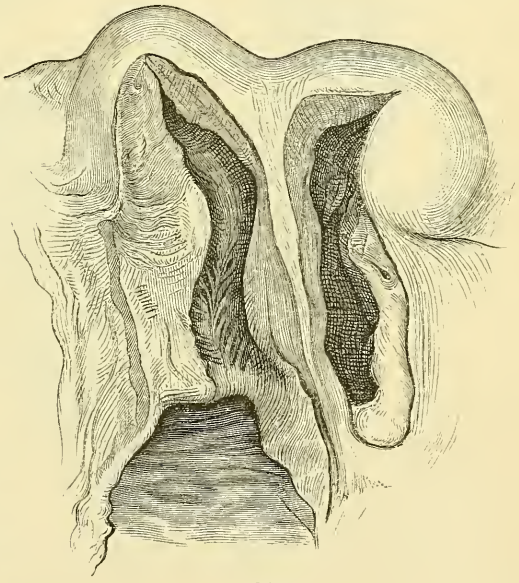

81.

Uterus bicornis, Atresie des Orificum Uteri sinistri, Haematometra sinistra.

Bei einer Atresie im äusseren Muttermund, oder wie häufiger in der Portio nebst Laquear vaginae, bildet der Uterus allein die Blutcyste (Haematometra). Auch bei doppeltem Uterus, Uterus bicornis duplex, kann das eine Horn atretisch sein, sodass in ihm das Blut sich ansammelt. Diesen Fall bildet Rokitansky ab, Figur 81 (Haematometra lateralis).

In nicht wenigen Fällen betheiligen sich auch die Tuben (Haematosalpinx, Figur 82). Da man den interstitiellen Theil nicht ebenfalls erweitert, sondern meist verlegt fand, so muss man sich das Entstehen der Haematosalpinx nicht durch Rückstauung erklären. Vielmehr scheint

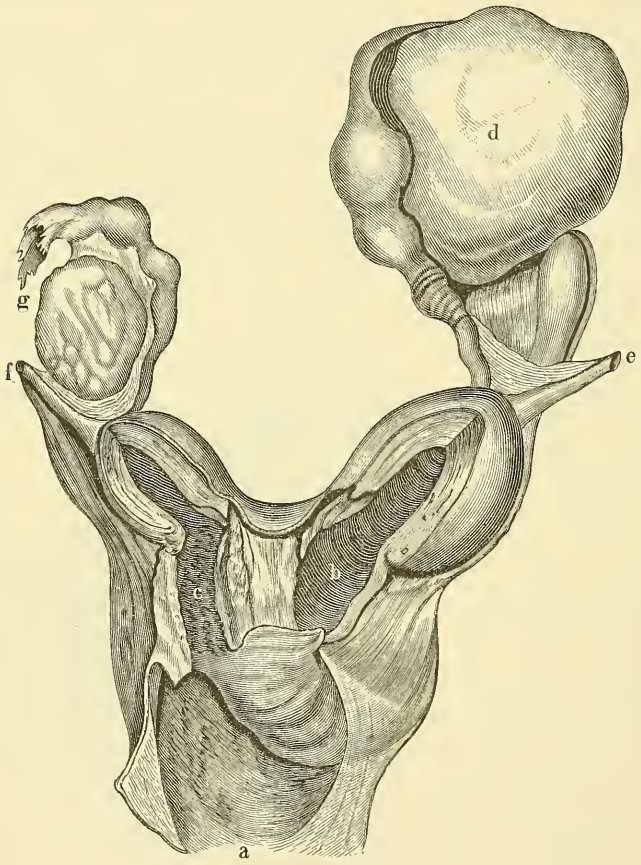

82.

Haematometra et Haematosalpinx,
(Nach Bandl.)

a Scheide, *c* die sich in die Scheide öffnende Uterushälfte, *b* die nach der Scheide zu geschlossene Uterushälfte, Haematometra sinistra, *d* die Haematosalpinx sinistra, *e* linkes, *f* rechtes Ligamentum rot., *g* rechte Tube und Ovarium.

nach Anfüllung des Uterus, der centrifugale Druck auf die Uterusschleimhaut so bedeutend zu sein, dass bei der Menstruation nicht sie, sondern die Tubenschleimhaut vicariirend blutet. Allerdings kann dieses Blut aus dem abdominalen Ende ausfliessen, meist entsteht aber eine

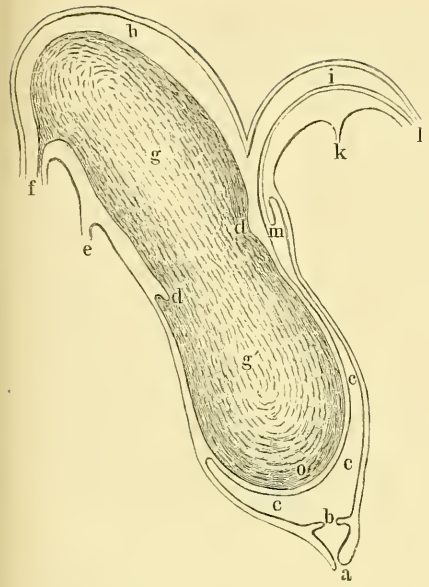

83.

Uterus bicornis, vagina subsepta.

a Vulva, *b* Hymen, *c c* der Zwischenraum zwischen der Blutretentionscyste und dem Hymen, bei starker Blutansammlung verschwindend, *d d* Orificium uteri dextri externum, *e* Lig. rot., *f* Tube, *g* Haematometra, *g'* Haematokolpos, von der offenen Scheide *c c* durch eine von der Portio entspringende vaginale Zwischenwand getrennt, *h* rechter Uterus, *i* linker Uterus, bei *m* sich in die Scheide *c* öffnend, *k* linkes Lig. rot., *l* linke Tube, *o* Stelle, wo die Incision gemacht wurde, aus welcher das Retentionsblut abfloss.

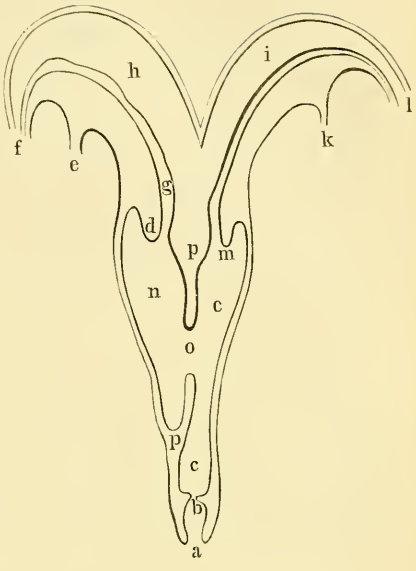

84.

Derselbe Fall nach der Operation.

a Vulva, *b* Hymen, *c c* Vagina, *p p* Zwischenwand in der Vagina, bei *o* die künstliche Oeffnung, aus welcher das Blut abfloss, *n* rechte Vagina, früher Haematokolpos (*g'* in Figur 83), *d* Muttermund, *g* Uterushöhle, *e* Lig. rot., *f* Tube, *h* rechter Uterus, *i* linker Uterus, *k* linkes Lig. rot., *l* linke Tube, *m* linker Muttermund, sich in die Scheide *c* öffnend.

perimetritische Verklebung um die Tuben und es bilden sich grosse, sehr dünnwandige, wurstförmige Blutcysten.

Bei Blutansammlung in einem rudimentären Uterus und Vagina (Haematometra et Haematokolpos unilateralis) gelangt die Blutcyste bei starker Ausdehnung nach der Mitte der Abdominalhöhle hin. Die sich herabwölbende, rudimentäre Scheide kann so gegen das Hymen der ausgebildeten Seite drängen, dass zunächst eine einfache Atresia hymenalis vorzuliegen scheint.

Diesen Fall bilden wir nach einer schematischen Figur Freund's ab.

Symptome und Ausgänge.

Das Charakteristische aller Gynatresien ist, dass die Symptome erst beim Menstruationsbeginn anfangen. Das sich ansammelnde Blut

verursacht, den Genitalschlauch ausdehnend, Schmerzen. Diese Schmerzen sind zunächst gering, sodass sie als Menstruationsmolimina gedeutet werden. Allmählich, namentlich wenn der Uterus zur Bildung der Blutcyste verwendet wird, nehmen die Schmerzen zu, sie können einen so hohen Grad erreichen, dass die Gesundheit untergraben wird. Ja wenn erst perimetritische Auflagerungen sich gebildet haben, dauern die Schmerzen ununterbrochen an. Während der Menstruationszeit verstärken sie sich zu den heftigsten Uteruscoliken.

Ohne Symptome verläuft die Pyometra der alten Frauen, welche man häufig ganz zufällig bei Obductionen findet. Der Uterus ist hier nicht stärker ausgedehnt als bis zu einem Durchmesser von 6 bis 8 cm. Ganz vereinzelt wird über eine mannskopfgrosse Ausdehnung berichtet.

Die Ausgänge sind sehr verschieden. Bei Atresia hymenalis platzt das Hymen, sowohl ganz spontan, als auch in Folge eines zufälligen Trauma. So z. B. bei den Coitusversuchen, beim Touchiren, bei einem Sprung oder Fall. Auch bei tief sitzender Vaginalatresie kann dieser günstige Ausgang eintreten.

Ist der obere Theil der Scheide und des Uterus ausgedehnt (Haematometra et Haematokolpos), so kann es zum Durchbruch in Blase und Rectum kommen. Der obere Theil des Uterus platzt nicht spontan, wohl aber kann ein sehr ungünstiger Ausgang durch Platzen der Haematosalpinx eintreten. Gewöhnlich in Folge eines zufälligen Trauma reisst die dünne Tubenwand ein und das Blut ergiesst sich in die Peritonäalhöhle. Ist der Bluterguss ein sehr bedeutender, so entsteht meist tödtliche Peritonitis. Im günstigsten Falle kommt es zu Haematocelebildung.

Wenn durch das lange Siechthum die Patientin sehr herabkommt, so ist es möglich, dass Amenorrhoe durch Anämie entsteht. In diesen Fällen hört das Wachsthum des Tumor auf und es tritt eine Art Naturheilung ein. Namentlich kann dies der Fall sein bei Haematometra lateralis im rudimentären Horn. Hier übernimmt vielleicht — wie bei der Haematosalpinx — das normale Horn vicariirend die Function des rudimentären.

Meistentheils aber nehmen die Symptome allmählich so an Schwere zu, dass ärztliche Hülfe requirirt wird.

Diagnose.

Die Anamnese ergiebt das Fehlen der Menstruation trotz vorhandener Molimina und die unter Schmerzen entstandene Geschwulst im Abdomen. Auch überstandene Operationen, Aetzungen, schwere Ent-

bindungen mit langdauerndem Eiterausfluss oder Infectionskrankheiten im Kindesalter sind für die Diagnose wichtig.

Bei der digitalen Untersuchung ist die Diagnose der Hymenalatresie leicht. Oft schimmert das schwarze Blut durch das verdünnte Hymen durch. Auch bei Vaginalatresien ist kein Zweifel, um was es sich handelt. Die combinirte Untersuchung weist eine Fluctuation oder wenigstens einen deutlichen Zusammenhang des prallelastischen Tumor im Leibe und der Vagina nach.

Sehr vorsichtig ist die Palpation auszuführen, jeder starke Druck kann die Tube zum Platzen bringen. Dann ist tödtliche Peritonitis meistentheils die Folge.

Da es sich, ausgenommen die wenigen Fälle acquirirter Atresien, um Individuen handelt, welche noch nicht geboren haben, so sind die Bauchdecken resistent und erschweren die Palpation. In derartigen Fällen verzichte man lieber darauf, einen undeutlichen Tumor, der an der Cyste sitzt, genau zu palpiren. Am leichtesten ist der Uterus abzutasten. Die Tube zieht sich als unbestimmte Resistenz nach der Seite hin. Schon bei der Vermuthung einer Haematosalpinx unterlasse man jeden stärkeren Druck.

Ist der äussere Muttermund verschlossen oder endet die Scheide oben narbig blind, so muss das blinde Ende der Scheide im Speculum genau durchsucht werden.

Schwierigkeit in der Diagnose entsteht bei einseitiger Haematometra. Die hier sich bildende Geschwulst verschiebt die ganzen Beckenorgane so bedeutend, dass man an der Kenntniss der normalen Lageverhältnisse keinen Anhaltepunkt hat. Auch fehlt die Amenorrhoe, denn das nicht verschlossene Uterushorn menstruirt normal. Bei der Untersuchung fühlt man eine pralle Geschwulst, die der Scheide anliegt. Kann man noch mit dem Finger in die Scheide eindringen, so ist bei der combinirten Untersuchung und dem Gedanken an die Missbildung die Diagnose leicht. Ist aber die Haematokolpos so gross, dass der Finger nicht eingeführt werden kann, so muss die Sonde die Gegenwart eines Lumen feststellen.

Bei höher liegender Atresie liegt der Muttermund halbmondförmig der ausgedehnten Cyste an, sodass es den Eindruck macht, als sei die eine Cervixseite sehr erheblich aufgebläht. Da bei starkem Innendruck die Cyste sich ganz hart anfühlt, so kann die Diagnose zwischen Cervixmyom und Haematometra lateralis schwanken. Auch bei hohem Sitz, oder gar bei vollkommener Trennung des rudimentären Uterus ist die Diagnose schwierig. Nur durch längere Beobachtung, per exclusionem und

durch mehrfache genaue Explorationen mit allen combinirten Methoden kommt man hier zur Sicherheit.

Ein ganz vorzügliches, ungefährliches, diagnostisches Hülfsmittel ist die Probepunction mit einer Pravaztschen Spritze. Bei der Wichtigkeit der richtigen Diagnosenstellung ist die Probepunction in jedem unsichern Falle vor der Operation vorzunehmen. Nur die Gegenwart des dicken schwarzen Blutes, das mit Nichts zu verwechseln ist, lässt auf eine Haematometra schliessen. Helles Blut zieht die Spritze aus jedem Fibrom. Dass die Haut und die Spritze in der allersorgfältigsten Weise desinficirt werden muss, ist selbstverständlich. Anwendung einer schmutzigen Spritze kann zu Verjauchung führen.

Prognose.

Nur bei tiefsitzender Vaginalatresie und bei Hymenalatresie ist die Prognose gut. Bei allen anderen Gynatresien ist die Prognose zweifelhaft. Ohne Operation bringen die stets zunehmenden Schmerzen den Ernährungszustand sehr herunter, und die Gefahr des Platzens einer eventuellen Haematosalpinx nach der Peritonäalhöhle hin droht fortwährend.

Bei richtiger Diagnose und Therapie i. e. bei operativer Eröffnung ist wegen der Gefahr der Verjauchung und des Platzens der Tube die Prognose ebenfalls zweifelhaft.

Hat indessen die Patientin die Operation glücklich überstanden und ist es gelungen eine genügend grosse Ausflussöffnung herzustellen, so ist die Gynatresie definitiv geheilt.

Behandlung.

Die Behandlung besteht in der operativen Herstellung einer bleibenden Oeffnung für den Ausfluss des Menstrualblutes.

Bei Atresia hymenalis oder vaginalis wird ein Einstich gemacht und dann mit Pincette und Cowper'scher Scheere ein möglichst grosses Loch aus der obstruirenden Membran ausgeschnitten. Sollte dieselbe sehr dickwandig sein, so empfiehlt sich die Vereinigung der beiden Platten durch Knopfnähte.

Fehlt aber der untere Theil der Scheide, so muss man sehr vorsichtig vorgehen. Man untersucht erst von Harnröhre und Mastdarm aus, combinirt, um sich ein Urtheil über die Dicke der dazwischenliegenden Bindegewebspartie zu bilden. Ist ein dicker Strang vorhanden, so wird erst ein Querschnitt zwischen Urethra und Rectum gemacht und nun bohrt man sich mit dem Finger nach oben, nach dem Tumor hin,

selbstverständlich unter fortwährend wiederholter Controle von Mastdarm und Blase aus. Gelingt es auch nicht eine wirkliche von muskulösen Straten begrenzte Röhre herzustellen, so ist schon unendlich viel damit gewonnen, dass das retentirte und später das menstruelle Blut auf dem natürlichen Wege ausfliessen kann.

Liegt aber die Urethra respective Blase unmittelbar auf dem Rectum, sodass man auch beim vorsichtigsten Vorgehen ein Zerreissen des Rectum oder der Urethra und Blase zu befürchten hat, so kann es ganz unmöglich sein, eine Vagina zu bilden. Obwohl es das einfachste und scheinbar leichteste wäre vom Rectum aus einen Troicart einzustossen, so darf dies wegen des Eindringens von Darmgasen und consecutiver Verjauchung nicht geschehen. Man muss die Harnröhre dilatiren und eine künstliche Blasenscheidenfistel herstellen, sodass also das verhaltene und zukünftige Menstruationsblut in die Blase fliesst. Vorsicht ist auch hier wegen der Gefahr der Verletzung des Peritonäum und der Ureteren nothwendig.

Sitzt der Verschluss oben in der Scheide oder im äusseren Muttermunde, so sucht man vom Anus aus die Portio zu entdecken, nach dieser arbeitet man sich in der rudimentären Vagina hin und sticht einen langen gebogenen Troicart in die Blutcyste ein. Die Röhre desselben lässt man zunächst ruhig liegen. Erst nach einigen Tagen wird sie entfernt und man sucht nunmehr operativ das Loch zu erweitern. Kann man die Localität gut beurtheilen, so ist es gestattet das Messer anzuwenden, Einschnitte oder Excisionen vorzunehmen, sodass ein grösseres Loch entsteht.

Ist aber die nähere Erkennung der Verhältnisse in der Gegend des Verschlusses unmöglich, so thut man besser mit stumpfen Dilatatorien die Erweiterung vorzunehmen. Von der grössten Wichtigkeit ist es, bei diesen Operationen alle antiseptischen Cautelen (Cap. VI) anzuwenden.

Handelt es sich um eine seitliche Haematokolpos, so wird ein Stück aus der Zwischenwand excidirt (cfr. Figur 83 und 84).

Grosse Schwierigkeiten müssen dann entstehen, wenn das von verhaltenem Menstrualblut ausgedehnte, rudimentäre Horn entfernt von der Scheide liegt. Auch hier muss bei sicherer Diagnose operirt werden. Die noch zu geringe Erfahrung lässt es als zweifelhaft erscheinen, ob man vorher die Anlöthung an die Vagina herbeizuführen sucht, oder ob es nicht vielleicht viel richtiger ist, dass man durch Laparotomie dem Tumor beizukommen und ihn gänzlich oder theilweise zu entfernen sucht.

Die Erfahrung hat gelehrt, dass alle Operationen bei Haematometra sehr gefährlich sind. Die Gefahren bestehen vor Allem in Verjauchung der Cyste und im Platzen der Tube.

Die Verjauchung trat oft deshalb ein, weil man nicht wagte, die ganze retentirte Flüssigkeit auf einmal zu entfernen und den Sack desinficirend auszuspülen. Man fürchtete die Unfähigkeit des hyperextendirten Uterus sich zu contrahiren und folglich die Wiederanfüllung mit frischem Blute. Es ist fraglich, ob diese Furcht gerechtfertigt ist, ob nicht eine Ausspülung mit einem Katheter à double courant (pag. 56, Figur 22) zu erlauben ist. Mit diesem Instrumente wird so viel Flüssigkeit eingespritzt wie ausläuft, sodass also ein Rest im Sack bleibt. Diese Flüssigkeit kann, wenn der Katheter liegen bleibt, alle zwei bis drei Stunden erneuert werden. Und in der Zwischenzeit wird die Cyste sich ganz allmählich verkleinern können, da der Inhalt aus beiden Röhren abfliessen kann. Statt eines Katheters à double courant ist auch das Einlegen zweier Gummirohre, von denen das eine zum Ausfluss, das andere zum Einfluss dient, zu empfehlen.

Der Cysteninhalt ist aber mitunter so zähe und dick, dass er auf diese Weise nicht zu entfernen ist. Kommen auch wirkliche Coagula oder anderweitige feste Klumpen nicht vor, so fliesst doch das theerartige Blut aus einem Katheter nicht continuirlich ab. Deshalb gelten folgende allgemeine Vorschriften: handelt es sich nachweisbar nur um Retention in der Scheide, so ist eine vollkommene Entfernung des Blutes erlaubt. Ist aber der Uterus oder sogar die Tube betheiligt, so muss man die Flüssigkeit allmählich spontan ausfliessen lassen. Höchstens wäre die Contraction des Uterus durch Secale und Ergotin zu beschleunigen. Um aber bei dem allmählichen Abflusse die Verjauchung prophylaktisch zu verhindern, darf man keine Mühe scheuen. Abgesehen von der Antiseptik vor der Operation, muss, während die Flüssigkeit stark ausfliesst, die Genitalgegend permanent berieselt werden. Fliesst sie schwach aus, so wird eine grosse nasse Carbolcompresse über die ganzen Genitalien gelegt. Diese Compresse wird alle 30 Minuten erneuert. Sickert die Flüssigkeit nur tropfenweise aus, so umpolstere man die ganzen Genitalien mit Benzoë- oder Salicylwatte.

Sitzbäder verbieten sich wegen der Gefahr des Platzens der Tube bei den Bewegungen der Patientin.

Wie wir sahen, folgt der Berstung einer Haematosalpinx häufig tödtliche Peritonitis. Das Platzen erfolgte schon ganz spontan. Dem sich verkleinernden Uterus muss die Tube folgen und die Bewegung der Tube bei dieser Dislocation führte zum Platzen. Besonders aber

jedes Trauma: z. B. plötzlicher Lagewechsel, Erbrechen oder Niesen, Druck und Compression des Unterleibes, führt zur Berstung. Aus diesem Grunde ist es auf das Strengste zu untersagen, nach der Punction auf den Leib zu drücken. Die Patientin ist aufs Genaueste zu instruiren, dass ihr jede Bewegung den Tod bringen kann und dass sie deshalb ganz still zu liegen habe.

Theoretisch zu widerrathen ist auch das Aussaugen mit dem Aspirator oder mit einer Spritze. Erstens ist das Loch der Aspiratornadel so klein, dass es in der Tiefe kaum zu finden ist, sich jedenfalls schwer dilatiren lässt. Dann wirkt, wenn die Uteruswandungen nicht folgen, die Saugkraft des Aspirators wie ein Schröpfkopf, es wird also geradezu neues Blut an- und eingesaugt.

Zu bemerken ist, dass häufig, erst wenn die Gefahren vorüber und die Cyste verschwunden ist, die Diagnose der speciellen Form der Gynatresie gestellt werden kann. Stand auch die allgemeine Diagnose „Haematometra" fest, so gelingt es doch erst später bei der nunmehr gefahrlosen Palpation, combinirten Untersuchung und Sondirung, nach Aufhören der durch die Cyste bedingten Verschiebung aller Beckenorgane, genau zu erkennen, um welche Bildungsanomalie es sich handelt. So war es in dem instructiven Fall Freund's. Cfr. pag. 171, Figur 83 und 84.

Zehntes Capitel.

Die Entzündungen des Uterus.

(Acute Metritis, chronische Metritis.)

A. Allgemeines.

Eine progressive Bindegewebsentzündung ist am Uterus ebenso wie an anderen Orten nur denkbar, wenn eine Wunde vorhanden ist und wenn diese Wunde inficirt wird. Gemäss der tiefen, geschützten Lage des Uterus werden zufällige Wunden kaum möglich sein. Nur im Wochenbett, wo in Folge der Geburt stets Wunden im Cervix und am Muttermund vorhanden sind, wo die puerperalen Fluida des Genitaltractus leicht

inficirt werden und sich zersetzen, muss leicht eine progrediente Entzündung, eine Metritis, entstehen. Die Hyperämie des puerperalen Uterus und die specifische Gefährlichkeit eines inficirenden Agens bewirkt den im Wochenbette so häufig perniciösen und progredienten Charakter der Metritis. Ausserhalb des Puerperium ist es vor Allem der Arzt, der bei seinen aus therapeutischen Absichten unternommenen Manipulationen an und im Uterus eine Verletzung macht. Wird diese Wunde entweder direct durch schmutzige Instrumente inficirt, oder zersetzen sich die nicht künstlich entfernten Wundsecrete, so muss ebenfalls eine Bindegewebsentzündung, eine Metritis entstehen. Gemäss der ausserhalb des Puerperium geringen Blutfülle des Uterus sind diese Entzündungen meistentheils ungefährlich und erlangen eine Bedeutung erst dann, wenn sie sich auf die Serosa oder das lockere parametrane Bindegewebe fortsetzen.

Dass eine Wunde allein oder ein zersetzter Scheiden- und Uterusinhalt allein die Metritis nicht verursacht, beweisen einerseits die vielen primären Heilungen bei plastischen Operationen am Uterus, andererseits die Fälle, wo übelriechendes, zersetztes Menstrualblut ohne irgendwie zu schaden ganz allmählich verschwindet.

Stets müssen diese „traumatischen" Metritiden den acuten Charakter haben.

Alle chronischen Veränderungen des Uterusparenchyms sind entweder secundäre oder knüpfen sich ganz exquisit an pathologische Zustände der Gefässe an. Das enge Anliegen des Peritonäum an der Muscularis gestattet kaum eine isolirte peritonäale Entzündung ohne Betheiligung der anliegenden Uterusschichten. Und bei Erkrankung der Schleimhaut, namentlich bei adenoiden, stark in die Tiefe gehenden Wucherungen wird auch das benachbarte Uterusparenchym infiltrirt, hypertrophisch.

Die idiopathische, chronische Metritis aber ist die Folge von Unregelmässigkeiten in der Blutvertheilung. Bei Plethora abdominalis, bei gestörter puerperaler Involution, bei zu starker oder zu schwacher oder anormal verlaufender Menstruation bleiben die Gefässe des Uterus dauernd zu weit. Die dadurch bewirkte, übermässige Ernährung des Uterusparenchyms lässt den Uterus hypertrophiren, und diese Hypertrophie wird als Entzündung: chronische Metritis, bezeichnet. Eine derartige Metritis ist also stets die Folge dauernder Schädlichkeiten, ein exquisit chronischer Vorgang.

Mit zur chronischen Metritis zu rechnen, sind auch die chronischen Schleimhauterkrankungen, sei es nun, dass die Endometritis das Pri-

märe, und die Metritis das Secundäre ist, oder dass es sich umgekehrt verhält.

Nach dem Gesagten unterscheiden wir also: 1) Acute Metritis (progrediente Bindegewebsentzündung), 2) Chronische Metritis (Gefässdilatation, Hyperämie, Hypertrophie des Uterus), 3) Endometritis (Metritis mucosa, die pathologischen Zustände der Uterusschleimhaut).

B. Die acute Metritis.

Aetiologie.

Wird ohne genügende Desinfection eine Incision am Muttermund gemacht, wird eine plastische Operation ohne antiseptische Cautelen ausgeführt, ja wird auch nur mit einer unreinen Sonde sondirt, so kann eine ganz acute Entzündung des Uterus sich anschliessen. Namentlich jauchende Pressschwämme, Mangel an antiseptischer Sorgfalt bei der Laminariadilatation haben oft zu acuter Metritis Veranlassung gegeben. Auch der Application von Intrauterinpessarien oder von schlecht passenden Vaginalpessarien, kann Metritis nachfolgen. Ein zu langer Stift zerbohrt die Schleimhaut, die Secrete zersetzen sich, Infection der, bei jeder Bewegung des Uterus wieder erneuten Verwundung, findet Statt. Auch nach Ausätzungen des Uterus entsteht bei Zurückbleiben faulender Borken oder Aetzstoffe eine acute Entzündung. In ähnlicher Weise wirkt mitunter Tripperinfection. Hier entstehen Metritiden, an denen sämmtliche Substrate des Uterus, Peritonäum, Parenchym und Schleimhaut in gleicher Weise betheiligt sind, sodass eine acute Endometritis, Metritis und Perimetritis besteht. Je nachdem die Erkrankung des einen oder des andern Antheils in dem Vordergrund steht, wird die Diagnose fixirt.

Anatomie.

Bei der acuten Metritis ist der Uterus oft nicht unwesentlich vergrössert. Darf man in den nicht puerperalen Fällen dieselben anatomischen Verhältnisse wie bei den puerperalen annehmen, so findet eine Durchtränkung des Gewebes mit seröser Feuchtigkeit und eine massenhafte Auswanderung weisser Blutkörperchen Statt. Gemäss des innigen Zusammenhangs der Substrate der Gebärmutter ist Perimetrium und Endometrium an der Entzündung betheiligt.

Symptome und Verlauf.

Die Symptome der acuten Metritis bestehen zunächst in Fieber. Wie beim Wunderysipel, mit dem die Krankheit oft durchaus identisch ist, kommen sehr hohe Temperaturen und Schüttelfröste vor. Ferner besteht deutlich Schwellung des Uterus, derselbe fühlt sich auffallend weich an und erreicht als Maximum die Grösse eines im dritten Monat schwangern Uterus. Die Schmerzen — das dritte Symptom — haben oft deutlich den Charakter peritonitischer Schmerzen, sodass man daraus auf eine Betheiligung des Peritonäum schliessen muss. Indessen kommen auch Fälle vor, bei dem Anfangs keine Druckempfindlichkeit, sondern nur ein dumpfer Beckenschmerz existirt. Dieser ist auf die zunehmende Hyperämie, die Schwellung und den Druck, der die Uterusnerven trifft, zu beziehen. Wie in der Schwangerschaft bei Ausdehnung des Uterus Uebelkeit und Erbrechen eintritt, so auch hier. Als ein Symptom der complicirenden Perimetritis ist das Drängen nach unten aufzufassen. War die Metritis Folge der gonorrhoischen Infection, so besteht gleichzeitig ein ganz erheblicher, oft blutiger Eiterausfluss.

Wie beim Erysipel Abscesse in den infiltrirten Geweben entstehen, so kann es auch hier zur Eiterbildung im Uterusparenchym kommen. Freilich ist ohne Verfolgung des Falles von Anfang an oder ohne Section die sichere Differentialdiagnose zwischen peri- oder parametritischem und Uterus-Abscess unmöglich. Der Abscess kann nach allen Seiten hin durchbrechen, so nach Blase, Mastdarm, Uterus- oder Peritonäalhöhle, im letzten Falle ist tödtliche Peritonitis die Folge. Sicher ist die Diagnose dann, wenn das Messer den Abscess zufällig eröffnet. So hatte ich eine acute Metritis nach bilateraler Discission beobachtet. Später wurde wieder eine erweiternde Operation vorgenommen. Dabei floss auf einmal ein Esslöffel voll Eiter über die Schnittfläche.

Diagnose und Prognose.

Die Diagnose ist namentlich aus der Anamnese klar, die Schmerzen bei Druck, der Ausfluss, die Vergrösserung des Uterus und die Kenntniss irgend einer, möglicher Weise stattgehabten Infection machen den Fall klar.

Wegen der Betheiligung des Peritonäum, dem Zurückbleiben der Hypertrophie des Uterus und der Bildung eines Abscesses, ist die Prognose mit Reserve zu stellen.

Behandlung.

Die Therapie ist eine antiphlogistische. Man stellt die Portio im Speculum ein und macht Scarificationen. Je mehr Blut ausfliesst, d. h.

je stärker die Hyperämie des Uterus ist, um so öfter entzieht man Blut. Aber nicht öfter als 24stündlich einmal, da die ganze Manipulation bei Betheiligung des Peritonäum schmerzhaft ist. Dann lässt man 6stündlich Irrigation der Scheide mit lauwarmem Wasser vornehmen. Hierbei ist Vorsicht nöthig, namentlich darf nur der Irrigator gebraucht werden. Bei starker Druckempfindlichkeit des Abdomen wird eine Eisblase applicirt, sonst ein Priessnitz'scher Umschlag. Letzterer nöthigt die Patientin ruhige Bettlage einzuhalten. Bei Unzugänglichkeit der Scheide können auch Blutegel auf das Abdomen oder an den Damm gesetzt werden. Die Anzahl richtet sich nach dem Allgemeinzustand; mit weniger als fünf Blutegeln wird man keinen Erfolg erzielen, mehr als 10 bis 12 sind dagegen schädlich.

Bei zu heftigen Schmerzen muss man zum Morphium seine Zuflucht nehmen. Sehr wichtig ist es, den Darm zu entleeren. Bestand mehrere Tage Verstopfung, so verordne man Calomel 0,5, und verabfolge nach der ausgiebigen Wirkung etwas Tinctura thebaica, um den Darm zu beruhigen. Kleinere Calomeldosen, wiederholt gegeben, machen schon nach zwei bis drei Tagen Salivation, deshalb sind sie dringend zu widerrathen.

Auch nach Aufhören des Fiebers und der Schmerzen lasse man noch mehrere Tage ruhige Bettlage, Umschläge und Eccoprotica gebrauchen. Vielleicht empfehlen sich bei der Nachbehandlung Ergotininjectionen, um die Verkleinerung des Uterus zu begünstigen.

C. Die chronische Metritis.

Aetiologie.

Alle Zustände und Umstände, welche zu einer wiederholten Hyperämie des nicht graviden Uterus führen oder die normale puerperale Involution des Uterus verhindern, sind für die chronische Metritis ätiologisch wichtig. Es sind demnach zuerst die Menstruationsanomalien zu nennen. Normaliter haben wir bei der menstrualen Congestion ein Stadium incrementi, eine Acme mit dem Platzen der Gefässe: die Blutung, und ein Stadium decrementi: die Abschwellung und Rückbildung. Wenn aus irgend einem Grunde eine Störung in diesem normalen Verlaufe der Menstruation eintritt, so kommt es zu Circulationsstörungen. Gründe für Circulationsstörungen sind Erkältungen zur Zeit der Menstruation, benachbarte Geschwülste, Veränderungen in den Ovarien, Verlagerungen oder Knickungen des Uterus. In solchen Fällen entsteht einerseits Dysmenorrhoe — bei

infantilem, kleinem Uterus — andererseits chronische Hyperämie, reichliche Menstruation und Erschlaffung des Uterusparenchyms. Auch bei langdauernder Erkrankung der Uterusschleimhaut wird sich die Entzündung auf das Parenchym fortsetzen. Handelt es sich um eine sehr hartnäckige gonorrhoische Endometritis, so betheiligt sich auf die Dauer fast stets die Uterusmuskulatur. Ferner kann bei chronischen Entzündungen in der Umgebung des Uterus, namentlich bei Perimetritis, der Uterus allmählich hypertrophiren. Dies ist auch der Fall bei den Lageveränderungen, welche den Rückfluss des Blutes hemmen, also zur Stauung im Uterusparenchym führen. Sogar eine Verlangsamung der Blutcirculation im Gebiete der Vena cava inferior hat auf den Uterus Einfluss, sodass der Uterus an der allgemeinen Plethora abdominalis Theil nimmt. Auch bei vielen Uterusgeschwülsten wird der Boden der Geschwulst hyperämisch und hypertrophisch.

Die überwiegende Mehrzahl der Fälle aber betrifft Frauen, die geboren oder abortirt haben. Wir wissen, dass jede Peri- und Parametritis die Involution des Uterus stört. Es ist nachgewiesen, dass bei jeder entzündlichen Beckenaffection die puerperale Verkleinerung des Uterus langsam vor sich geht. Da in vielen Fällen der Uterus nicht nur temporär der Weg der fortschreitenden, puerperalen Entzündung, sondern dauernd der Ort der Entzündung selbst ist, so wird eine langsame Verkleinerung des infiltrirten, serös durchfeuchteten, entzündeten Organs sich erwarten lassen. Indessen nicht nur nach Entzündungen, auch allein nach Störungen in der Nachgeburtsperiode z. B. Blutungen, schlechtem Contractionszustand, postpuerperalen Retroversionen etc. bleibt der Uterus auffallend gross. Auch Aborte, besonders häufig wiederkehrende, sind zu beschuldigen. Verlaufen sie ungünstig, so haben sie dieselben Gefahren wie Geburten, verlaufen sie günstig, so schonen sich die Frauen zu wenig, wodurch wiederum Gefahren bedingt werden. Chronische Obstruction, zeitiges Aufstehen, Anstrengungen etc. stören ebenso die Involution. Während normaliter bei tetanischer Contraction der Uterusmuskulatur die Ernährung des Uterus mangelhaft wird, und die Muskulatur dadurch verfettet, bleibt bei Involutionsstörungen der Uterus gross. Alle Gefässe in ihm sind weit, namentlich die, welche am wenigsten von der sich contrahirenden Muskulatur beeinflusst werden, die Gefässe am Uterusrande. Demnach circulirt zu viel Blut im Uterus, derselbe wird zu gut ernährt, die Verfettung bleibt aus: es besteht eine Uterushypertrophie. Auch Onanie und der Coitus, also die der geschlechtlichen Aufregung folgende Congestion wird beschuldigt. Indessen trifft man bei polizeilichen Untersuchungen der Puellae publicae durchaus

nicht häufig den Symptomencomplex der uncomplicirten, chronischen Metritis.

Anatomie.

Das Einzige was zweifellos feststeht, ist die Vergrösserung des Uterus, die Erweiterung der Gefässe, namentlich der grösseren, und die häufigen complicirenden Peri- und Endometritiden. Mehr theoretisch hat man früher Stadien unterschieden. Das erste wurde geschildert wie die acute Metritis, das zweite wie die chronische, das dritte ähnelte sehr dem Zustand, wie man ihn bei der senilen Involution findet. Besonders leicht ist ein Urtheil schon deshalb nicht, weil an chronischer Metritis keine Frau stirbt und weil die Krankheit, welche zum zufälligen Tode führt, die Verhältnisse sehr ändern kann. Somit hat man oft ein Urtheil über die Anatomie nach Stücken gefällt, welche aus einer hypertrophirten Portio geschnitten waren. Hier aber schwanken die Ansichten der Autoren, von denen die Einen die Hypertrophie auf Wucherung des Bindegewebes, Andere auf Wucherung der Muskulatur, wieder Andere auf allgemeine Hyperplasie schieben.

Bekommt man zufällig einen Uterus mit chronischer Metritis zu Gesicht, so finden sich zunächst mancherlei Auf- und Anlagerungen am Perimetrium. Adhäsionen, Pseudoligamente durchziehen die Umgebung, der Uterus selbst sieht viel dunkler aus als in normalen Fällen, der Körper ist oft weich, eindrückbar, facettirt, etwas unregelmässig geformt. Die Form ist bei verschiedenen Lageänderungen verschieden. Beim Durchschnitt ist das Parenchym ebenfalls roth, nicht weiss oder blassrosa wie der normale Uterus. An den Uterusrändern findet man viele weite Durchschnitte von Gefässen. Bei mikroskopischen Schnitten fällt entschieden ein Vorwiegen des Bindegewebes vor den Muskelfasern auf. Ferner sind die Gefässwände erheblich verdickt, sehr starrwandig, sodass ein am Uterusrande geführter Schnitt vollkommen cavernöse Structur zeigt.

Symptome und Verlauf.

Alle dem weiblichen Geschlecht eigenthümlichen, krankhaften Empfindungen und Schmerzen kommen bei chronischer Metritis vor, ihr ganz allein zukommende pathognomonische, charakteristische Symptome giebt es nicht.

Noch am leichtesten sind die Symptome dann zu beschreiben, wenn die Hypertrophie nach Abort oder Puerperium zurückbleibt. Freilich handelt es sich in vielen Fällen um geringe Deviationen des Uterus oder

um Affectionen der Nachbarorgane. Aber es kommen doch Fälle vor, wo der Uterus absolut richtig liegt und sich die Symptome finden, die man gewöhnlich der Metritis zuschreibt. Die Frauen klagen über Schmerzen beim Gehen, Stehen, über Drängen nach unten, fortwährendes quälendes Druckgefühl im Becken, ja über Empfindungen, wie beim beginnenden Prolaps. Nebenbei kommt es zu Erscheinungen, die vollkommen denen der beginnenden Schwangerschaft ähneln. Handelt es sich doch auch anatomisch um ähnliche Vorgänge im Uterusparenchym. Es wird geklagt über Erbrechen, Appetitlosigkeit, Obstruction, Harndrang, durch den schweren auf der Blase lastenden Uterus verursacht, über Schmerzen in den Brüsten, im Magen, im ganzen Unterleib, dem Rücken etc. Dabei entsteht Hysterie im weitesten Sinne, fortwährende Missstimmung in Folge der unaufhörlichen Schmerzen oder wenigstens abnormen Empfindungen. Wegen des exquisit chronischen Verlaufs der Krankheit sind zufällig hinzukommende Schädlichkeiten selbstverständlich. Fortwährend schonen kann sich weder die Frau der besseren noch die der niederen Stände. Und sind die Schädlichkeiten derart, dass sie Hyperämie hervorrufen, zu Congestionen führen, so kommt es zu Verschlimmerung des Zustandes. Dagegen bessern Ruhe, Enthaltsamkeit vom Coitus und geeignete Therapie. Erneute Schädlichkeiten machen wieder Exacerbationen. So besteht wohl die Möglichkeit der Heilung, thatsächlich aber ist Heilung wegen Fortbestand der Schädlichkeiten unmöglich. Schon die Menstruationscongestion allein kann jedesmal eine Verschlimmerung des Zustandes bewirken. Im Verlauf der chronischen Metritis kommt es zu Menstruationsanomalien. Dysmenorrhoe, enorme, aber schmerzlose Blutung und ganz atypischer Blutabgang wird beobachtet. Diese Symptome sind mehr auf die Erkrankungen des Endometrium zu beziehen. Die Uterusschleimhaut vom Fundus bis zur Portio erkrankt und secernirt Eiter oder normales Secret in abnormer Menge. Die drüsigen Organe des Cervix wuchern und bedecken in adenoiden Neubildungen die Aussenfläche der Portio.

Stets ist der Uterus verdickt zu fühlen, der Druck auf ihn und die Bewegungen des Organs sind bei der combinirten Untersuchung schmerzhaft. Ist Sterilität vorhanden, so muss dieselbe auf eventuelle Complicationen: Adhäsionen, Knickungen der Tube, Verlagerung der Ovarien bezogen werden. Denn in nicht complicirten Fällen von chronischer Metritis erfolgt sehr häufig Conception. Dagegen muss ich nach lange fortgesetzten Beobachtungen mich den Autoren anschliessen, welche häufigen Abort mit chronischer Metritis in Zusammenhang bringen.

Der Verlauf ist, wie aus der Schilderung der Symptome hervorgeht, ein chronischer, viele Exacerbationen bewirken einen Rückschritt in der Heilung. Unter dem Einflusse der chronischen Hyperämie wird der Termin der Menopause hinausgeschoben. Ja oft verschlimmern sich die Symptome in der klimacterischen Periode ganz wesentlich. Und auch nach definitivem Eintritt der senilen Involution bleibt eine geringe eitrige Secretion des Endometrium oft noch jahrzehnte lang übrig. War aber Hysterie die Folge der Metritis, so kann auch nach der Menopause die Hysterie in ihrer ganzen Ausdehnung zurückbleiben.

Diagnose und Prognose.

Fast bei allen Affectionen des Uterus muss man eine chronische Metritis diagnosticiren. So besteht die eigenthümliche Hypertrophie ebensowohl bei Carcinom, Fibrom, als bei den Lageveränderungen des Uterus. Vor Allem aber ist bei starker Pelveoperitonitis der Uterus immer in einem Zustande, welcher die Diagnose der chronischen Metritis zulässt. Als man früher die einzelnen Krankheiten der Gebärmutter noch nicht zu trennen verstand, wurde die chronische Metritis unendlich oft diagnosticirt. Berücksichtigt man aber zuerst alle sonstigen pathologischen Veränderungen, so bleiben nur wenige Fälle übrig, wo eine reine, nicht complicirte, chronische Metritis besteht. Zu ihrer Diagnose gehört eine Vergrösserung des Uterus, eine Schmerzhaftigkeit, sowohl spontan als bei Druck, und Abnormitäten in der Secretion, sei es nun, dass nur Menstruationsanomalien bestehen oder dass auch Ausflüsse irgend einer Art die Betheiligung des Endometrium darthun.

Bei der Differentialdiagnose kommt vor allen Dingen Schwangerschaft in den ersten Monaten in Betracht. Wird sie nicht vermuthet oder wird sie geleugnet, so ist allerdings wegen der fast identischen, subjectiven Symptome ein Irrthum möglich. Da die für die chronische Metritis nöthige Therapie den Abort zur Folge haben kann, so wird in jedem zweifelhaften Falle eine sorgfältige Untersuchung, nöthigenfalls eine längere Beobachtung nothwendig sein.

Die Prognose ist ungünstig. Namentlich in den Fällen, welche aus dem Puerperium herrühren, sind die Veränderungen, Gefässerweiterungen, so erheblich, dass eine restitutio in integrum gar nicht möglich ist. Bleibt aber die letzte Ursache bestehen, so wird auch die symptomatische Behandlung wenig Erfolg haben. Ist die chronische Metritis die Complication einer andern nicht wegzuschaffenden Ursache, so ist ebenfalls die Heilung unmöglich. Aber auch in den Fällen, wo die Heilung im Bereiche der Möglichkeit liegt, bringen Unachtsamkeit

der Patientin, Unvollständigkeit der Kuren, Nichtbefolgen der ärztlichen Vorschriften, Aborte und Geburten, neue Perimetriden und andere Schädlichkeiten immer wieder Verschlimmerungen, die zwar ein zeitweises Wohlbefinden zulassen, im Grunde aber doch die Patientin invalide machen. Die Rückwirkung des fortwährenden Uebelbefindens auf den Geist und Körper untergraben auch die stärkste Gesundheit, sodass die Patientin herunterkommt, fortwährend kränkelt und wenig resistent gegen intercurrente andere Krankheiten wird. Bei lange fortgesetzter rationeller Behandlung, bei Fehlen neuer Schädlichkeiten ist ein Zustand möglich, der der Heilung gleicht.

Behandlung.

Gemäss unserer Darstellung ist die Metritis sehr häufig mit anderen Affectionen complicirt oder eine Folge anderer Affectionen. Deshalb ist der Angriffspunkt für die Behandlung selten allein der Uterus. Die vielfachen entzündlichen Vorgänge um den Uterus und in dem Uterus lassen es als nothwendig erscheinen, zuerst eine antiphlogistische Therapie zu beginnen.

Die Patientin muss sich im weitesten Sinne schonen. Namentlich solche Schädlichkeiten, die eine Congestion der inneren Genitalien herbeiführen, sind zu vermeiden. Tanzen, Reiten, Fahren auf Strassen und der Eisenbahn, Treppensteigen, körperliche Anstrengungen etc. sind zu untersagen. Vor Allem aber muss der Coitus unterbleiben, theils weil die Hyperämie beim Orgasmus, theils weil die eventuelle Schwangerschaft und Abort den Zustand verschlimmern. Ferner ist die Stuhlentleerung zu regeln. Die Wahl der Mittel hängt von verschiedenen Umständen ab. Da die Obstruction meist sehr lange Zeit besteht und sehr hartnäckig ist, so muss man darauf Bedacht nehmen, solche Mittel gebrauchen zu lassen, die längere Zeit vertragen werden. Oft ist es nöthig, häufig mit den Mitteln zu wechseln, damit die Patientin nicht allmählich sich an zu grosse Dosen gewöhnt. Drastica sind durchaus nicht contraindicirt, in mässigen Gaben wirken sie oft auf Appetit und Verdauung viel besser als Mittelsalze. Wegen der Anämie verbindet man gern mit den Abführmitteln Eisen. So in Form der Pill. aloët. ferrat. täglich zwei bis drei Stück. Bei sehr anämischen Patientinnen sind Eisenwässer anzuwenden. Dabei aber muss die grösste Aufmerksamkeit darauf gerichtet werden, dass nicht etwa der Appetit leidet oder Obstruction eintritt. Sehr gut bekömmliche Eisenpräparate sind das Ferrum solubile saccharatum und das pyrophosphorsaure Eisenwasser. Auch eine gut geleitete Kur mit abführenden Brunnen, Elster Salzquelle,

Franzensbad, Eger, Marienbad, Kissingen, Karlsbad, Tarasp „dem Karlsbad der Schweiz“ etc. thut gute Dienste. Ja nicht wenig Patientinnen fühlen sich nach Regelung der Verdauung so wohl, dass sie sich für geheilt halten. Werden Mittelsalze nicht vertragen, so sind auch Molken und Traubenkuren zu empfehlen. Der Hausarzt hat hier ein weites Feld für eine sorgfältige Thätigkeit, und hat namentlich bei unverständigen Patientinnen die Aufgabe, mit grösster Strenge auf regelmässige Diät und Fernhalten der Schädlichkeiten zu dringen.

Die locale Behandlung besteht zuerst darin, dass man alles Pathologische zu beseitigen sucht. Ist die Portio sehr gross und hyperämisch, so macht man Scarificationen, aus denen ein bis zwei Esslöffel Blut ausfliessen. Nach der Scarification wird die Blutung durch einen Glycerintampon gestillt. Das Glycerin zieht Feuchtigkeit aus den Geweben an, wirkt dadurch austrocknend und auf die geschwollene Portio verkleinernd. In frischeren Fällen kann eine grosse Portio nach einmaliger Scarification und drei- bis viertägiger Glycerintamponade um die Hälfte abgeschwollen sein. Da diese Therapie eine sehr einfache und ungefährliche ist, so muss sie dringend empfohlen werden. Die Blutentziehungen werden nicht mehr als sechs bis achtmal in der intermenstruellen Zeit vorgenommen, während man die Glycerintamponade wochenlang täglich fortsetzen kann. Dem Glycerin kann Jod beigemischt oder die Portio kann vorher mit Jodtinctur bepinselt werden. Auch ein Auftragen einer Jodoformsalbe auf die Portio ist empfohlen. Ich möchte indessen den Hauptwerth auf die Scarificationen und die Glycerintamponade legen. Nebenbei muss natürlich die Affection der Innenfläche des Cervix berücksichtigt werden. Bleibt die Portio trotzt der Behandlung sehr gross, ist diese Grösse auch nicht durch leicht zu entleerende Ovula Nabothi bedingt, so ist eine keilförmige Excision beider hypertrophirten Lippen nach der Figur 78 bis 80, pag. 164 geschilderten Methode zu empfehlen. Da sich nach Amputation der hypertrophirten Portio eines hypertrophischen Uterus derselbe im Allgemeinen oft bedeutend verkleinert, so hat man die Amputation geradezu als rationellste Therapie bei der chronischen Metritis empfohlen.

In Fällen von uncomplicirter Metritis habe ich auch vielfach aus therapeutischem Zwecke eine Laminariadilatation vorgenommen, den Uterus ausgespült, ausgewischt und mit Jodtinctur ausgepinselt. Unmittelbar nach der Procedur wurden ein bis zwei Spritzen Ergotinlösung (1 : 8) subcutan injicirt. Auf diese Weise erzielt man eine oft recht erhebliche Verkleinerung des Uterus, eine Besserung der Endometritis, Abnahme der Blutungen und damit eine Besserung des Allgemeinbefindens.

Ist aber, wie so häufig die chronische Metritis mit Pelveoperitonitis complicirt, so richtet sich die Therapie mehr gegen die Perimetritis. Hier sind Priessnitz'sche Umschläge, nicht zu warme Sitzbäder etc. am Platze. Auch Irrigationen der Scheide während der ganzen Dauer des Sitzbades haben oft einen guten Einfluss.

Badekuren werden mit und ohne den Rath des Arztes heutzutage vielfach angewendet, und zwar sind Sool-, Moor- und Stahlbäder am meisten beliebt. Einen directen Einfluss eines bestimmten Bades auf die chronische Metritis muss man ganz sicher leugnen. Sorgfältig ist nach dem Temperament, der socialen Lage und der ganzen Lebensweise der Patientin ein Bad auszuwählen. Die nothgedrungene Faulheit, die grosse körperliche und geistige Ruhe wirken oft besser als der specifische Heilcoëfficient der Quelle. Ja, nicht selten kommt es vor, dass von zwei Patientinnen mit völlig gleichen Affectionen aus demselben Bade die Eine fast geheilt, die Andere bedeutend verschlimmert zurückkommt. Im Allgemeinen lässt sich nur sagen, dass Waldaufenthalt, Seebäder, kohlensäurehaltige kühle Bäder und kalte Wasserkuren bei nervösen, appetitlosen Individuen von Erfolg sind, dass die Soolbäder und Moorbäder bei frischeren peritonitischen Affectionen anzurathen sind, und dass bei Anämischen Eisenquellen, am besten in Verbindung mit abführenden Wässern, gebraucht werden. Nicht selten regen die langen warmen Vollbäder sehr auf, es ist deshalb die Patientin darauf hinzuweisen, dass sie sich nach einigen Bädern wohler fühlen muss. Tritt das Gegentheil: Nervosität, Schlaflosigkeit, Appetitmangel und grosse Erregung ein, so dürfen nur Umschläge und Sitzbäder angewendet werden. Als erste Regel ist festzuhalten, dass niemals eine Patientin eine Quelle trinken oder ein Bad gebrauchen darf, ohne sich der beobachtenden Behandlung eines Badearztes anzuvertrauen.

Compliciren Lageveränderungen die Metritis oder ist die Metritis die Folge von Lageveränderungen, so richtet sich gegen diese die Therapie.

Somit werden wir bei einer ganzen Reihe von Affectionen der weiblichen Genitalorgane auf die Behandlung der chronischen Metritis zurückkommen.

Elftes Capitel.

Die Krankheiten des Endometrium.

A. Acute Endometritis.

Die acute Endometritis ist eine Theilerscheinung der pag. 179 beschriebenen acuten Metritis. Namentlich bei Tripperinfection, aber auch bei inficirenden oder reizenden intrauterinen Pessarien, sowie überhaupt nach intrauteriner Medication macht sich die Erkrankung des Endometrium durch reichlichen Ausfluss bemerklich. Die Schleimhaut wird in solchen Fällen deutlich empfindlich. Ein ähnlicher Vorgang kommt physiologisch, vor und nach der Menstruation vor und documentirt sich durch geringe wässrige, schleimige, blutige Secretion der Uterusinnenfläche. Die Bedeutung der acuten Entzündung des Endometrium fällt, ebenso wie die Therapie mit der der acuten Metritis zusammen.

B. Die chronische Endometritis.

Viel häufiger sind die pathologischen Zustände der Uterusschleimhaut chronischer Natur und zwar ist es hier möglich, dass die ganze Schleimhaut vom Orificium externum bis zum Fundus, oder allein der Cervix oder allein die Uterushöhle pathologisch verändert ist. Am häufigsten ist der Cervixkatarrh, danach kommt die Affection der gesammten Schleimhautoberfläche, am seltensten sind pathologische Zustände der Schleimhaut auf die Schleimhaut des Corpus beschränkt, wie bei der Endometritis fungosa.

Aetiologie und Anatomie.

Betrachten wir zunächst den Katarrh der gesammten Uterusinnenfläche, so kommen hier häufig Fälle vor, welche man eher Hypersecretion als Katarrh nennen muss. Namentlich bei Menstruationsanomalien, bei chlorotischen, anämischen Individuen producirt der Uterus eine grosse Menge glasigen Schleims. Ist das Orificium uteri externum eng und wie bei acuten Flexionen dicht an die Vaginalwand angedrückt, so kann der Schleim nicht ausfliessen, er dickt sich zu einem festen Gallertklumpen ein und dilatirt allmählich den Cervix. Ja sogar der Uterus kann in toto weit werden, sodass man mit dicken Sonden an-

standslos das Orificium internum passirt. Entfernt man den Schleim aus dem Cervix, so zeigt der immer wieder nachquellende Schleim die Betheiligung des Uterusinnern an der Hypersecretion. Selbst bei kleinen Uteris findet man täglich ein bis zwei Theelöffel voll Schleim im Scheidengrunde.

Auch nach Aborten und nach Geburten bilden sich derartige Zustände aus, aber auch hier selten bei robusten, vollblutigen Frauen. Untersucht man die Schleimmasse mikroskopisch, so trifft man durchaus nicht häufig Epithelien der Uterusinnenfläche an. Es scheint sich deshalb um eine reine Hypersecretion der Drüsen des Uterus zu handeln.

Besteht der Zustand der Hypersecretion längere Zeit, so scheint er zu Circulationsveränderungen zu führen. Die ganze Schleimhaut verdickt sich, die Menstruation verläuft nicht mehr normal und wird besonders bei Frauen, die geboren haben, sehr reichlich. Bei Frauen, die nicht geboren haben, kann Dysmenorrhoe eintreten.

Nach längerer Dauer ist dem Schleim oft Eiter beigemischt, namentlich bei Vorwiegen des Cervixkatarrhs und bei Erosionen am Muttermund. Die Uterussecrete reizen die Vaginalwand, auf welcher sich dann ebenfalls Eiter bildet. Es kommen aber auch Fälle vor, wo aus dem Uterus Eiter ausfliesst. Dies ist häufiger im vorgeschrittenen Alter der Fall. Den genauen Nachweis kann man durch den Probetampon (Schultze) liefern. Ein in Tanninglycerin getauchter Tampon wird vor die Portio gelegt und nach 12 Stunden sorgfältig, nach Einführung eines Röhrenspeculum durch dasselbe herausgezogen. Dann sieht man oben deutlich die Secrete des Uterus.

Bei alten syphilitischen Individuen und auch bei chronischer Gonorrhoe secernirt öfter das Uterusinnere einen dünnflüssigen Eiter ohne jede Beimischung von Schleim. Man muss also hier eine derartige Veränderung der Schleimhaut annehmen, dass die Drüsenthätigkeit in den Hintergrund getreten ist. Und in der That findet man mikroskopisch bei alten Frauen oft keine Drüsen mehr.

Eine eigenthümliche, auf die Schleimhaut des Körpers begrenzte Form der Endometritis existirt dann, wenn die ganze Schleimhaut hypertrophisch ist, Endometritis fungosa (Olshausen). Es kommen hier sowohl Fälle vor, bei denen eine gleichmässige, sammtartige Schwellung, als solche, bei denen eine zottige Beschaffenheit der Schleimhaut gefunden wird. Die Aetiologie ist unklar. Bei der Untersuchung sieht man Partien, welche mikroskopisch Nichts als eine durchaus gleichmässige Hypertrophie sämmtlicher Theile der Schleimhaut zeigen. Aber mitunter sind auch die Gefässe ectatisch oder die Drüsen erweitert. Ja

diese letzteren scheinen der Grund der Hypertrophie allein sein zu können, denn sie waren in einzelnen Präparaten nicht erweitert, sondern verlängert, durcheinander gewachsen, durch Verdrängung des Bindegewebes der Schleimhaut eng aneinander liegend, fast ohne Lumen. Ist dies der Fall, so nähert sich der Befund dem Adenom. Die Endometritis fungosa ist oft sehr hartnäckig, sodass die Behandlung sich auf Jahre erstreckt.

Auch die sogenannte Dysmenorrhoea membranacea gehört zu den Erkrankungen der Schleimhaut des Körpers. Bei dieser Krankheit löst sich bei jeder Menstruation die ganze oberflächliche Schicht der Schleimhaut und wird unter enormen Wehenschmerzen als fetzige Haut ausgestossen. Verwechselung mit Abort ist im concreten Falle leicht möglich. Hält man aber fest, dass zum Wesen der Dysmenorrhoea membranacea die Ausstossung einer Membran bei jeder Menstruation gehört, so ist die Diagnose leicht zu stellen. Man muss eine derartige Membran stets genau mikroskopisch untersuchen, dann findet man in den Abortresten häufig Chorionzotten, stets grosse Decidualzellen, Drüsenlumina ohne Epithel oder mit stark verfettetem Epithel, während die dysmenorrhoische Membran die normale Uterusschleimhaut, mit rothen und weissen Blutkörperchen durchsetzt, mit nur wenig vergrösserten Bindegewebskörperchen und Stücken von Drüsen zeigt.

Symptome und Verlauf.

Bei der chronischen Endometritis ist das Hauptsymptom die Vermehrung und die qualitative Veränderung der Uterussecrete, ferner die Menstruationsanomalie, die Menorrhagie. Letztere ist das charakteristische Symptom der Endometritis fungosa. Bei lange bestehendem, massenhaften Ausfluss aus dem Uterus leidet der Allgemeinzustand, freilich ist häufig die Hypersecretion eher auf die Anämie als die Anämie auf die Hypersecretion zu beziehen. Wegen der fast immer bestehenden Complication mit chronischer Metritis haben wir bei der Endometritis auch alle die pag. 183 und 184 beschriebenen Symptome. Der Verlauf ist, wie der Name sagt, exquisit chronisch.

Diagnose und Prognose.

Die Diagnose ist durchaus nicht allein nach den Angaben der Patientin zu stellen. Der Praktiker darf principiell nur dann einer Angabe trauen, wenn er sich von der Wahrheit überzeugt hat. Oft machen Patientinnen die übertriebensten Schilderungen und sprechen von „weissem Fluss“ bei einer Quantität, die durchaus als physiologisch

aufzufassen ist. Ja Hysterische, die häufig an Fluor leiden, belügen sogar absichtlich den Arzt. Umgekehrt kann eine Patientin, welche täglich den Irrigator braucht, sich über die Menge des Ausflusses vollkommen täuschen, oder der enge Muttermund lässt den Schleim nicht ausfliessen, sodass der Cervix ampullenartig dilatirt ist. Aus allen diesen Gründen ist eine digitale und eine Speculumuntersuchung nothwendig.

Die Differentialdiagnose zwischen den verschiedenen Ausflüssen wird theils durch die Besichtigung der Flecke in der Wäsche gestellt, (Eiter macht gelbe, Schleim blassgraue Flecke), theils ebenfalls durch directe Besichtigung. Dass die ganze Uterushöhle erkrankt ist, nimmt man wahr erstens aus der Erweiterung des Uterus, zweitens aus der Erfolglosigkeit der Behandlung eines Cervicalkatarrhs, drittens durch Aussaugen der Uterushöhle mit der Braun'schen Spritze.

Die Prognose ist bei geeigneter Behandlung eine günstige. Doch sind gerade die milderen Formen von Hypersecretion schwerer zu heilen, als die Fälle von copiösen, eitrigen oder blutigen Ausflüssen. Natürlich hängt die Prognose auch von den Complicationen, vor allen der Metritis, ab.

Behandlung.

Die Behandlung muss eine allgemeine und locale sein. Beides muss zusammenwirken, um dieses langwierige Leiden zu beseitigen oder zu vermindern.

Regelung des Stuhlgangs, Aufbesserung der Constitution durch Eisen, gute Nahrung, Landaufenthalt, oder überhaupt Wechsel des Aufenthalts sind nöthig. Existirt kein Verdacht auf Lungenaffectionen, wie es hier allerdings oft der Fall ist, so sind vor allem Seeluft oder Gebirgsluft zu empfehlen. Es giebt nicht wenig Fälle, wo mit einer Besserung des Allgemeinzustandes auch das Localleiden verschwindet. Namentlich ist bei Virgines sehr vor einer übereilten localen Behandlung zu warnen. Die grossen Schwierigkeiten bei der Exploration, sowie bei jeder Manipulation in der Tiefe der Vagina erschweren eine vollständige locale Behandlung ungemein; die psychische Erregung, die entweder die Schmerzen und der Widerwille gegen die Berührung der Genitalien, oder im Gegentheil der geschlechtliche Reiz und die Neigung zu selbstständiger Wiederholung des Reizes bewirken, ist in seinen Folgen ganz unberechenbar. Ich glaube nicht zu viel zu sagen, wenn ich behaupte, dass bei mancher Psychose die locale Behandlung eines an sich geringfügigen Uterinleidens die erste Ursache war.

Bessert sich der Zustand bei constitutioneller Behandlung nicht, so sucht man zuerst durch milde, locale Mittel einzuwirken. Man verordnet Vaginaldusche mit Soole oder alkalinischen Wässern. Kehrt auch dann der Ausfluss wieder, so ist es indicirt, eine locale Behandlung der Schleimhaut selbst zu beginnen. Bei Frauen mit weiter Vagina dürfte man sich eher zu der Localbehandlung entschliessen als bei Virgines.

Ehe man die Localbehandlung beginnt, muss man die Patientinnen darauf hinweisen, dass jahrelang bestehende Leiden nicht durch eine einmalige Aetzung etc. zu beseitigen sind. Man muss die Wichtigkeit der längeren Kur, der Ausdauer und der Gewissenhaftigkeit betonen und davor warnen, etwa eigenwillig die Kur abzubrechen.

Bei Hyperämien sind Scarificationen von Nutzen. Wenn also bei Stichelung der Portio das Blut massenhaft hervorströmt, so ist eine mehrmalige Blutentleerung, Glycerintamponade, Jodbepinselung indicirt. Die Uterusinnenfläche muss vor jeder Localbehandlung sorgfältig gereinigt werden. Ist der innere Muttermund eng, so wird er dilatirt, meistentheils ist dies nicht nöthig. Mit dem Uteruskatheter (Figur 23 bis 25, pag. 56) wird die Höhle desinficirend ausgespült. Dann wischt man mit trockner Watte mit dem Uterusstäbchen (Figur 32 [b], pag. 73) den Uterus so oft und so lange aus, bis kein glasiger Schleim mehr an der Watte haftet. Blutet es, so umwickelt man ein Uterusstäbchen mit Watte, schiebt es in den Uterus und lässt es liegen. Hierauf wird ein anderes Uterusstäbchen mit weniger Watte umwickelt, in Jodtinctur getaucht und sofort nach Entfernung des tamponirenden Stäbchens, schnell in den Uterus eingeführt. Das letzte Stäbchen bleibt ein bis zwei Minuten im Uterus liegen. Die sich leicht vertheilende Jodtinctur kommt somit noch viel sicherer mit dem ganzen Uterincavum in Berührung, als wenn man sie mit der Braun'schen Spritze (Figur 35, pag. 80) einspritzt. Nach Entfernung des Stäbchens wischt man die überschüssige Jodtinctur sorgfältig ab und lässt täglich zwei- bis dreimal eine laue Scheidenirrigation vornehmen.

In Fällen von reiner Hypersecretion hat man mit der geschilderten, ungefährlichen Therapie viel bessere Erfolge als mit den neuerdings empfohlenen heroischen Methoden des Ausätzens und Auskratzens des Uterus. Der Uterus ist doch kein mit schlechten Granulationen bedeckter, nicht heilender Fistelgang. Eine partielle Zerstörung dieser erkrankten Schleimhaut hat nur den therapeutischen Werth einer directen Blutentziehung. Will man die Schleimhaut umstimmen, die Secretion verändern, so hat es keinen Zweck, Partien derselben zu entfernen. Viel wichtiger ist es, die Secrete wegzuschaffen und dann die Schleim-

haut überall mit einem umstimmenden Arzneimittel in Berührung zu bringen.

Ist der innere Muttermund eng, so hat man nicht die Sicherheit mit den Instrumenten in alle Ecken des Uterus hinzukommen. Dann genügt oft schon der Druck mit meinem Katheter, um den Muttermund zu erweitern. Besonders am Platze sind aber meine Uterusdilatatorien (Figur 18, pag. 50). Nr. 1 ist selbst in den nulliparen Uterus ohne zu grosse Anstrengung und Schmerzen einzuschieben. Unmittelbar nach dem Herausziehen quellen oft grosse retentirte Schleimmassen hervor. Da der Zweck war, das watteumwickelte Stäbchen zum Auswischen einzuführen, so ist zunächst eine grössere Erweiterung unnöthig. Andere ziehen von vorn herein die Laminariadilatation vor. Freilich hat ja das Quellen der Laminaria im Uterus und Cervix wenig Zweck, wenn man allein den inneren Muttermund erweitern will. Aber doch muss zugegeben werden, dass die antiseptische Laminariadilatation die auch in ihren Folgen ungefährlichste, und dabei leichteste Methode der Dilatation ist. Der Laminariadilatation kann man eine nachhaltige Wirkung zuschreiben, der erweiterte, serös durchtränkte Uterus verkleinert sich danach oft auffallend. Namentlich wenn man die Procedur mit einigen Ergotininjectionen schliesst. Nach der Laminariaerweiterung des Uterus wird derselbe ausgespült, ausgewischt und ausgepinselt. Bei Erfolglosigkeit kann diese Methode einigemale angewendet werden.

Hat man durchaus keinen Erfolg oder besteht von Anfang an mehr eitriger als glasiger Ausfluss, so ist es indicirt eine stärkere Dilatation des Uterus behufs der Austastung der Uterusinnenfläche vorzunehmen. Es gelingt dies oft überraschend leicht, bei weitem äusseren Muttermund bohrt sich ohne grossen Widerstand der Finger in den Uterus ein. Dabei muss die andere Hand von aussen nachhelfen, d. h. den Uterus über den Finger drücken und stülpen. Ist die Controle von aussen schwierig, so operirt man mit Sims Speculum und setzt in die vordere Muttermundslippe oder in beide eine Muzeux'sche Hakenzange ein (Figur 15, pag. 42). Dann dringt der Finger in den Uterus, während ein Assistent das Speculum hält. Auch kann man ohne Speculum operiren, mit einer Hand eindringen und mit der andern die Muzeux'sche Zange halten. Schröder hat empfohlen, bei schwierigen Fällen den Muttermund nach beiden Seiten hin einzuschneiden. Dadurch hat man den Vortheil, dass man beim Umklappen der Muttermundslippen die Innenfläche sehen kann, und dass das Eindringen in den Uterus ganz erheblich erleichtert wird. Bei Nulliparen dagegen halte ich es für ungefährlicher erst Laminaria einzulegen und dann zu dilatiren, sei es mit meinem, sei

es mit Schultze's (Figur 17, pag. 48) oder Ellinger's Instrument. Diese Instrumente werden am besten in der Seitenlage (Figur 11, pag. 40) mit Sims Speculum (Figur 12, pag. 41), nach Anhaken der Portio, in den Uterus eingeschoben.

Doch auch hier rathe ich dringend nichts zu forciren, es giebt effectiv Uteri Nulliparer, die man nicht soweit erweitern kann, dass der Finger bis zum Fundus vordringen kann. Aber es genügt auch schon zur Diagnosenstellung, dass man einen scharfen Löffel (Figur 36 und 37) oder eine Curette (Figur 38, pag. 83) einführt. Können diese Instrumente sich leicht hin- und herbewegen, treffen sie überall auf die glatte Uterusinnenfläche, ohne etwa beim Herabstreichen viel abzukratzen, so kann weder ein pathologischer Inhalt noch eine stark gewulstete Schleimhaut vorhanden sein. Dies erkannt zu haben ist genügend. Ist aber ein pathologischer Inhalt vorhanden, so ist auch meist das Eindringen leicht. Somit kann man bei sehr schwerer Dilatation schon aprioristisch vermuthen, dass Nichts im Uterus ist und umgekehrt. Ausnahme machen hiervon kleine Myome, bei denen mitunter der Cervix vollkommen hart und fest ist.

Hat man nunmehr die Diagnose gestellt, dass nur die Schleimhaut ohne hypertrophirt zu sein erkrankt ist und dass nicht etwa eine Geschwulst sich im Uterus befindet, so wird die Uterushöhle mit Aetzmitteln behandelt. Statt der Jodtinctur kann man Acidum nitricum gebrauchen. Es wird mit einem Uterusstäbchen der ganze Uterus ausgeätzt. Auch ist eine Mischung von Carbolsäure, Jodtinctur und Wasser vorgeschlagen. Einen ganz vorzüglichen Erfolg hat man oft mit dem ungefährlichen Holzessig. Während der Assistent das Sims'sche Speculum hält, giesst man nach Auswischung des Uterus einen Esslöffel voll Acetum pyrolignosum in die Scheide vor die Portio. Dann wird 10 bis 15 mal mein mit etwas Watte umwickeltes Uterusstäbchen in den Uterus eingeführt, sodass der Holzessig wiederholt in die Uterushöhle gepumpt wird. Nach der Procedur entfernt ein anderes Uterusstäbchen mit grossem Wattebausch aus der Scheide den überflüssigen Holzessig, damit er nicht beim Herumlegen der Patientin ausfliesst. Auch starke Alaunlösungen, Liquor ferri sesquichlorati und viele andere Adstringentien und Aetzmittel werden gebraucht. Alle flüssigen Mittel sind den festen vorzuziehen.

Nicht selten entnimmt man allein aus den Blutungen eine Indication zum therapeutischen Vorgehen. Sowohl Menorrhagie als Metrorrhagie schwächen den Organismus so, dass Abhülfe geschafft werden muss.

Natürlich können eine grosse Anzahl verschiedener Krankheiten

Blutungen machen, und oft liegt der Grund, z. B. ein Myom, klar zu Tage. Aber es giebt auch Fälle, bei denen nur in einer Schlaffheit und Blutüberfüllung der ganzen Gebärmutter und speciell der Schleimhaut das Wesen des pathologischen Zustandes gesucht werden muss. Dann wird eine Therapie eingeleitet, deren Zweck die Beseitigung der Blutung ist. Auch hier wiederum kommen alle Mittel, die den Organismus im Ganzen stärken und die chronische Metritis direct und indirect angreifen, in Anwendung.

Will man der Schleimhaut die Neigung zu Blutungen nehmen, so spritzt man am besten zunächst mit der Braun'schen Spritze Liquor ferri in den Uterus ein. Das Verfahren ist pag. 80 geschildert. Vorher ist die Scheide, die Portio und der Cervix zu desinficiren, damit nicht etwa die aus dem Uterus sich entfernenden Borken in der Scheide sich zersetzen. Um dies zu verhindern, wird auch nach der Procedur zwei bis drei Tage lang die Scheide ausgespült. Soll allein auf die Schleimhaut eingewirkt werden, so ist eine Präventivdilatation unnöthig. Ist indessen der Fall in seinen Antecedentien unbekannt, existirt der Verdacht, dass ein abnormer Inhalt im Uterus sich befindet, ergiebt die combinirte Untersuchung eine besondere Weichheit und Vergrösserung der Gebärmutter, so muss die Höhle explorirt werden.

Auch hier wird zunächst versucht ohne Dilatation einzudringen. Gelingt dies nicht, so ist eine schnelle Dilatation der langsamen vorzuziehen. Erstens bereitet die lange bestehende Blutung stets die Verhältnisse für die rapide Dilatation ebenso vor, wie es eine Laminariadilatation künstlich thut, und zweitens kann Laminaria leicht einen Polypen zerquetschen, der Polyp gangränescirt und es entsteht durch Sepsis und Peritonitis Lebensgefahr. Ich habe einen Fall obducirt, wo nach Pressschwammanwendung und Zerstörung eines grossen Schleimpolypen sich nachweisbar eine Peritonitis auf dem Wege durch die Tube ausgebildet hatte. Nach der rapiden Dilatation tastet man den Uterus sofort aus. Findet der Finger im Uterus einen fremden Inhalt, so ist festzustellen, um was es sich handelt. Bei den oben (pag. 190) geschilderten Schleimhauthypertrophien ist eine Entfernung aus dem Uterus indicirt. Dies geschieht mit Curette oder scharfem Löffel unter sorgfältiger Controle von aussen. Sims Seitenlage, Speculum und Anhaken der vorderen Muttermundslippe erleichtern in ausgezeichneter Weise die Procedur. Der Uterus wird völlig nach allen Richtungen hin ausgekratzt. Nach der Beendigung der Operation spült man den Uterus mit 3procentiger Carbolsäurelösung aus. Eine Aetzung nachzuschicken hat keinen Zweck. Besser ist es die Verkleinerung durch Ergotin zu

begünstigen. Meist steht die Blutung nach Entfernung der Schleimhaut unter tagelangen, mässigen Wehenschmerzen.

Fühlt man keine deutliche Grenze der Schleimhaut in der Tiefe, oder gelangt man an einer circumscripten Stelle tief in fetziges Gewebe hinein, so liegt eine bösartige Geschwulst vor. Diese muss durch mikroskopische Untersuchung des Ausgekratzten diagnosticirt werden.

Nach allen derartigen Proceduren hat die Patientin möglichst Ruhe zu halten. Einfache Auspinselungen des Uterus mit Jodtinctur oder Holzessig bei weitem Uterus darf man ambulant vornehmen. Wird dilatirt, so muss die Patientin stets zu Bett liegen, führte man Laminaria ein, so ist die Bettruhe drei bis vier Tage nothwendig, bei Neigung zu Blutungen noch länger. War es nur nöthig meine Dilatatorien 1 bis 3 einzubringen, so kann Patientin, falls sie sich völlig wohl fühlt, nach 24 Stunden aufstehen. Hat man den Uterus ausgeschabt, so ist drei bis vier Tage lang die Temperatur zu beobachten und die Umgebung des Uterus auf Schmerzen oder Tumorenbildung zu prüfen. Die Patientin darf erst dann aufstehen, wenn kein Blut mehr ausfliesst und der Uterus klein und hart ist. Vielfache, reinigende, desinficirende Vaginalausspülungen sind nach sämmtlichen intrauterinen Manipulationen selbstverständlich.

Bei der Dysmenorrhoea membranacea sind Dilatation und starke Ausätzungen der Uterushöhle zu empfehlen.

C. Die pathologischen Zustände des Cervix uteri.

Aetiologie.

Theilen wir den Uterus in zwei am inneren Muttermunde sich trennende Hälften, so ist eine gemeinsame Erkrankung beider Hälften (Metritis), wie wir sahen, häufig. Es ist auch selbstverständlich, dass bei Erkrankung des Uteruskörpers schliesslich die Portio in Mitleidenschaft gezogen wird, ebenso wie an langdauerndem Cervixkatarrh mit Hypertrophie der Portio vaginalis schliesslich nicht nur die ganze Uterusschleimhaut, sondern auch das ganze Uterusparenchym sich betheiligen wird. Aber doch giebt es einige Gründe, die auch eine isolirte Erkrankung der unteren Hälfte bewirken können. Zuvörderst ist die Portio vielen Schädlichkeiten ausgesetzt, bei der Geburt wird sie zerrissen, die Narben bewirken in einzelnen Partien Stauung und Hypertrophie, in anderen Anämie und Schrumpfung. Bleiben grössere Partien unvereinigt, so wird die granulirende Fläche durch atypische Epithelwucherung bedeckt. Das Cylinderepithel scheint eine viel grössere Wachsthumsenergie zu

besitzen als das Plattenepithel. Das letztere wird verdrängt, während das erstere sich Localitäten erobert, an denen es primär nicht gefunden wird. Auch die andere anatomische Beschaffenheit der Drüsen ist wichtig, im Cervix befinden sich acinöse, leicht wuchernde, in der Uterushöhle nur tubulöse Drüsen. Sodann aber kommen die veränderten Druckverhältnisse in Betracht. Ist bei einer Nullipara die Vulva geschlossen, die Vagina eng, so macht der ganze Beckenboden einen Theil der Abdominalwandung aus. Aber bei Nulliparen mit schlaffer, weiter Scheide, mit Senkung der vorderen Vaginalwand ist der Druck in der Vagina geringer. Durch die Senkung der Scheide werden die Gefässe gezerrt, folglich entsteht Stauung, die Stauung wiederum verhindert die Involution im Puerperium, die Portio bleibt gross, dick, blutreich, durch Narben und durch Cylinderepithelwucherungen unregelmässig.

Während der Schwangerschaft hypertrophirten auch die vielfach verzweigten Drüsen des Cervix. Im puerperalen Uterus findet man einen fast adenomatösen Bau der Cervicalschleimhaut. Diese Hypertrophie findet auch pathologisch Statt oder bleibt vom Puerperium zurück. Vielleicht existiren individuelle Unterschiede, was die Menge der Drüsen anbelangt. Oder ein entzündlicher Reiz, welcher die Gewebe der Portio hypertrophiren lässt, bewirkt in einigen Fällen eine besondere Wachsthumsenergie der Drüsen. Das Klaffen des Cervicalkanals befreit zudem die Schleimhaut des Cervix von dem Druck der gegenüberliegenden Seite, und die hochrothe Schleimhaut ragt direct in die Vagina. Kommt übermässige Ernährung des ganzen Uterus hinzu, oder Tripperinfection, oder eine falsche zu sehr reizende Behandlung, so erfolgt eine massenhafte Hypersecretion der Cervicalschleimhaut, gemischt mit Eiter.

Bei Nulliparen ist es aber im Gegentheil möglich, dass bei sehr engem äusseren Muttermund der Schleim nicht abfliessen kann und, wie wir wiederholt erwähnten, den Cervicalkanal aufbläht.

Anatomie.

Nur selten ist eine der drei charakteristischen Affectionen der Portio vaginalis: Hypertrophie, oberflächlicher Cervicalkatarrh, Drüsenhyperplasie, ganz allein vorhanden. Fast immer findet man, wenn auch das Eine vorwiegt, doch die zwei andern Affectionen als Complication, respective es ist die eine Affection Grund oder Folge der anderen.

Was zunächst die Hypertrophie anbetrifft, so kommen rein hyperplastische Zustände des Bindegewebes und der Muskulatur ohne Betheiligung der Drüsen selten isolirt vor. Sind sie auch nicht angeboren, denn bei Föten findet man nie dergleichen, so beruhen sie doch auf

einer mangelhaften Umbildung des fötalen Uterus zum reifen Organ. Häufiger ist eine derartige Hypertrophie die Theilerscheinung der chronischen Metritis, der Hypertrophie des ganzen Organs. Oder die Hypertrophie ist Folge der Stauung und diese wiederum Folge der Lageveränderung, der Senkung der vorderen Vaginalwand, ein Zustand, den wir gesondert betrachten werden.

Häufiger findet man einen isolirten Cervicalkatarrh. Dass dabei wiederum die Innenfläche des Uteruskörpers sich an der Schleimproduction oft betheiligt, setzten wir pag. 182 auseinander. Beim isolirten Cervixkatarrh ist die Schleimhaut verdickt, aufgelockert, blutet sehr leicht. Der Schleim ist mit Eiter gemischt oder bei gonorrhoischer Infection reiner, gelber Eiter. Auch im Spätwochenbett quillt oft reiner Eiter massenhaft aus der Portio. Dabei kann die Aussenfläche der Portio völlig intact sein, nur da, wo die Cervixschleimhaut beginnt, sieht man eine hochrothe Masse beim Auseinanderziehen des Orificium externum.

Da dieser Katarrh seinen wesentlichen Grund in einer Erkrankung der schleimbereitenden Organe hat, so ist es natürlich, dass eine Vergrösserung oder Vermehrung dieser Organe, der Drüsen, fast stets vorhanden ist.

Die pathologischen Vorgänge in den Drüsen führen zu dem, was man seit Alters her als eine Begleiterscheinung des Uterus- respective Cervicalkatarrhs kannte: zu Erosionen. Man sah im Speculum, fast stets mit der Cervicalschleimhaut zusammenhängend, eine grosse oder kleinere, sich auf eine oder beide Muttermundslippen erstreckende geröthete Partie mit unregelmässiger Oberfläche. Deutlich hatte diese Partie einen anderen Ueberzug als die normale Portio. Da manchmal die Oberfläche scheinbar granulirt war, so sprach man von granulöser oder papillomatöser Erosion und wenn diese „Papillen“ sehr gewulstet waren, so nannte man es Hahnenkammgeschwür. Erblickte man in dem Geschwür Follikel, Ovula Nabothi, Retentionscysten mit schleimigem Inhalt, so suchte man diesen Befund als folliculäre Erosion zu präcisiren. Eine genaue Nachforschung nach dem Wesen dieser Affectionen wurde unterlassen, theils floss das Material nicht reichlich zu, theils wurde das Interesse mehr von der Therapie in Anspruch genommen. Man schied die einzelnen Erosionen mehr im Hinblick auf die passenden Aetzmittel als auf die anatomischen Substrate.

Allgemein nahm man an, dass zunächst das Epithel verschwände und dass dann das unterliegende Gewebe hypertrophire, dass demnach die Oberfläche der Erosion die blossliegenden Papillen seien. Eine Ero-

sion in diesem Sinne kommt in der Vagina und auf der der Vagina in Beziehung auf die Oberfläche gleichstehenden Portio vaginalis mitunter vor (Figur 85).

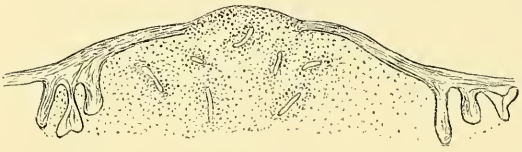

85.

Erosion, Abrasion, rechts und links Papillen. In der Mitte Verlust des Epithels. Hervorquellung der subepithelialen Strata, Infiltration der Gewebe, Erweiterung der Gefässe, nach Fischl.

In den bei weitem häufigeren Fällen aber handelt es sich um etwas ganz anderes.

Es war ein grosses, unleugbares Verdienst von Veit und Ruge, mit sorgfältigen pathologisch - anatomischen Studien an diese Frage heranzutreten. Das Resultat war ein sehr wichtiges: Die genannten Forscher stellten fest, dass in allen Fällen die „Erosionen" mit Cylinderzellen bedeckt waren. Diese Cylinderzellen sollten von der tiefsten Schicht des Plattenepithel stammen, welches auf den Papillen der Portio lagerte. Ein Reiz sollte die tiefste Schicht dieser Zellen, welche der Form nach freilich Cylinderzellen, dem Wesen nach aber junge Plattenepithelien waren, veranlassen, selbstständig zu wuchern, sie bildeten sowohl Einsenkungen als Hervorragungen. Die Einsenkungen wiederum konnten Retentionscysten — folliculäre Erosionen — bilden, oder die Hervorragungen Papillen — papilläre Erosionen — welche natürlich ganz etwas anderes waren als die normalen Papillen oder eine Hyperplasie derselben.

Ohne das Verdienst der genannten Autoren zu schmälern, dürfte man diese Erklärung doch anzweifeln. Wie ein „Reiz" aus jungem Plattenepithel plötzlich Cylinderepithel machen sollte, das war trotz entwicklungsgeschichtlicher Verwandtschaft der Epithelien schwer zu beweisen. Aber der Schlüssel zu diesem Zwiespalt ist bald gegeben. Normaliter kommen an der Portio acinöse Drüsen vor, sowohl auf der Aussenfläche als besonders an der Innenfläche der Portio. Wenn nun eine Abrasion der normalen Plattenepithelien zu Stande gekommen war, so wucherte das Drüsenepithel hervor und bedeckte die von Epithel entblössten Stellen (Figur 86). Ja es ist sogar möglich, dass das Cylinderepithel das Plattenepithel abhebt, sich zwischen die Unterlage und das Epithel einschiebt. Auch ist es denkbar, dass bei totaler Vergrösserung einer Drüse das auseinander drängende Orificium das Plattenepithel verdrängt, auf die Seite schiebt, sodass also ein mit Cylinderepithel bedecktes Stück mitten auf der Portio aus hervorgequollenen und gewucherten Drüsenluminibus besteht. Kommt es nun zu einer besonders

starken Wucherung des Cylinderepithels oder der Drüsen, so werden Hervorragungen entstehen — papillomatöse Erosionen — welche also eigentlich das nach aussen gewucherte Drüseninnere sind (Figur 87).

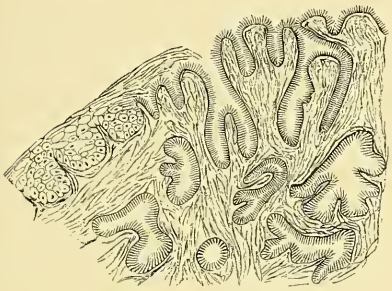

86.

Folliculäre Erosion (nach Veit und Ruge), links normale Papillen mit Plattenepithel, daneben adenoide Wucherungen, in der Tiefe vielfache Drüsendurchschnitte.

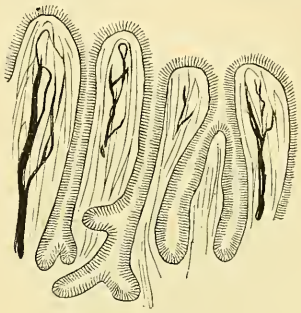

87.

Papillomatöse Erosion. Einsenkung sich neu bildender Drüsenschläuche, dazwischen Gewebsmasse, welche Papillen vortäuschen (nach Veit und Ruge).

Der Vorgang erinnert ganz wesentlich an das Wochenbett. Hier verschwindet die oberste Schicht der Uterusschleimhaut, der Decidua — Abrasion — und von dem zurückgebliebenen Drüsenfundus aus überwuchert das Cylinderepithel das ganze Innere des Uterus. Ja es ist nicht unmöglich, dass auch bei der puerperalen Regeneration der Uterusschleimhaut die Drüsen des Cervix eine Rolle spielen, dass von ihnen das neue Uterusepithel theilweise ausgeht und sich nach oben schiebt. Dafür spricht die starke Hyperplasie dieser Drüsen in der Schwangerschaft.

Nicht selten kommt es nun zum Verschluss eines Theiles einer Drüse oder der ganzen Drüse. Eindickung des Secrets, auch Compression des Ausführungsganges durch geschwollenes, periglanduläres Gewebe, durch besonders starke Ausdehnung der Gefässe, durch benachbarte gefüllte Drüsen, durch starke Wucherung des Epithels zwischen den Ausmündungsgängen der Drüsen hindert die Ausscheidung der Drüsensecrete. Kann aber die Drüse ihre Secrete nicht entleeren, so entsteht eine Retentionscyste, diese nennt man Ovulum Nabothi. Das Entstehen wird ein starker Widerstand der umgebenden Gewebe hindern. Wo der Widerstand fehlt — an der Oberfläche — wird deshalb die Bildung solcher Cysten am leichtesten vor sich gehen. Werden aber solche Cysten eröffnet, theils durch den Innendruck spontan, theils durch irgend ein Trauma, so kann das Cylinderepithel frei zu Tage liegen. Bildet sich hier eine Erosion, eine mit Cylinderepithel bedeckte

Partie, und rücken, bei dem Reichthum der acinösen Drüsen an Acinis, andere Cysten nach oben in die Erosion hinein, so haben wir das Bild der folliculären Erosion.

Ist aber das Gewebe zu fest, als dass es die Drüsen auseinander drängen könnten, so schiebt sich die Cyste aus dem Parenchym gleichsam heraus und hervor. Sie hängt an der Portio, meist aus dem Muttermund heraus, als kleiner Polyp (Figur 88 *b, b*). Dieser Polyp kann ein einkammeriger sein, wie eine Perle aus dem Muttermund hängen und allmählich einen immer längeren Stiel bekommen. Es können aber auch mehrere Drüsenabschnitte wuchern, und befreit vom Druck der umgebenden Gewebe in der Scheide rapide an Ausdehnung zunehmen. Wuchert der Polyp aus der Cervicalhöhle nach aussen, so trägt er natürlich auf seiner Oberfläche dasselbe Cylinderepithel, wie in den Retentionscysten. Doch scheint es möglich zu sein, dass das Cylinderepithel sich dann in Plattenepithel verwandelt, wenn der Polyp sehr lange in der Scheide liegt.

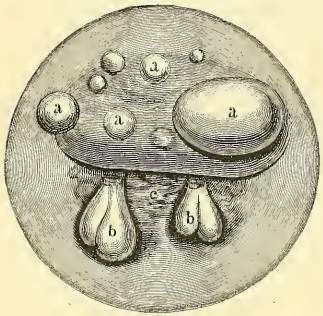

88.

Portio mit Erosion *c*, Ovulis Nabothi verschiedener Grösse *a, a, a*, kleinen aus Ovulis Nabothi gebildeten Schleimpolypen *b, b*.

Derartige Polypen haben sehr verschiedene Formen. In der Figur 86 sieht man zwei kleine, als Ovula Nabothi zu bezeichnende Polypen. In Figur 89 sind zwei gestielte aus der Portio lang heraushängende Polypen abgebildet. Aber es kommen auch vollkommen scheibenförmige von 4 bis 5 cm Durchmesser vor. Stets sind die grösseren von den Scheidenwandungen platt gedrückt, da sie nur aus Schleimhautgebilden bestehen und in Folge dessen sehr weich sind.

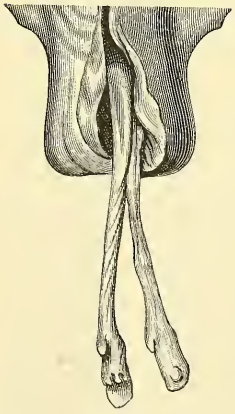

89.

Zwei langgestielte Schleimpolypen aus dem Cervix heraushängend, nach Billroth.

Allein es kommt auch zu sehr bedeutenden Hyperplasien der Drüsenpartien, welche unter dem Plattenepithel der Aussenfläche der Portio liegen. Ob diese Drüsen allmählich von der Cervixinnenfläche die Portio durchwachsen oder ob sie schon primär dicht unter dem Plattenepithel sich befinden, wird sich schwer entscheiden lassen. Jedenfalls entsteht eine so

erhebliche Hyperplasie der Drüsen, dass eine Portio in toto aus lauter kleinen Cysten bestehen kann. Die Portio ist in einen cavernösen Tumor verwandelt, das Bindegewebe ist völlig verdrängt, bei einem Schnitt durchdringt man unzählige kleine mit Schleim gefüllte Retentionscysten. Darunter befindet sich mitunter auch eine grössere von 1 bis $1^1/_2$ cm Durchmesser. Bei dieser cystischen Degeneration wird die Portio stark vergrössert; stets secernirt sie ganz erhebliche Schleimmassen. Oft haben sich partienweise die Cysten geöffnet, sodass hier die massenhaften Cysten bläulich, glasig hindurchschimmern, dort die Oberfläche der Portio ein siebförmiges Aussehen, wie eine Decidua hat.

Aber nicht immer liegen die Cysten unmittelbar unter der Haut, oft entleert man zufällig bei der Scarification tiefsitzende Ovula Nabothi, oft trifft man auch eine grosse Cyste bis tief am inneren Muttermunde bei der Amputation an.

Betrifft die Drüsenhyperplasie nur eine Drüse oder eine kleine Gruppe von Drüsen, so wölbt sich die Oberfläche der Portio hervor; und hat die hyperplasirende Drüse erst den Druck der Gewebe in der Portio überwunden, so wuchert sie schnell in das Innere der Vagina. Dann aber kann das Wachsthum eine ungeheuere Ausdehnung gewinnen, die minimalen Acini werden fingerdicke Röhren, von zähem Schleim erfüllt, die hypertrophirende Partie verändert die Form der Muttermundslippe, von der sie entspringt. Im Laufe der Jahre entstehen faustgrosse Geschwülste, deren Oberfläche ein tonsillenartiges, unregelmässiges Aussehen hat. Man nannte diese grossen Polypen auch: folliculäre Hypertrophie der Portio vaginalis. Obwohl sie anatomisch dasselbe sind wie die oben geschilderten Schleimpolypen, so haben sie doch ein anderes Aussehen, da sich an ihrer Bildung das Parenchym der Portio und das sie bedeckende Plattenepithel betheiligt. Ja es ist vorgekommen, dass das Cylinderepithel einer Retentionscyste papillomatös wucherte. Dann findet sich ein reines von einem Drüsenlumen ausgegangenes Papillom, bedeckt mit dem Plattenepithel der Portio (Ackermann).

Alle die beschriebenen Erosionen und Polypen sind also zurückzuführen auf pathologische Vorgänge in den Drüsen der Portio. Mag es zu einer einfachen Erosion mit Cylinderepithel kommen, oder mögen diese Cylinderepithelien so wuchern, dass papillomatöse Formen entstehen; mag eine kleine Retentionscyste in der Erosion liegen, oder mag sie gestielt aus dem Muttermund ragen, mag ein Schleimpolyp aus der Portie hängen, oder die ganze Portio cystös degenerirt, oder folliculär hypertrophirt sein — stets handelt es sich nur um ein anderes anato-

misches Arrangement derselben Gebilde — der hyperplasirten Cervicaldrüsen.

Symptome und Verlauf.

Von der Hypertrophie der Portio, mag sie nun rein bindegewebiger Natur oder durch cystöse Degeneration bedingt sein, hängen eine Anzahl Symptome ab, die man auch bei chronischer Metritis antrifft. Druckgefühl im Becken, Harndrang, Stuhlbeschwerden, unangenehmes Gefühl beim schnellen Setzen, Schmerzen beim Coitus.

Die Erosionen unterhalten oft einen ganz erheblichen Ausfluss schleimig eitriger Art. Dabei ist fast stets die Menstruation sehr verstärkt. Die Erosion selbst ist so blutreich, dass beim Coitus oder beim Touchiren Blut abgeht. Ja wenn nur beim Einschieben eines Röhrenspeculum die Erosion vom Gegendruck der Vaginalwand befreit ist, zeigen sich Punkte, aus denen Blutstropfen hervorquellen. Der Blutverlust und die Production der massenhaften Secrete schwächt den Organismus im Allgemeinen.

Bei Schleimpolypen fliesst mitunter rein seröses, ganz dünnflüssiges Secret aus, so massenhaft, dass am Morgen, nachdem sich in der Nacht die Flüssigkeit ansammelte, 30 bis 50 g hervorstürzen. Beim Coitus geht häufig etwas Blut ab, namentlich in der Schwangerschaft, wo der Polyp hyperämisch ist. Auch bei der folliculären Hypertrophie, sei es, dass sie eine ganze Muttermundslippe betrifft, oder dass ein Polyp an der Portio hängt, entsteht Ausfluss, blutig und schleimig.

Bei cystöser Degeneration ist meistentheils der Ausfluss sehr bedeutend. Ebenso ist der Ausfluss das Symptom des Cervicalkatarrhs.

Der Verlauf ist chronisch; während der Schwangerschaft, vor und nach der Menstruation nimmt die Quantität der Secrete zu. Spontanheilung kommt in der Beziehung vor, dass bei Geringerwerden allgemeiner Hyperämie auch die Secretion abnimmt.

Die Polypen wachsen meist auffallend langsam. Sie kommen bei Verheiratheten und Unverheiratheten vor, während die Erosionen sich besonders leicht an ein Wochenbett oder einen Abort anschliessen.

Diagnose.

Die Diagnose wird durch Digital- und Speculumuntersuchung gestellt. Im Speculum sieht man oft deutlich die Ovula Nabothi durchschimmern. Der Geübte entdeckt auch die kleinen Hervorragungen schon mit dem Finger. Die Schleimpolypen sind durchaus nicht leicht zu fühlen. Mit Erstaunen erblickt man mitunter im Speculum einen

grossen bläulich-rothen Polypen, der so weich ist, dass er dem Finger überall auswich und nicht gefühlt wurde. Die an der Aussenfläche der Portio hervorragenden Polypen haben ein eigenthümlich runzliges Aussehen, sind unregelmässig gestaltet, aber stellen auch vollkommen gleichmässig ovale Gebilde vor. Ihre Consistenz sichert die Differentialdiagnose zwischen Sarcom und Carcinom. Das ganze Aussehen trennt sie vom Papillom. Beim Durchschneiden fallen sofort die grossen Retentionscysten mit glasigem Schleim auf.

Bei grösseren Erosionen kommt vor Allem die Differentialdiagnose zwischen Carcinom und Erosion in Betracht. Die Erosion schliesst sich häufig an ein Puerperium an, kommt im jugendlichen Alter vor, schädigt zunächst nicht das Allgemeinbefinden, ist weich, überzieht die hypertrophirte Portio in grösserer Ausdehnung, bildet keine circumscripten, harten Tumoren und verschwindet vor Allem bei richtiger Behandlung.

Bei den geschilderten Affectionen ist die Prognose gut.

Behandlung.

Wir gehen von der Behandlung des Cervicalkatarrhs aus. Da diese Leiden durchaus chronischer Natur sind, so darf man nicht hoffen, schnell Heilung zu erzielen.

Es wird zunächst mit meinem Uterusstäbchen die Portio ganz genau aber *vorsichtig* gereinigt, damit nicht eine Blutung die Beobachtung stört. Hierauf legt man vor die Portio einen trocknen Benzoë-Wattetampon, entfernt diesen nach 24 Stunden und hat nun ein Urtheil über die Quantität der Schleimproduction. Dann stichelt man die Portio, einerseits, um die sichtbaren oder unsichtbaren Ovula Nabothi zu entleeren, andererseits um durch die Blutung depletorisch zu wirken. Mit einem scharfen kleinen Löffel (Figur 36, pag. 83) kratzt man am inneren Muttermunde beginnend den Cervicalkanal aus. Dabei soll die Blutung aus der Schleimhaut diese selbst blutleerer machen, sollen zufällig vorhandene Polypen zerstört und starke Wulstungen entfernt werden. Nachdem man mit dem Uterusstäbchen während der Blutung mit dreiprocentiger Carbollösung die blutenden Flächen abgewaschen und circa zwei bis drei Esslöffel Blut entleert hat, legt man einen Glycerintampon vor die Portio. Diesen entfernt man nach 24 Stunden und reinigt mit nasser Carbolwatte die ganze Portio, bluten die Stichöffnungen wieder, so lässt man noch etwas Blut ausfliessen. In der Zwischenzeit kann die Patientin desinficirende Ausspülungen vornehmen, auch ein Bepinseln der Portio und des Cervicalkanals mit Jodtinctur wirkt auf die Portio verkleinernd. Hat nach diesen Mitteln die Hyper-

ämie abgenommen — oft erst eine Woche nach der ersten Procedur — so wird die Erosion und der Cervicalkanal aufs sorgfältigste von Schleim gereinigt. Blutet der Cervicalkanal, so wird ein tamponirender Wattebausch eingeschoben, und die Ausätzung des Cervix unmittelbar nach der Entfernung des Tampons ausgeführt. Ich nehme mit meinem Uterusstäbchen (Figur 32 [a], pag. 73) nur einen Tropfen Acidum nitricum und betupfe zunächst die Erosion, jede Partie bedeckt sich sofort nach der Aetzung mit einem weissen Schorf. Sehr sorgfältig wird die Erosion nach allen Richtungen hin geätzt, das Gesunde wird geschont, namentlich in die Risse hinein und in die Winkel des Muttermundes dringt man mit dem Aetzmittel. Danach fährt man in den Cervix hinein, gleich möglichst hoch bis an den inneren Muttermund. Durch Andrücken an die Wandung wird die Salpetersäure aus der Watte ausgedrückt. Auch hier geht man wohl sechs- bis zehnmal ein, um an jede Stelle hinzukommen. Bräunliche Massen fliessen aus dem Muttermunde aus. Diese wischt man ab, betrachtet noch einige Zeit die Portio, ob wohl hie und da noch eine ungeätzte rothe Partie sich befindet und legt schliesslich einen Benzoë-Wattetampon mit Glycerin befeuchtet vor die Portio. Die ganze Procedur wird ambulatorisch ausgeführt. Die Ausätzung ist nicht schmerzhaft. Klagt die Patientin über Brennen, so verschwindet dies schon nach wenigen Minuten.

Man kann freilich das ganze Verfahren, d. h. Stichelung und Aetzung auf eine Sitzung zusammendrängen, doch ist dabei der Erfolg keineswegs so sicher, als wenn man in der beschriebenen Weise verfährt.

Drei bis vier Tage lang lässt man jetzt die Scheide ausspülen und explorirt dann aufs Neue. In frischen Fällen, namentlich im Spätwochenbett, sieht man schon jetzt die Heilung vor sich gehen. Die Portio kann ganz rapide abschwellen. Sieht man aber wieder die hochrothe Erosion in gleicher Grösse, so wird sie, womöglich täglich einmal, vier- bis fünfmal hintereinander mit Salpetersäure geätzt, während man den Cervicalkanal in Ruhe lässt. Denn die Erosion soll zerstört werden, die Cervicalschleimhaut nur umgestimmt, würde man hier schnell nacheinander ätzen, so wäre eine Strictur oder Atresie zu gewärtigen (cfr. pag. 76).

Ich kann versichern, dass ich die grössten Erosionen, die beide Muttermundslippen bedeckten, auf diese gefahrlose Weise völlig und definitiv geheilt habe.

In einem Falle aber ist der Erfolg kein dauernder, nämlich bei der sogenannten follicularen Erosion oder bei cystöser Degeneration der Portio, d. h. bei so massenhaften Ovulis Nabothi, dass die Entleerung der

oberflächlichsten keinen grossen Einfluss hat. In diesem Falle, wo bei jeder neuen Stichelung immer wieder neue Schleimmassen ausfliessen, kann man sich durch wiederholte Stichelung helfen. Die Portio kann zwei Tage nach ausgiebiger Stichelung von Faustgrösse bis zur normalen Grösse abschwellen. Aber definitive Heilung bringt meistens die Stichelung allein nicht.

Man muss eine derartige Portio amputiren. Grade in diesen Fällen hat man durch Amputation einen ganz wunderbaren Erfolg. Wenn auch nicht die gesammte erkrankte Partie wegfällt, so scheint doch der Blutverlust und die Narbencontraction respective -compression die Drüsen zur Verödung zu bringen. Cervicalkatarrhe verschwinden in derartigen Fällen mit einem Schlage. Die Operation selbst wird nach der pag. 164, Figur 78 bis 80 geschilderten Methode ausgeführt.

Die Figur 90 zeigt eine derartige Portio mit Erosionen bedeckt im Speculum. Das obere „Rieselspeculum" ist wie das untere sehr kurz, cfr. auch Figur 58, pag. 142. Denn soll die Portio herabgezogen werden, so ist es falsch, lange (Simonsche) Specula zu gebrauchen. Um die Seitenhalter zu sparen, habe ich die seitlichen Theile *e*, *e* des unteren Speculum so hoch, wie es aus der Figur ersichtlich ist, machen lassen. Das untere Speculum kann am Tisch befestigt werden, sodass man überhaupt nur einen, und nicht einmal einen sachverständigen Assistenten zum Halten des Rieselspeculum braucht. Chloroformnarcose ist bei dieser Operation nicht nöthig. Das Rieselspeculum ist

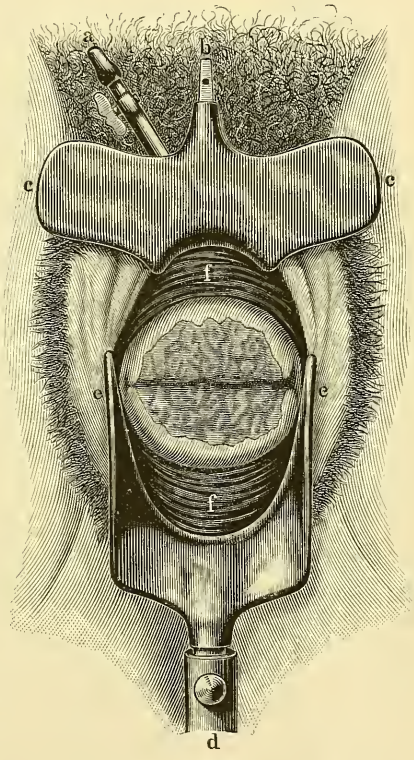

90.

a, *b*, c Rieselspeculum, die Flügel *c c* haben den Zweck, die Schamhaare und Schamlippen möglichst aus dem Gesichtsfeld zu verdrängen. Bei *b* wird das Speculum in den oberen Handgriff des Simon'schen Speculum eingefügt, *a* Rohr, an welchem der Irrigatorschlauch befestigt wird, *e e* grosse Schamlippen, *f f* Scheide, *d* unteres Speculum, unten im Damm- oder Speculumhalter *d* befestigt (cfr. Figur 57 und 58, pag. 142). Zwischen beiden Speculis die Portio vaginalis, deren beide Lippen mit einer zerklüfteten, papillomatösen Erosion bedeckt sind.

doppelt gearbeitet, am oberen Ende *a* fliesst die desinficirende, das Operationsgebiet permanent berieselnde Flüssigkeit aus.

Sieht man auch in der Schnittfläche noch Cysten, so nähe man die Wundfläche doch aneinander.

Schröder hat für grosse Erosionen eine andere Operationsmethode vorgeschlagen und vielfach mit Erfolg ausgeführt. Es werden zunächst die seitlichen Einschnitte gemacht, um die Muttermundslippen zu trennen. Dann führt man einen Querschnitt rechtwinklig zur Uterusachse über die Innenfläche der Portio (Figur 91) *de*. Diese trifft ein anderer Schnitt *fe*, sodass *g*, die Erosion, wegfällt. Die Naht *bc* vereinigt sodann *d* mit *f*.

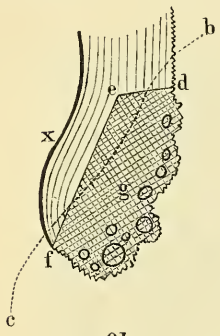

91.

Schröder's Methode der Operation der Entfernung von Erosionen.

de Querschnitt, den in *e* ein Schnitt von unten *f* trifft, *g* die Erosion, mit ihrem Mutterboden wegfallend, *bc* Nahtführung, *x* der Punkt, von dem aus bei der keilförmigen Excision der Schnitt nach *e* geführt werden würde.

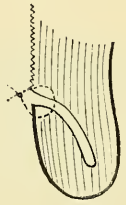

92.

Andere Muttermundslippe nach Vollendung der Operation.

Es wird demnach die Aussenfläche der Portio nach oben und innen geklappt, der Cervicalkanal mit Vaginalschleimhaut „ausgefüttert". Auch diese Methode ist eigentlich nur eine modificirte keilförmige Excision. Schneidet man mehr von der Portio hinweg, sodass *f* mehr nach aussen oder nach oben, z. B. nach *x* kommt, so hat man eine keilförmige Excision. Auf das Ausfüttern des Cervix möchte ich weniger Werth legen, denn die ganze Cervicalschleimhaut wird nicht entfernt, höchstens, auch wenn man sehr hoch nach oben geht, zwei Drittel der Schleimhaut. Der Werth dieser Operation besteht in dem Einfluss der Portioamputation auf die chronische Metritis, und in der auch durch theilweise Entfernung der Schleimhautdrüsen sicher zu erlangenden Verödung der anderen Drüsen. Hat man den Verdacht, dass eine Erosion carcinomatöser Natur ist, so dürfte es mehr gerathen sein, soviel als möglich zu entfernen und keilförmig zu excidiren, als die Schleimhaut oberflächlich abzupräpariren.

Ist die Portio in einer anderen Weise umgestaltet, ist z. B. der Muttermund zu eng, so wird in der pag. 163, Figur 76 und 77 geschilderten Weise Abhülfe geschaffen.

Ist der Muttermund ganz unregelmässig, sodass z. B. ein dicker Wulst in den Muttermund hineinragt, so wird dieser excidirt. Befindet sich ein bis in das Scheidengewölbe reichender Riss in der Portio, so kann man diesen Riss vereinigen. Emmet bezog eine ganze Reihe von

schädlichen Folgen auf derartige seitliche Risse und vereinigte dieselben. Die vernarbten Wundränder wurden angefrischt und mit Drahtsuturen zusammengenäht, so stellte man die frühere Form der Portio wieder her. Nicht selten ist bei zwei Rissen die eine Lippe so geschrumpft, dass nach beiderseitiger Anfrischung kaum noch Platz für den Muttermund zurückbleibt. Man findet diese Risse doch so häufig ohne irgend welche Symptome, dass ich bezüglich der Nothwendigkeit der Operation und der Sicherheit eines Erfolgs durchaus Skeptiker bin.

Schleimpolypen werden abgeschnitten. Sind sie zu klein, so kratzt man sie mit dem scharfen Löffel ab oder zerstört sie mit dem Glüheisen. Wegen des Blutreichthums dieser Polypen ist es nothwendig, die Patientin sorgfältig zu beobachten, gut zu tamponiren oder mit dem Glüheisen den Mutterboden stark zu cauterisiren.

Eine besonders geeignete Scheere, mit der es auch gelingt, im röhrenförmigen Speculum zu operiren, ist die in Figur 93 abgebildete.

Bei Polypen, welche von der Aussenfläche der Portio ausgehen oder bei der folliculären Degeneration, näht man am besten die Wundfläche sorgfältig zusammen. Ist es durchaus unmöglich, sich Assistenz zu verschaffen, so dürfte man auch eine Ligatur anlegen und unter ihr den Polypen abschneiden. Der Rest des Polypen verschwindet spontan.

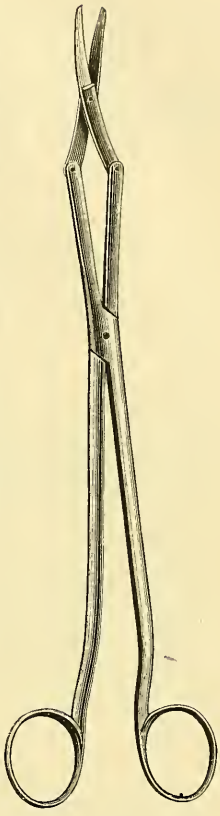

93.

Scheere, zum Abschneiden von Schleimpolypen.

Galvanocaustik und Ecraseur sind hier nicht nöthig.

Zwölftes Capitel.

Die Lageveränderungen der Gebärmutter.

Auf pag. 13 haben wir auseinandergesetzt, wie der Uterus liegt und wie er sich normaliter bewegt. Ein pathologischer Zustand existirt dann, wenn der Uterus seine Lage so ändert, dass keine der beschriebenen Lagen existirt, oder dann, wenn in einer bestimmten Lage Fixation eintritt, und somit die physiologischen Bewegungen nicht mehr ausgeführt werden können.

Man unterscheidet Flexionen, bei denen der Körper sich vom Cervix nach vorn oder hinten abknickt, und Versionen, bei denen sich der Fundus, des nicht geknickten Uterus vorn oder hinten senkt. Es macht also bei den Versionen die Portio dann eine Bewegung nach oben, wenn der Körper nach unten sinkt, während bei den Flexionen die Portio ihre Stelle bewahrt, wenn auch der Fundus hinten und vorn sich nach unten abknickt.

Unter Senkungen oder Prolaps versteht man die Lageänderung, bei der der ganze Uterus oder ein Theil desselben nach unten herabsinkt.

A. Anteflexio.

Bei der Anteflexio uteri ist der Körper in einem spitzen Winkel nach vorn vom Cervix abgeknickt. Der Winkel kann so spitz sein, dass die obere Hälfte parallel zur unteren verläuft. Auch die Fälle rechnet man zur pathologischen Anteflexion, bei denen weder die sich füllende Blase den Uterus hebt noch die Menstruation ihn streckt, bei dem also der Winkel ein ganz constanter, nie ausgeglichener ist.

Aetiologie.

Die Anteflexio ist oft ein Entwicklungsfehler, d. h. nicht ein Entwicklungsfehler im gewöhnlichen Sinne, ein Fehler der fötalen, sondern vielmehr ein Fehler der Pubertätsentwicklung. Auffallend kleiner Uterus, (Uterus infantilis) starke Anteflexio, enges Orificium, unverhältnissmässig lange und dünne Portio kommen als Complicationen vor. Hier ist anzunehmen, dass nicht nur der Uterus, sondern auch das Peritonäum in seiner Ausbildung etwas zurückgeblieben ist. Die Umwandlung des

infantilen zum reifen Uterus ist mit geringer Energie vor sich gegangen. In Folge dessen steht der Uterus höher, ist höher suspendirt.

Gelangt andererseits die abnorm lange Portio (cfr. Figur 94) in der Scheide weiter nach unten, so muss die Portio in der Richtung der Scheide verlaufen. Bei den festen Bauchdecken halten aber die Eingeweide den Uteruskörper fest gegen die Blase gepresst. Somit entsteht eine sehr erhebliche Anteflexio mehr dadurch, dass sich die Portio gegen den Körper, als dass sich der Körper gegen die Portio knickt. Figur 94 zeigt diese Verhältnisse.

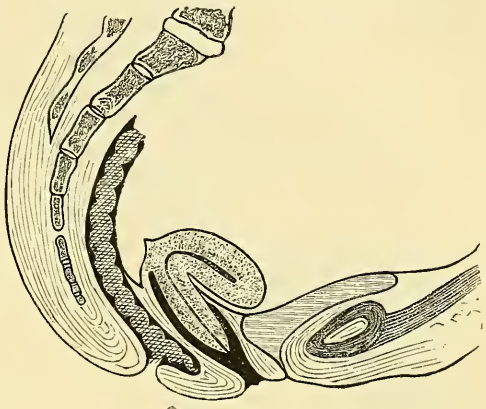

94.
Anteflexio uteri mit Col tapiroid.

Bewahrt der Uterus diese Lage, so sind die physiologischen Lageänderungen nicht gut möglich. Der Fundus bohrt sich zwischen Blase und Cervix ein, die Blase hebt nicht den Körper, sondern schiebt sich an ihm vorbei nach oben. Der Knickungswinkel muss aber bei der dauernden Compression schlecht ernährt werden, dadurch entsteht secundäre Atrophie der geknickten Partie. Die entsprechende obere Wand wird ebenso durch Auszerrung atrophisch, sodass die Uteruswand oben und unten am Knickungswinkel abnorm dünn wird. Bei der menstruellen Congestion kann das Blut in die comprimirten respective gezerrten Gefässe des Winkels nicht eindringen, die Aufsteifung findet nicht statt, in dem Körper staut sich das Blut, dieser wird hyperämisch. Das Endresultat ist, dass sich der Körper, wie in einem leicht beweglichen Charnier im Winkel bewegen lässt. Es entsteht also leicht aus der Anteflexio Retroflexio. Durch diese Vorgänge wird die Circulation und dadurch der richtige Verlauf der Menstruation gestört. So entstehen einerseits pathologische Vorgänge, die zu chronischer Metritis führen, andererseits Hyperämien in der Umgebung des Organs, die Perimetritiden erzeugen. Die ursprünglich uncomplicirte Anteflexio wird durch die lange Dauer und die Folgen der Menstruationscongestion eine complicirte.

Während also hier die Complicationen die Folgen der Flexion waren, ist es in einer zweiten Reihe von Fällen umgekehrt. Es besteht zunächst

eine peritonäale oder subperitonäale Entzündung hinter dem unteren Theil des Uterus. Diese kann durch Fortleitung einer Entzündung der Cervixschleimhaut auf das Cervixparenchym, das anlagernde Bindegewebe und das benachbarte Peritonäum entstehen. Ferner erkrankt bei Tripperinfection die Schleimhaut des ganzen Uterus und der Tube. Fliesst dann reizendes Secret aus dem Abdominalende der Tube aus, so gelangt es in das Cavum Douglasii, den tiefsten Theil der Peritonäalhöhle, führt hier zur Entzündung und Verklebung der hinteren Wand des Uterus mit dem gegenüberliegenden Peritonäum. Ausserdem können noch andere Gründe zu Perimetritis und Verkürzung der Douglasischen Falte und zur Fixation des Uterus am Knickungswinkel führen. Wird aber diese Partie des Uterus noch weiter nach oben gezogen, so muss der Fundus nach unten sinken. In Figur 95 sieht man durch die zackige Linie die hintere Fixation dargestellt. Die gefüllte Blase ist nicht im Stande den Fundus zu heben, sondern schiebt sich am Uterus vorbei nach oben.

95.
Anteflexio mit hinterer Fixation.
Pilzförmig umgeworfene Portio vaginalis.

Bei diesen Anteflexionen wird die Portio so gegen die hintere Vaginalwand gedrückt, dass eine Pilzform der Portio entsteht, geradeso wie wenn man eine weiche Thonstange gegen eine harte Platte drückt. Bei längerem Bestande der Flexion wird der Winkel atrophisch werden, sodass bei dieser zweiten Form dasselbe Endresultat, wie bei der ersten Form eintreten kann. Nimmt, vielleicht durch schonungslose Behandlung, die Perimetritis hinter dem Uterus zu, so fixirt sich nicht nur der Knickungswinkel, sondern die ganze hintere Wand des Uterus. Und ist die Perimetritis intensiv, so betheiligen sich auch die subperitonäalen Schichten an der Entzündung. Dann kann das Peritonäum an der Unterlage fixirt und an das fixirte Peritonäum wiederum des Uterus fixirt sein. Auf diese Weise wächst der Uterus an die Rückwand der Beckenhöhle immobil fest. War vorher eine starke Anteflexio vorhanden, so besteht sie fort. Es bildet sich eine Retropositio respective Retroversio uteri cum Anteflexione aus. Ein derartiger Fall ist ab-

gebildet in Figur 96, hier kam es, wie stets in solchen Fällen zu Elevatio uteri, d. h. der Uterus ist in toto etwas nach oben gerückt.

Erfolgt, was allerdings selten ist, Schwangerschaft, so findet man oft den Uterus nach Ablauf des Wochenbettes geradeso anteflectirt als vorher. Andererseits sind die Schwangerschafts- und Wochenbettsveränderungen im Stande, die Anteflexio zu heilen, sodass eine Atrophie des Knickungswinkels ausbleibt und der Uterus fernerhin normal liegt und normal functionirt.

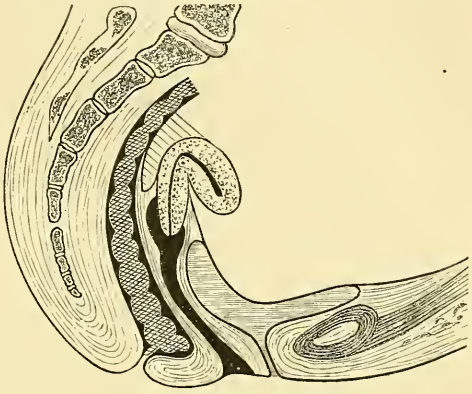

96.

Retropositio, Retroversio cum Anteflexione.

Auch bei kleinen Myomen im Uteruskörper kann eine Anteflexion entstehen oder sich verstärken. Selbstverständlich ist es gleichgültig, ob das Myom in der vorderen oder hinteren Wand sitzt. Das Wichtige ist das Schwererwerden und das Herabsinken des Fundus. Da er schon physiologisch auf der Blase liegt, so muss er hier noch tiefer herabsinken.

Symptome und Verlauf.

Neben den vielfachen von den Complicationen abhängigen krankhaften Erscheinungen sind es vor allen drei Symptome, welche der Anteflexion zugeschrieben werden.

Erstens die Urinbeschwerden. Ein Blick auf Figur 95 zeigt, wie der tiefliegende Fundus die normale Ausdehnung der Blase hindert. Kann dieselbe den Uterus nicht heben, beeinträchtigt der Uterus die gleichmässige Füllung der Blase, so wird der Urindrang eher empfunden werden. Namentlich zur Zeit der Menstruation, wo einestheils die Hyperämie die Nerven für Reize empfänglicher macht und wo andererseits der Uterus schwerer, also sein Druck empfindlicher ist.

Die anderen zwei Symptome, die Dysmenorrhoe und die Sterilität haben besonders in der neueren Zeit zu vielfachen wissenschaftlichen Discussionen geführt und diesen müssen wir schon deshalb näher treten, weil sie für die Principien der Behandlung die aller grösste Wichtigkeit haben.

In der neuesten Zeit stand obenan die mechanische Erklärung der

Dysmenorrhoe. Man sagte, dass der innere Muttermund theils wirklich verengt, als Complication, theils dadurch verengt sei, dass an diesen Stellen der Uterus geknickt sei. Würde nun Blut ergossen, so könne es nicht aus dem Uterus hinaus, und dadurch entständen Uteruscontractionen, das sei die Dysmenorrhoe. Als einen Beweis für die Richtigkeit dieser Behauptung nahm man folgendes an: Wird sondirt vor der Menstruation, so ist oft die Menstruation schmerzfrei, kommt der Blutfluss in den Gang, so hören ebenfalls die Schmerzen auf. Nach Geburten tritt die Dysmenorrhoe meistentheils nicht wieder ein. Dass aber Verschluss des inneren Muttermunds, und also Retention der Secrete heftige Koliken machen können, zeigten die Fälle, wo in Folge von Fremdkörpern Uteruskoliken eintraten oder wo z. B. ein, während der Menstruation anschwellender, kleiner Polyp den Abfluss der Secrete verhinderte.

Gegen diese Ansicht spricht erstens, dass die Schmerzen nicht den deutlichen Charakter von Wehen haben, durchaus nicht auf den Uterus beschränkt sind, sondern im ganzen Unterleibe und in den Oberschenkeln gefühlt werden. Zweitens sind sehr häufig die Schmerzen schon vorhanden, ehe ein Tropfen Blut im Uterus sich befindet, und verschwinden keineswegs mit der Blutung. Ja in den schlimmsten Fällen wird so wenig Blut ausgeschieden, dass dies unmöglich den Uterus zu Contractionen veranlassen kann. Drittens ist das flüssige Blut nicht mit einem Fremdkörper zu identificiren. Auch auf die Bildung eines Polypen, auf die Sonde, auf Schleimansammlung, auf Intrauterinpessarien reagirt der Uterus nicht durch dysmenorrhoische Schmerzen.

Vielmehr sind die Schmerzen in folgender Weise zu erklären. Wir wissen, dass die Schleimhaut bei der Menstruation sehr erheblich geschwollen und der Uterus verdickt ist. Der Widerstand des Uterus gegen diese Verdickung und Schwellung sowie gegen den hyperämischen Zustand überhaupt bewirkt eine Wehenthätigkeit und Schmerzhaftigkeit. Sobald die Blutung in den Gang kommt, d. h. sobald die Schleimhaut abschwillt, lassen natürlich die Schmerzen nach. Ein zusammengeknickter Uterus wird natürlich der Verdickung der Schleimhaut und der gleichmässigen Ausdehnung viel grössere Schwierigkeiten entgegensetzen, als ein vollkommen normaler. Ist nun der Uterus schlaff, wie ein Uterus, der schon geschwängert war, so wird natürlich eine Ausdehnung des Uterus durch die schwellende Schleimhaut leicht sein, somit wird die Dysmenorrhoe nach Geburten aufhören müssen. Gilt diese Erklärung für die uncomplicirten Fälle, d. h. für solche, bei denen keinerlei Entzündung in oder um den Uterus vorhanden ist, so kann man die complicirten Fälle noch leichter verstehen. Bei schon

existirender Entzündung, respective entzündlichen Reizung der Uterinnerven, bei Perimetritis etc. wird und muss die Congestion bei der Menstruation eine Verschlimmerung machen. Ein Vorgang, der sich im gesunden Uterus schmerzlos, physiologisch abspielt, wird im kranken Symptome machen, pathologisch verlaufen.

Existirt aber ein enger, innerer oder äusserer Muttermund, so kann der Schleim nicht oder schwer entweichen, und somit ist die Anschwellung der Schleimhaut behindert. Denselben Effect wird ein anschwellender Polyp haben.

Man hat die Anteflexio auch vielfach als ätiologisch wichtig für die Sterilität aufgeführt. Lässt sich auch der Grund der Sterilität im Leben nie mit Sicherheit ermitteln, so ist allerdings richtig, dass vielfach mit Anteflexio und Dysmenorrhoe Sterilität complicirt ist. Durchaus aber nicht immer. Ich kann mit Sicherheit behaupten, dass bei bedeutenden Anteflexionen mit engem äusseren Muttermund, bei Unmöglichkeit der schmerzlosen Sondirung, bei conischer langer Portio, und erheblicher Dysmenorrhoe trotz alledem Conception eintrat; ebenso wie sie bei normalem Uterus ausbleiben kann, obwohl es unmöglich ist, irgend einen Grund dafür aufzufinden.

Mit Unrecht wird die Enge des Muttermundes beschuldigt. Denn die Spermatozoiden sind so klein, dass sie in den engsten Muttermund einpassiren können, wenn sie nur überhaupt in seine Nähe gelangen. Aber ist die Portio so lang wie in Figur 94, so wird das Sperma oberhalb des Muttermundes ergossen, und ist die Portio stark gegen die hintere Vaginalwand gepresst, so wird ebenso der Druck das Sperma nicht in die Gegend der Portio gelangen lassen. Dass die Stellung der Portio wichtig ist, sehen wir aus der Retroversio mit Descensus. Bei dieser Position tritt oft Gravidität überraschend leicht ein.

Abgesehen davon, dass der Knickungswinkel allmählich immer mehr atrophisch wird und somit die Symptome, die Dysmenorrhoe zunimmt, scheint auch der oft die Nerven treffende Reiz dieselben sowohl empfänglicher zu machen als auch vielleicht zu verändern. Wenigstens giebt es Fälle, in denen schliesslich die Schmerzhaftigkeit immer mehr zunimmt und immer längere Zeit dauert, ohne dass der Befund sich ändert. Am Ende betheiligen sich die Ovarien ebenfalls, Ovulation und Menstruation werden unregelmässig, die Reflex-Neurosen der Hysterie treten in die Erscheinung. Das Parenchym des Uterus leidet unter der Unregelmässigkeit seiner Functionen; mit dem Uterus erkrankt die Schleimhaut, welche hypersecernirt. Die so entstehende chronische Metritis unterhält die Reizung der Nerven, sodass schliesslich keine Zeit schmerzfrei

bleibt, und die Leiden hochgradig werden. Die fortwährenden Schmerzen, das Gefühl immer krank zu sein, die Unmöglichkeit Anstrengungen zu ertragen oder Vergnügungen zu geniessen, die durch Obstruction bewirkten Verdauungsstörungen, die trübe Gemüthsstimmung, welche ihren Grund in dem unerfüllten Wunsch nach Conception hat, die Angst vor den Schmerzen der nächsten Menstruation bringen den Körper schliesslich so herunter, dass die Patientin vollkommen invalide wird, ein unbrauchbares Glied der menschlichen Gesellschaft.

Führt eine unvorsichtige Behandlung zu Entzündungen in der Umgebung des Uterus, so kann sogar der Tod die Folge sein.

Diagnose.

Die Diagnose der Anteflexio wird durch die sorgfältige combinirte Untersuchung gestellt. Es kommt wegen der Therapie darauf an, zu constatiren, ob irgend eine Erkrankung in der Umgebung des Uterus die Anteflexio complicirt. Deshalb erhebt man den Uterus, zieht ihn nach vorn, schiebt ihn nach hinten und betastet äusserlich und innerlich aufs genaueste seine Conturen. Namentlich ist wichtig zu erfahren, ob etwa der Uterus hinten fixirt ist. Auch schon eine vermehrte Resistenz in der Umgebung oder eine Schmerzhaftigkeit auf einer bestimmten Stelle oder bei einer bestimmten Bewegung des Uterus lässt eine Entzündung vermuthen und giebt Fingerzeige für die Therapie. Befinden sich am Uterus Exsudate, die eine Diagnose erschweren, so sind diese Exsudate zunächst Gegenstand der Behandlung. Es wäre durchaus falsch, bei benachbarten Entzündungen die Sonde zu gebrauchen, um mit ihr die Richtung der Uterushöhle festzustellen. Will man andererseits eine intrauterine Therapie beginnen, so ist eine Sondirung schon deshalb nothwendig, um zu prüfen, ob die Orificia weit genug zum Eindringen von Instrumenten sind. Die schonendste Art der Sondirung bei Anteflexion ist die in Sims'scher Seitenlage. Es wird dabei die vordere Muttermundslippe angehakt und vorsichtig nach vorn und unten gezogen. Danach schiebt man die Sonde vorwärts, möglichst in der bekannten Richtung des Uteruskörpers.

Therapie.

Der alte Streit, ob die Beugung oder eine eventuelle Entzündung die Hauptsache sei, ist dahin zu entscheiden, dass es die Aufgabe der Therapie ist, das Pathologische zu beseitigen. Findet man also irgend etwas Pathologisches in der Umgebung des Uterus, so wird man durch die weiter unten zu schildernden Methoden Peri- oder Parametritis zur

Zertheilung bringen. Existirt ausser der Anteflexio nichts Pathologisches, so wird die Anteflexio direct angegriffen werden müssen, und hätte man auch dabei einen Erfolg, so würde die Therapie eine rein symptomatische sein. Natürlich wird man auch bei der causalen Therapie von Anfang an die symptomatische nicht vernachlässigen. Dabei wird man nie vergessen dürfen, dass ein jahrelang bestehendes Uebel selten durch den Gebrauch eines Mittels gehoben wird, dass man im Gegentheil oft Wochen und Monate lang gebrauchen wird, ehe man Erfolge hat, ja dass die probirende Behandlung nicht selten erst auf das Richtige hinlenkt.

Der Curplan ist also folgender. Zunächst sucht man die Ernährung im Allgemeinen zu heben und die Verdauung zu regeln. Nicht selten ist die Dysmenorrhoe viel unbedeutender, wenn die Obstruction beseitigt ist. Stets lasse man durch milde Abführmittel den Darm vor und während der Menstruation leer halten.

Dann geht man an die Beseitigung der Complicationen, vor allem handelt es sich um Peri- und Parametritis. Bleiben die Symptome dieselben, so greift man den Uterus selbst an. Bei Hypersecretion verschafft man den Secreten freien Abfluss. Man entfernt sie mit dem Uterusstäbchen mechanisch, und macht, wenn es nöthig, die Dilatation des äusseren Muttermundes. Ist die Cervicalschleimhaut sehr geschwollen, so kratzt man sie mit einem kleinen scharfen Löffel ab, ätzt sie, und sucht bei blutreicher Portio durch Sacrificationen und Bepinselungen der Portio mit Jodtinctur, Glycerintampons etc. die Schwellung zu verringern. Dann versucht man einige Tage vor der Menstruation zu sondiren. Die Fälle, wo durch Sondirung geholfen wird, sind durchaus nicht selten. Recht dringend möchte ich die dilatirende Sondirung mit meinem Dilatatorium Nr. 1 empfehlen. Ich habe bei einer ganzen Reihe von Fällen durch ein- bis zweimaliges Einführen dieses Instrumentes vor je einer Menstruation Dysmenorrhoe bei uncomplicirter Anteflexio vollkommen beseitigt. Das Einführen geschieht in Sims'scher Seitenlage, nach Anhaken der vorderen Muttermundslippe mit einem scharfen Haken.

Hier wird vielleicht die Anschwellung der Schleimhaut erst dann möglich, wenn die Uterussecrete sich entfernen können, wenn die Schleimhaut, anschwellend, den Schleim aus dem Uterus hinausschieben kann. Und für die Heilung der erkrankten Schleimhaut ist doch die erste Bedingung, dass die Secrete entfernt werden. Auch erleichtert die prämenstruale künstliche Streckung der Gebärmutter die menstruale, natürliche Aufsteifung des Organs. Nach Streckung des Organs wiederum fehlen die Gründe der Circulationsstörung, und die theilweise Behinderung

der Anschwellung der Schleimhaut. Somit verläuft der ganze Vorgang ungestörter und ohne schädliche Folgen.

Ist die nächste Menstruation wieder ebenso schmerzhaft als vorher und der Fall ebensowenig complicirt, so ist es erlaubt, den Effect der Sondirung dauernd zu machen. Da man die Sonde nicht liegen lassen kann, so legt man ein Instrument ein, das dem uterinen Theil der Sonde entspricht: ein Intrauterinpessarium. Dieses besteht aus einem circa 4 mm dicken und 6 cm langen Stift aus Elfenbein, Kautschuk, Holz oder Metall und hat den Zweck, den Uterus so zu erhalten, dass die Knickung beseitigt ist. Die Figuren 97 bis 99 zeigen derartige Instrumente. Die mit tellerförmigem Ansatz, Figur 97 und 99, sind am besten zu gebrauchen.

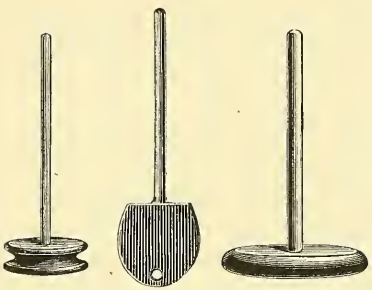

97. 98. 99.

Verschiedene Intrauterinpessarien.

Figur 98 Intrauterinpessar von Amman, kann dann angewendet werden, wenn das Pessar leicht nach unten gleitet. Mehrere Wattebausche vor oder hinter die Platte gelegt fixiren das Pessar.

Da mit dem Tragen eines solchen Instrumentes Gefahren verknüpft sind, so ist diese Therapie das ultimum refugium bei der Anteflexio. Der Zustand der Patientin ohne Behandlung muss ein derartiger sein, dass er eine gefahrvolle Kur rechtfertigt. Ebenso, wie wir uns zu lebensgefährlichen Operationen entschliessen, ebenso sind wir berechtigt, eine gefahrvolle Behandlungsmethode bei gefahrvollen Störungen des Befindens zu instituiren. Aber frevelhaft wäre es, ohne dringende Noth, ehe alle milderen Mittel versucht sind, die gefahrvolle Methode zu beginnen.

Ist man zu der Einlegung eines intrauterinen Pessars entschlossen, so prüfe man zunächst die Beweglichkeit des Uterus. Bestehende Entzündungen, schmerzhafte Resistenzen und Fieber contraindiciren die mechanische Behandlung. Ist der Uterus beweglich und die Umgebung schmerzfrei, so sondirt man zunächst. Dabei erkennt man die Länge des Uterus. Das Pessar muss stets $^1/_2$ cm kürzer als die Uterushöhle sein, damit es nicht, in die Schleimhaut sich eindrückend, eine Wunde macht. Denn bei Lageveränderungen des Uterus, z. B. bei einer schweren Defäcation kann ein Druck gegen das untere Ende des Pessar ausgeübt werden.

Es giebt Patientinnen, welche schon auf die Sondirung in alarmirender Weise reagiren, vor Schmerz schreien, Ohnmachten bekommen und dringend bitten von allen anderen Versuchen der Art abzustehen. Diese

starke Reaction ist aber durchaus keine Contraindication. Sie fordert nur zur allergrössten Vorsicht auf. Man kann selbst in der Narcose das Instrument einlegen, wenn es ohne Narcose zu schmerzhaft ist. Namentlich bei enger Scheide sind diese Manipulationen so schmerzhaft und aufregend, dass man gern narcotisirt.

Am besten bringt man das Pessar in der Seitenlage ein. Nach sorgfältigster Reinigung der Scheide wird das desinficirte Pessar gut in Carbolöl, respective Vaseline getaucht. Nun nimmt man eine Anzahl Sonden, biegt sie verschieden und sondirt nach und nach mit immer geraderen Sonden, dies gelingt meist leicht. Gelangte die fast gerade Sonde in den Uterus, so ergreift man das Intrauterinpessar, zieht stark mit dem Häkchen die vordere Muttermundslippe nach unten vorn und lässt das Pessar in die Höhle gleiten. Diese Methode ist durchaus nicht schwierig auszuführen, viel leichter und ungefährlicher als die Einführung in der Rückenlage der Patientin.

Liegt das Pessar, so betrachtet man es noch eine Zeit lang. Nicht selten schiebt es sich langsam aus dem Uterus heraus. In solchen Fällen untersuche man später oft, damit nicht etwa das Pessarium, nur bis zum inneren Muttermund reichend, in der Scheide liegt. Wäre das Pessar zu lang, läge die Scheibe nicht gut dem Muttermund an, so müsste man den Stift etwas verkürzen.

Dauern trotz Morphium die Schmerzen an oder nehmen sie an Heftigkeit zu, so wird das Instrument entfernt. Die allergenaueste Controle des Ausflusses, der Druckempfindlichkeit des Leibes von aussen und von innen, der Körpertemperatur mit dem Thermometer sind dringend anzurathen.

Viel häufiger sind Uteri, welche das Instrument von Anfang an gut vertragen oder sich bald beruhigen. Auch in diesem günstigen Falle muss die Patientin drei bis vier Tage im Bett liegen, dann erst wenig aufstehen, herumgehen etc. Niemals darf, und wenn auch zu Anfang gar keine Beschwerden bestehen, eine Patientin ausser ärztlicher Controle bleiben. Namentlich ist jede Patientin dringend anzuweisen, bei Schmerzen ärztliche Hülfe sofort zu requiriren. Stets muss von Zeit zu Zeit das ganze Abdomen und die Lage des Instruments untersucht werden. Auf die Angaben der Patientinnen darf man sich durchaus nicht verlassen, und namentlich nicht von dem subjectiven Schmerzgefühl allein die Beseitigung des Instruments abhängig machen. Giebt es doch Frauen, welche tagelang hohes Fieber ertragen, bei denen sich ein faustgrosses Exsudat ausbildet, ehe sie zum Arzt schicken! Fast alle Unglücksfälle sind durch Nachlässigkeit in der Nachbehandlung entstanden.

Während der Menstruation kann das Instrument liegen bleiben. Entsteht kein Fluor und ist das Befinden der Patientin dauernd gut, so lässt man das Instrument liegen, je länger je besser, bis zu 8 bis 12 Monaten. Tritt aber Blutung oder starker Fluor auf, so ist das Pessar zu entfernen. Man wartet einige Zeit ab und legt nur dann wieder ein neues ein, wenn die bisherige Behandlung resultatlos war. Selbstverständlich muss bei allen diesen Manipulationen streng aseptisch verfahren werden. Seit dies geschieht, wird kaum noch über Unglücksfälle berichtet.

Von dem Intrauterinpessarium respective von der Beseitigung der Knickung und der Geraderichtung des Uterus erwartet man in verstärktem Maasse den Erfolg, welchen ich pag. 215 der einmaligen erweiternden Sondirung zugeschrieben habe.

Die Application eines intrauterinen Pessarium ist stets eine experimentelle Therapie. Trotz Erfüllung aller Vorbedingungen und der aprioristisch gerechtfertigten Annahme, dass das Instrument nützen wird, tritt durchaus nicht immer der gewünschte Erfolg ein.

Sind die Symptome nach vergeblichem Durchprobiren der bisher geschilderten Therapie so erheblich, dass sie eine noch gefährlichere Therapie rechtfertigen, so ist die Castration indicirt. Danach hört die Menstruation völlig auf und der Fall ist radical geheilt. Wer selbst jahrelang Fälle behandelt, welche allmählich sich immer ungünstiger gestalteten, bei denen zur Dysmenorrhoe, Hysterie, locale Hysteroneurosen, reflectirte Neurosen mannigfaltiger Art, schliesslich eine Psychose hinzukommt, der wird keinen Moment im Zweifel sein, dass die Castration in solch verzweifelten Fällen zu gestatten ist. Indessen ist sie oft unmöglich auszuführen. Da grade hier Perimetritis die Anteflexio complicirt, so ist es geradezu unmöglich aus den festen Adhäsionen bei den ungünstigen Verhältnissen der Nulliparen die Ovarien zu entfernen. Wir kommen auf die Castration wieder zurück.

Ausser den Intrauterinpessarien werden auch Vaginalpessarien vielfach angewendet. Man hat Pessarien construirt, welche den anteflectirten Körper direct heben sollen. Die Pessarien heben wohl den Uterus in toto, eine Einwirkung auf den Körper allein ist leider unmöglich. So wird in dem Figur 100 abgebildeten Pessarium meist der obere, federnde Bügel fest auf den unteren gedrückt und von einer Erhebung des Uteruskörpers ist keine Rede. Andererseits ist richtig, dass bei Erhebung des Uterus die oberen Fixationen nicht mehr gezerrt werden, dass also ein Grund für die Schmerzen wegfällt. So bessert sich mancher Fall allein durch ein erhebendes Fixiren des Uterus von der Vagina aus, d. h. durch Einlegung eines kleinen, runden Gummirings.

Sind die Schmerzen so erheblich, dass Morphium verabfolgt werden muss, so empfiehlt sich am meisten die Anwendung per anum, in Form von Suppositorien: Morphii hydrochl., Extr. Bellad. ana 0,01 bis 0,015, Butyr. Cacao 2,0. Fiant supposit. täglich zwei bis drei Stück zu gebrauchen.

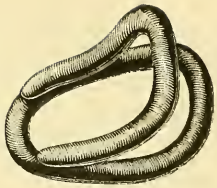

100.

Anteflexionspessar.

B. Anteversion.

Aetiologie und Anatomie.

Ist der Uterus so infiltrirt, verdickt und steif, dass dadurch der physiologische Knickungswinkel am inneren Muttermund ausgeglichen ist, hat ferner ein perimetritischer Vorgang entweder das untere Ende des Uterus oben, oder das obere Ende des Uterus unten fixirt, so besteht eine Anteversion. Danach muss also stets das Uterusparenchym und ausserdem seine Umgebung pathologisch verändert sein. Wir werden also Anteversionen antreffen bei Perimetritis und Metritis. Es ist aber auch möglich, dass die Metritis abgelaufen, fast geheilt ist, während die hintere Fixation den Cervix hoch oben dauernd gefesselt hält. Dann kann der Uterus wieder klein geworden sein. Meistens aber findet man den Uterus chronisch-metritisch, d. h. hypertrophisch.

Nicht nur eine hintere Fixation bewirkt die Anteversion, sondern auch eine vordere. Tube und Ovarium der einen Seite kann durch peritonitische Adhäsionen seitlich an die Innenfläche des Beckens angeheftet sein, sodass der Finger den Fundus nicht zu erheben im Stande ist. Dagegen ist eine Anheftung gerade vorn wegen der zwischen Uterus und Symphyse liegenden Blase nicht gut anzunehmen. Ich habe stets mit der rechtwinklig gebogenen Sonde vor dem Uterus

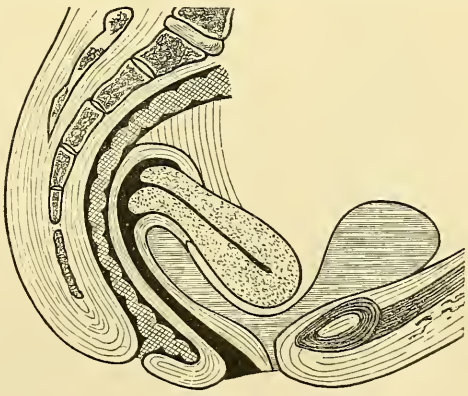

101.

Anteversion

nach Abort, Metritis und Perimetritis zurückgeblieben. Chronische Metritis. Adhäsionen im Douglasischen Raume.

in der Harnblase nach oben dringen können. Drängte die hintere Fixation die Portio nach oben und hinten und schiebt ausserdem die zwischen Fundus und Symphyse sich dehnende, volle Harnblase den Uterus nach hinten, so biegt sich die Portio vaginalis ein wenig nach unten, wie es in Figur 101 dargestellt ist. Am inneren Muttermund dagegen gehen Corpus und Cervix geradlinig in einander über.

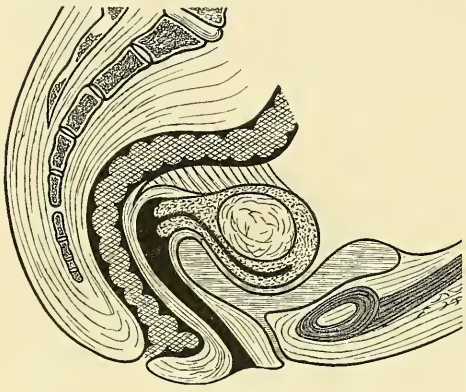

102.

Starke Anteversio-flexio,
Myom der oberen Wand, totale Adhärenz der hinteren Uteruswand. Nullipara.

Auch ein Fibrom kann eine hochgradige Anteversion verursachen. So kam mir einer der Fälle (Figur 102) zur Obduction. Im Leben war der Uterus absolut immobil und nicht zu sondiren. Bei der Section fand sich überhaupt kein Douglasi'scher Raum. Das Rectum, die Flexura sigmoidea, die atretische von Blut angefüllte Tube, das in ein Haematom verwandelte Ovarium sinistrum bildeten einen Knäuel, der die Hinterwand des Uterus bedeckte. Ragt in solchem Fall das Myom mehr hervor, so fühlt sich die untere Wand des Uterus wie bei Anteflexio an.

Symptome und Verlauf.

Da die Anteversion stets Folge oder Begleiterscheinung der Metritis oder Perimetritis ist, so treten die Symptome dieser Erkrankungen in den Vordergrund. Eigenthümlich der Anteversio sind Blasenbeschwerden. Es ist erklärlich, dass namentlich der während der Menstruation schwere Uterus die Ausdehnung der Blase verhindert. Ausserdem kommt es aber auch zu erheblichen Menorrhagien. Ist die Anteversio frisch und der Uterus schlaff, so dehnt das in das Uteruscavum ergossene Blut die Höhle aus, und wird erst, nachdem der Uterus auf die Ausdehnung reagirt, ausgestossen. Auch sehr langwierige Blutungen werden beobachtet, diese sind, wie die anderen Symptome mehr auf die Metritis als die Lageveränderung zu beziehen. Sind die acuten oder subacuten Entzündungen abgelaufen, so kann sich die Patientin auch bei Fortbestehen der Lageveränderung absolut gesund fühlen.

Diagnose und Prognose.

Die Diagnose wird durch die combinirte Untersuchung gestellt. Fühlt man den platt, wie ein Brett das Becken überdachenden Uterus, so erforscht man noch, ob sich der Uterus bewegen lässt, d. h. ob die Portio nach unten, das Corpus nach oben zu schieben ist. Wegen der Therapie ist es nöthig, auch die Umgebung nach Exsudaten genau abzutasten. Gelingt es, die Complicationen zu beseitigen, so bringt die Lageveränderung an sich keinen Schaden. Demnach ist die Prognose gut.

Behandlung.

Alle die Complicationen sind zu behandeln. Gegen die Anteversion hat man keine besondere Therapie nöthig. Drückt indessen der Uterus stark auf die Blase, oder zerrt er durch sein Gewicht an perimetritischen Adhäsionen, so thut oft ein einfacher runder Gummiring gute Dienste. Dieser nimmt in sein Lumen die Portio auf, dieselbe füllt das Lumen aus, wird vom Ring gefesselt. Der Ring liegt so, dass seine Fläche parallel mit der hinteren Scheidenwand respective dem untersten Theil des Kreuzbeins und dem Steissbein verläuft. Der nicht biegsame Uteruskörper, den Bewegungen der Portio folgend, muss demnach senkrecht zur Fläche des Ringes stehen, also erhoben werden. Figur 103 stellt einen solchen Ring dar, Figur 104 eine von mir construirte Zange zum Einführen dieser Ringe. Der Ring wird in der Zange fixirt, dann erst eingefettet. Nunmehr schiebt man ohne die Genitalien der Patientin zu entblössen, den Ring an der hinteren Scheidenwand in die Höhe, bis man nicht weiter nach oben dringen kann, respective Schmerzen macht. Nunmehr öffnet man die Zange, der gerade vor der Portio liegende Ring öffnet sich, zieht wegen des luftleeren Raums die Portio in sein Lumen und treibt die Zangenblätter auseinander. Die Blätter werden einzeln hervorgezogen.

Soll ein derartiger Ring schmerzlos entfernt werden, so

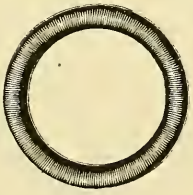

103.
Mayer'scher Gummiring.

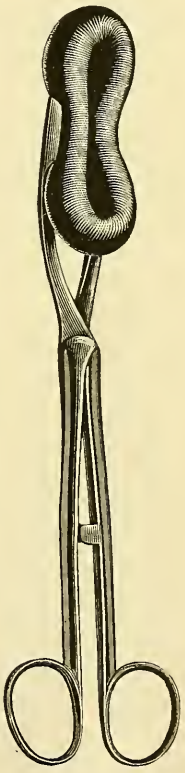

104.
Pessarienzange von Fritsch, zum schmerzlosen Einführen der Ringe.

hakt man vom Lumen aus eine gebogene Sonde um den Ring oder einen scharfen Haken in den Ring. Hierauf zieht man ihn, während ein Finger in der Vagina liegt, langsam nach aussen.

Selbstverständlich kann man auch ohne diese Instrumente Ringe einführen und entfernen. Nur ist das beschriebene Verfahren die schonendste Methode.

Auf die Behandlung der Blutungen kommen wir bei der Retroflexion zurück. Cfr. auch pag. 193.

C. Retroversion.

Aetiologie und Anatomie.

Bei der Retroversion liegt die Uterusachse hinter der Beckeneingangsachse. Leider wird die Bedeutung dieser Lageanomalie oft unterschätzt. Sie ist meist eine Uebergangslage, aus der sich entweder die normale Anteversio oder eine Retroflexio oder ein Descensus uteri ausbildet. Der Hausarzt wird oft Gelegenheit haben, diese Vorgänge zu constatiren, während der Specialist, der das Fait accompli einer viele Symptome machenden Lageveränderung diagnosticirt, häufiger ein vorgeschrittenes Stadium d. h. eine Flexion findet.

Im Puerperium muss der Uterus so liegen, wie in der letzten Zeit der Schwangerschaft. Eine Verschiebung der Muskelbündel, eine Dehnung der vorderen und Knickung der hinteren Wand in dem Sinne, dass eine Biegung nach hinten entstände, ist unmittelbar post partum nicht denkbar. Die schlaffe Portio hat keinen Einfluss auf den Uterus. Ist er zu schwer, oder wird er herabgedrückt, so kann er in antevertirter Position etwas retroponirt werden und descendiren. Anders aber, wenn die Portio fest geworden, im Spätwochenbett nach 10 bis 14 Tagen. Dann erlaubt die Dicke des Uterus noch keine Biegung am inneren Muttermund. Eine Bewegung des Cervix muss sich deshalb dem Corpus mittheilen. Gleitet die noch voluminöse Portio nach hinten, so gelangt sie auf die schräge Ebene des Beckenbodens, hier wird bei jedem Druck von oben der Portio die Bewegung nach unten vorn aufgenöthigt. Somit kommt das Corpus nach oben und hinten. Da aber oben kein freier Raum existirt, so drückt der Widerstand der Gedärme den Fundus ebenfalls herab. Lagern aber die Därme auf der Vorderseite der Gebärmutter, so verhindern sie die spontane Richtiglagerung des Organs. Auch bei der Defäcation wird die Portio nach vorn geschoben. Liegt aber erst der Uterus in der Beckenachse, so hat er unten keine Unterlage, auf der er lastet, er wird also nur durch die

oberen Befestigungen gehalten, diese — die peritonäalen Aufhängebänder — sind nicht fest genug, somit gleitet der Uterus nach unten.

Auch nach Aborten, oder bei Hypertrophie des Uterus und schlaffer Scheide, bei Vermehrung des intraabdominellen Druckes leitet sich dieser Vorgang ein.

Somit liegt der Uterus wie in Figur 105.

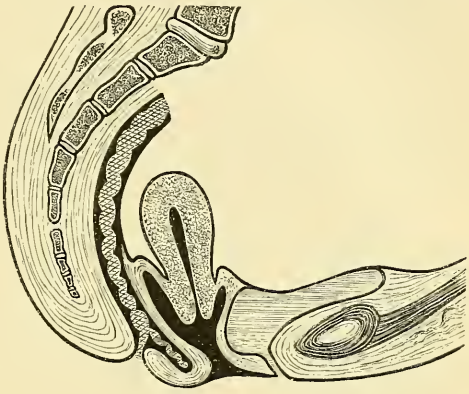

105.

Spätpuerperale Retroversio, beginnende Inversion des Scheidengewölbes, geringe Cystocele, Dammdefect.

Eine andere Art der Retroversion stellten wir in Figur 96 dar. In diesem Falle ist der Uterus durch Adhäsionen hinten gefesselt: retroponirt. Er hat noch die Anteflexion beibehalten. Nicht selten aber klappt sich das Corpus nach oben, wird ebenfalls adhärent, und wir finden einen retroponirten, retrovertirten, elevirten, vollkommen fixirten Uterus.

Symptome und Verlauf.

Die Symptome bestehen in Drängen nach unten, einem, wenn auch nicht schmerzhaften, so doch höchst peinigenden Druck auf den Mastdarm, Gefühl von Schwere im Becken, Unmöglichkeit der körperlichen Anstrengung und Obstruction. In frischen Fällen kommen Blutungen hinzu. Oft tritt nach dem Aufstehen der Wöchnerin in Folge der Retroversion eine sehr erhebliche Blutung ein. Häufiger ist die Blutung unbedeutend und wird von den Patientinnen selbst für die beginnende Menstruation gehalten.

Die Blutung dauert in geringer, die Menstruation vortäuschender Weise oft sehr lange Zeit an. Da im Liegen die Retroversion sich nicht gut spontan aufrichten kann und die Obstruction schädlich einwirkt, so dauert die Blutung an. Auch Urinbeschwerden treten ein, bedingt durch die Knickung der Harnröhre und beginnende Cystocele.

Im weiteren Verlauf entsteht häufig spontan Anteversio. Oft ganz plötzlich. Aber bei Andauern der Schädlichkeiten, namentlich körperlichen Anstrengungen ist die Retroversio ein Vorstadium der Flexio oder des Prolapses. Sind die Befestigungen relativ fest und der Körper

schlaff, so knickt er sich ab: es entsteht eine Retroflexio. Sind im Gegentheil die Befestigungen schlaff und der Körper fest, schlecht involvirt, steif, chronisch entzündet, schwer, so sinkt der Uterus herab, das Scheidengewölbe invertirend: es leitet sich der Vorgang des Prolabirens ein.

Diagnose und Prognose.

Schon das Gefühl des Drängens nach unten und der Druck auf den Mastdarm leiten auf die Diagnose hin. Ebenso die Blutungen. Bei der Exploration im Liegen findet man die weiche, gewulstete Portio, von Schleim oder Blut bedeckt, der Finger schiebt das hintere Scheidengewölbe hoch an der hinteren Uteruswand nach oben. Bei combinirtem Druck nimmt man die grosse Beweglichkeit des Uterus von oben nach unten wahr. Den Grad der Senkung diagnosticirt man durch eine Untersuchung im Stehen. Hier liegt oft die Portio von den Falten der gelockerten Vagina umgeben, dicht hinter dem Introitus.

Bei Retroposition und Elevation lässt die Richtung der Portio und das Fehlen des Uterus im vorderen Scheidengewölbe die Diagnose stellen. Die Prognose ist bei richtiger Behandlung gut.

Behandlung.

Prophylaktisch muss jedes Wochenbett gut geleitet werden, namentlich soll eine Frau, die schon früher an Retroversion litt, im Wochenbett täglich adstringirende Injectionen machen, sich nicht immer auf den Rücken legen, für tägliche Entleerung des Mastdarms sorgen, und niemals den Urin verhalten. Dann muss sich die Wöchnerin von jeder Anstrengung fernhalten und noch sechs Wochen lang täglich mindestens eine Stunde in der Mitte des Tages horizontal liegen. Auch Ergotin subcutan und innerlich ist zu gebrauchen.

Ist die Retroversion vorhanden, so lege man einen Mayer'schen Gummiring ein, der die Portio umfasst. Der Uterus wird dadurch nicht nur erhoben, sondern auch so gestellt, dass die Gedärme nunmehr auf seiner hinteren Fläche lasten. Dies begünstigt die Wiedererlangung der normalen Stellung. Es genügt ein kleiner Ring von 6 bis 7 cm Durchmesser. Die Patientin braucht nicht zu liegen, im Gegentheil hört die Blutung beim Herumgehen eher auf, fast stets steht die Blutung sobald die Lage des Uterus eine normale ist. Schon 14 Tage bis 3 Wochen post partum kann ein Ring applicirt werden.

Später, wenn die Scheide fester geworden, thut auch ein ovales nach der Scheide gebogenes Hodge-Pessar gute Dienste. Diese Pessarien werden aus Zinnrohr und Hartgummi hergestellt, wegen ihrer glatten

Oberfläche reizen sie wenig und können lange liegen. Wie ein Gypsverband um ein fracturirtes Glied gelegt, durch ein äusseres Stützmittel das innere ersetzt, so ersetzt umgekehrt das in der Scheide liegende, die Scheide streckende Hodgepessar die fehlende Resistenz der Scheidenwandung. Es soll also eigentlich das Pessar die mangelhafte Function der Scheide unterstützen. In einer grossen Anzahl von Fällen wird durch diese leicht zu applicirenden, und keine Gefahren bedingenden Pessarien die Scheide genügend gestreckt und der Uterus so erhoben, dass er definitiv seine normale Stellung wieder einnimmt. Damit geht das Schwinden der Stauungshypertrophie Hand in Hand.

Figur 106 stellt ein Zinnrohrpessar dar, welchem man, vorsichtig biegend, verschiedene Form geben kann. Figur 107 ein Hodgepessar aus Hartgummi.

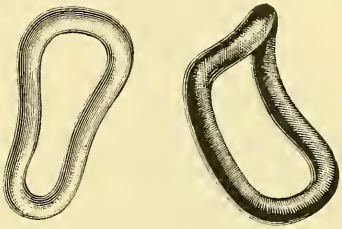

106. 107.

Pessarien von Hodge.

Zur Stillung der Blutung sind auch heisse Injectionen zu versuchen. Sie haben mitunter prompten Erfolg. Die Temperatur ist 40 bis 43 Celsius, 32 bis 34 Réaumur.

D. Retroflexio.

Aetiologie und Anatomie.

In den meisten Fällen entsteht die Retroflexio aus der Retroversio. Die Befestigungen des Uterus geben nicht in infinitum nach, die Gedärme lasten auf der vorderen Seite des Uterus, jede Vermehrung des intraabdominellen Druckes verstärkt diese Last. Involvirt sich der Uterus, wird er biegsam, so knickt sich allmählich mehr und mehr die obere Hälfte von der unteren nach hinten ab. Da eine gewisse Resistenz am Knickungswinkel noch existirt, so folgt die Portio der Bewegung, d. h. jemehr der Fundus nach hinten und unten kommt, um so mehr gleitet die Portio nach vorn oben. So giebt es ein Uebergangsstadium, in dem der Uterus manchmal, wie bei Anteversion nur in umgekehrter Stellung, das Becken überdacht. Der Uterus ist in dieser Zeit oft weich, so weich, dass man ihn eindrücken kann, dass dünne Pessarien in ihm Rinnen hinterlassen, dass die Compression von hinten — Mastdarm — und vorn — Blase — den Körper kürzer und breiter macht. Allmählich aber muss der Fundus immer mehr nach unten sinken, die Portio nach vorn kommen. Dadurch bohrt sich gleichsam das Corpus zwischen Portio und Mastdarm ein, so

weit, bis der Fundus auf dem Boden des Douglasischen Raumes liegt. Der Mastdarm wird erheblich comprimirt, der Fundus kann unmittelbar über dem After vom Mastdarm aus gefühlt werden. Die Portio wird dicht gegen die Symphyse gepresst, oder sie ist gleichsam aus der Scheide herausgezogen, ganz kurz. Existiren Einrisse, so klappt der Zug der oberen convexen Uteruswand die vordere Muttermundslippe nach oben, die hintere Lippe liegt in der Richtung der nunmehr senkrecht vorn verlaufenden, kurzen zusammengeschobenen Scheide (cfr. Figur 108). Ja die Portio kann sehr kurz sein, während sie, nach Richtiglegung des Uterus, dem den Scheidengrund nach oben schiebenden Finger, auffallend lang erscheint.

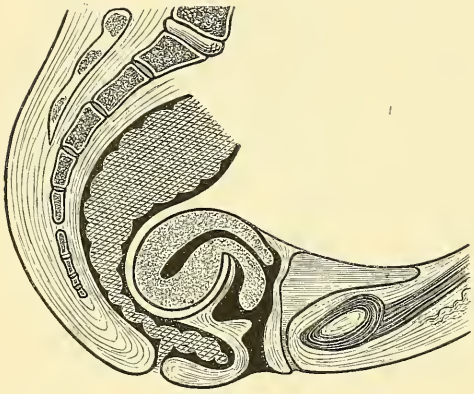

108.

Hochgradige Retroflexio, Stauungshypertrophie des Corpus, lange hintere Muttermundslippe, kurze vordere. Zusammengeschobene hintere Vaginalwand, langgezerrte vordere. Senkrechter Verlauf der Scheide. Compression des Mastdarms durch das Corpus Uteri.

Die Ovarien liegen gewöhnlich seitlich über dem Uterus. Waren sie aber vorher descendirt und hinten festgewachsen, so können sie auch zwischen Uterus und Mastdarm, oder an irgend einer anderen Stelle liegen.

Bei Retroflexionen sind die Adhäsionen in der Umgebung des Uterus sehr häufig. Kommen auch, nicht nur frische, sondern oft sehr alte Retroflexionen vor, bei denen der Uterus vollkommen beweglich ist, so befinden sich doch bei der Mehrzahl der Retroflexionen in der Umgebung des Uterus Residuen abgelaufener peritonäaler Entzündungen. Diese rühren zum Theil aus dem Wochenbette her, zum Theil sind sie als Folgen der chronischen Metritis, der Circulationsstörungen aufzufassen. Aber auch die Flexion selbst bewirkt Verklebungen der sich gegenüberliegenden Peritonäalflächen. Die Dislocation, welche der hyperämische Uteruskörper bei plötzlich zunehmendem, intraabdominellen Drucke erfährt, der Druck, den eine starke Kothsäule ausübt, können zur Läsion des Peritonäum führen. Tripperperimetritiden spielen ebenso eine Rolle, ferner Residuen von Hämatocelen und Entzündungen, die eine Folge einer zu gewaltsamen Therapie sind.

Diese Adhäsionen verkleben zunächst nur Peritonäum an Perito-

näum. Ist also das Peritonäum dehnbar oder lässt es sich an der Unterlage verschieben, so wird auch eine feste Adhäsion eine Lageveränderung der Gebärmutter zulassen. Zudem sind auch die Adhäsionen selbst nicht immer flächenartige oder sehr feste, sondern sie ziehen, als Residuen früherer Verklebungen spinnwebenartig von einem Organ zum andern. Bei der manuellen Umwandlung der Lage der Beckenorgane dehnen sich oder zerreissen die Pseudomembranen ebenso wie in der Schwangerschaft. Andererseits kann sich, wie wir pag. 212 ausführten, die Entzündung auf die subperitonäalen Gewebe fortsetzen, dann wird eine absolute Fixation existiren.

Ausser den bis jetzt beschriebenen Retroflexionen kommen auch angeborene und erworbene bei Nulliparen vor. Ruge fand Retroflexio congenita mit abnorm dünner vorderer Uteruswand bei einem neugeborenen Kinde. Schon oben erwähnten wir, dass der kleine infantile Uterus sich oft wie im Charnier in der Gegend des inneren Muttermunds bewegt. Der hochgradig erschlaffte Uterus, jeder Einwirkung von aussen folgend, liegt einmal anteflectirt, ein anderesmal retroflectirt. Diese auffallende Schlaffheit des Uterus soll auch durch Onanie entstehen oder durch fortwährende Coitusversuche eines impotenten Mannes.

Auch in diesen Fällen ist eine häufige Folge der Lageveränderung Stauung im Corpus, Perimetritis, Ovarialentzündung und Fixation des Uterus im Douglasischen Raume.

Symptome.

Die Symptome hängen erstens von Veränderungen im Uterus selbst ab, zweitens sind sie auf den Einfluss zurückzuführen, den die Lageveränderung auf die umgebenden Organe ausübt, und drittens werden eine Anzahl consensueller Leiden und Folgen für das Allgemeinbefinden zu beschreiben sein.

Der retroflectirte noch nicht senil involvirte Uterus ist meist hyperämisch. Demnach wird die Menstruation reichlich sein. Da der Uterus schlaff ist, so kann die Schleimhaut anschwellen ohne Schmerzen hervorzurufen. Eine reichliche, schmerzlose Menstruation ist das charakteristische Symptom der Retroflexio. Die Blutung hat einen verschiedenen Charakter, einmal tritt sie sofort kolossal heftig ein und dauert nur wenige Tage. In anderen Fällen dauert die Blutung ununterbrochen 12 bis 14 Tage, so dass die Patientin nur kurze Zeit von der Blutung verschont ist. Ja die Blutung kann in schwachem Maasse permanent sein und sich während der Menstruation verstärken. Nach der Blutung fliesst aus dem erschlafften Uterus noch eine Zeit lang blutiger Schleim aus.

Liegt der Knickungswinkel höher als der Fundus, und ist das Parenchym auffallend nachgiebig, so sammeln sich sogar die Secrete im Uterus an, dilatiren ihn und werden als übelriechende Massen ausgestossen.

Handelt es sich aber um einen infantilen, retroflectirten Uterus einer Nullipara, so können die Symptome der Anteflexion: Sterilität und Dysmenorrhoe, sogar in verstärktem Maasse, fortdauern.

Die Symptome seitens des Mastdarms bestehen in erschwerter und schmerzhafter Defäcation. Wie bei allen Frauenkrankheiten, bei denen Perimetritis als Complication vorhanden ist, so wird auch bei der Retroflexion der Act der Defäcation durch die Verschiebung der Beckenorgane Schmerzen bereiten. Die geringe körperliche Bewegung, die Furcht vor dem schmerzhaften Stuhlgang, das dadurch bedingte, willkürliche Verhalten der Fäces, der Flüssigkeitsverlust bei der Menstruation, alles wirkt zusammen, um Obstruction herbeizuführen. Der Uterus selbst wird bei der Vermehrung des intraabdominellen Druckes auf den Mastdarm gepresst. Viele Frauen geben deutlich an, dass nach der Defäcation ein unangenehmer Druck auf dem Mastdarm wahrgenommen werde.

Abgesehen nun von den Symptomen, welche man erklären kann, kommen noch eine ganze Reihe dunkler Erscheinungen bei Retroflexionen vor. Symptome, welche man unter dem bequemen Namen consensuelle Erscheinungen oder hysterische Symptome zusammenfasst. Wenn es auch vielfach nachgewiesen ist, dass diese Erscheinungen nach Reposition der Retroflexio verschwinden, so ist damit nicht bewiesen, dass sie allein auf die Retroflexio zu beziehen sind. Der intime Zusammenhang der Ovarien mit den Symptomen, welche wir hysterische nennen, lässt vermuthen, dass complicirende Ovarialkrankheiten häufig den Grund abgeben. Ja allein der Druck, den die dislocirten, abnorm fixirten Ovarien erfahren, lässt Symptome der Reizung der Ovarialnerven in die Erscheinung treten. Und bedenken wir, dass die veränderte Ernährung, die Hyperämie der Ovarien die Vorgänge beim Reifen und Platzen des Follikels vielfach beeinflussen und modificiren, so werden wir wohl mit Recht die hysterischen Symptome mehr auf Ovarialleiden als auf die Retroflexio beziehen müssen.

Derartige hysterische Symptome, welche wir übrigens bei der Schilderung der Hysterie genauer kennen lernen werden, sind: Singultus, Erbrechen, Hustenparoxysmen, Gesichts- und Intercostalneuralgien, Ischias, Hemicranie, Schmerzen im Unterleib, in den Nerven der Extremitäten, Zittern der Arme und Beine, letzteres Symptom schon den Alten unter dem Namen: anxietas tibiarum bekannt. Auch die Verdauungs-

schwäche und chronische, nicht definirbare Magenleiden (Hysteroneurosis ventriculi) gehören hierher.

Zum Schluss sei erwähnt, dass die Retroflexio uteri zur Unterbrechung der Schwangerschaft führen kann. Wird ein tiefliegender retroflectirter Uterus geschwängert, so wächst er und erhebt sich zwar oft aus dem Becken, andererseits aber füllt er auch wachsend das kleine Becken derart aus, dass er nicht nach oben über das Promontorium gelangen kann. Dann ist der Uterus in seinem Wachsthum behindert, es entstehen Circulationsstörungen, Stauungen, Decidualblutungen, die zum Abort führen. Der Uterus drückt aber auch auf die Beckenorgane. Die Harnröhre wird gegen die Symphyse gedrängt, sodass Urinretention eintritt. Dies ist oft das erste und wichtigste Symptom der Incarceration des retroflectirten, graviden Uterus. Wird rechtzeitig reponirt, so besteht die Schwangerschaft fort. Im anderen Falle erfolgt der Abort. Auch können sich sehr gefährliche Blasenkrankheiten ausbilden (cfr. pag. 126).

Durch die Blutungen, Verdauungsstörungen und die hysterischen Symptome leidet der Organismus in hohem Grade. Nicht wenig Frauen, die nach der ersten Geburt oder einem Abort eine Retroflexion acquiriren, sind von da an chronisch leidend. Der geschwächte Organismus verliert die Widerstandskraft. Kommen neue Schädlichkeiten hinzu oder existirt eine Disposition zur Phthise, so kann die Retroflexion mit ihren Folgen selbst für das Leben gefährlich sein.

Diagnose.

Schon bei den Symptomen erwähnten wir, dass Druckgefühl im Becken, Obstipation und Blutungen auf Retroflexio schliessen lassen, namentlich dann, wenn es sich um Frauen handelt, welche häufig geboren, respective abortirt haben.

Die directe Untersuchung ergiebt die Lageveränderung, man fühlt die Portio ganz vorn an der Symphyse und kann von ihr aus den Körper des Uterus nach hinten verfolgen. Derselbe meist etwas vergrössert, hat eine so charakteristische Form, dass eine Täuschung schwer ist. An beiden Seiten nach oben gehend fühlt man nicht selten das eine oder andere Ovarium. Da es sich meist um Frauen handelt, welche geboren haben, so rathe ich dringend stets mit zwei Fingern zu untersuchen, wenn man oben die Finger spreizt, wird dadurch die Vulva natürlich nicht insultirt, und beim Spreizen der Finger kann man am besten die Ränder des Uterus abtasten, sich den Uterus mit einem Finger gegen den andern schieben. Die combinirte Untersuchung ist stets nothwendig.

Sind auch die Bauchdecken oft so fest oder dick, dass man den Uterus von aussen nicht fühlt, so beweist doch das Aneinanderbringen der Fingerspitzen in der vorderen Beckenhälfte die Abwesenheit des Uterus von der normalen Stelle.

Natürlich kann man jede Geschwulst, welche den Douglasischen Raum ausfüllt, für den normalen oder vergrösserten Uterus halten. Ist eine derartige Geschwulst sehr schmerzhaft, so verzichte man auf die genaue Diagnose, wenn keine Symptome vorliegen, welche eine Therapie dringend verlangen. Man behandele expectativ und suche bei vorsichtigen, wiederholten Untersuchungen zu einem Resultate zu kommen. Nichts ist in der Gynäkologie falscher als principiell bei der ersten Untersuchung die Diagnose mit allen Details erschöpfen zu wollen. Man kann durch zu ausgiebige, schonungslose Untersuchungen sehr viel schaden. Ist z. B. der Uterus anteponirt und befindet sich hinter dem Uterus ein Exsudat, wie in Figur 109, wird aber die Diagnose auf retroflectirten Uterus gestellt, vielleicht sogar wegen angenommener Gravidität eine Reposition forcirt, so können die grössten Gefahren eintreten. Adhäsionen können sich lösen, abgesackte Exsudate in die Abdominalhöhle gelangen, mindestens aber eine Entzündung respective ein Recidiv veranlasst werden!

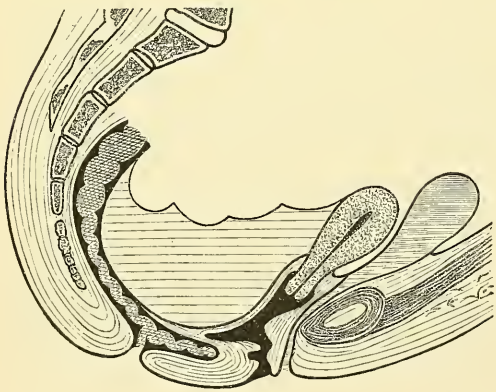

109.

Intraperitonäales den Uterus anteponirendes Exsudat.

Es ist deshalb Vorsicht und Schonung geboten. Existirt eine Schmerzhaftigkeit, so hat man vorsichtig zu forschen, was schmerzhaft ist. Vorsichtig und abwechselnd drücken die Finger nach allen möglichen Richtungen hin, tasten jeden erreichbaren Punkt im Becken ab, verschieben den Uterus hierhin und dorthin, suchen nach Tumoren und Resistenzen in der unmittelbaren Nähe des Uterus und im ganzen Becken. Auf diese Weise ist es möglich zu finden, wo eine Entzündung sitzt.

Bereitet aber die Untersuchung keine Schmerzen, so prüft man, ob der Uterus adhärent ist, d. h. ob er sich reponiren lässt. Zu dem

Zwecke sind eine ganze Reihe verschiedener Handgriffe möglich und nöthig. Zuerst geht man mit zwei Fingern so hoch hinten am Uterus in die Höhe, dass man, den Uterus streckend, ihn und die ganzen Beckenorgane gleichsam aus dem Becken hinaus in die Abdominalhöhle hinein schiebt und hebt. Hierauf geht der eine und dann der andere Finger aus dem hinteren Scheidengewölbe in das vordere und drückt die Portio nach hinten und oben. Gleichzeitig drängen die gestreckt vom Nabel aus nach der hinteren Wand des Beckens drückenden Finger der andern Hand die Eingeweide zwischen Uterus und hintere Bauchwand, verdrängen die Eingeweide dabei und gelangen auf die hintere Wand des Uterus selbst. Dann liegen die Hände unten und oben unmittelbar am Uterus und halten ihn fast in normaler Stellung, wie es Figur 110 zeigt.

Gelingt diese Umlagerung leicht und ohne Schmerzen, bleibt nach Entfernung der Hände, wie die wiederholte Untersuchung beim Liegen

110.

Gelungene Reposition respective Lage der Hände bei der combinirten Untersuchung.

und Stehen der Patientin zeigt, die Lage des Uterus normal, so existiren keine Adhäsionen.

Wenn aber die ganze Manipulation Schmerzen macht und unmittelbar nach der Umlagerung die frühere Lage wiederkehrt, so wird der

Uterus durch peritonäale Verklebungen hinten festgehalten. Auch kann es vorkommen, dass die Umlagerung des Uterus überhaupt nicht gelingt. Dann wende man die Knieellbogenlage, oder die Sims'sche Seitenlage an. Die erstere hat vor der letzteren viele Vortheile. In der Knieellbogenlage sucht man die Reposition auszuführen; wird trotz dieser Lage der Uterus nach Entfernung der Finger wieder erhoben, spontan retroponirt, so ist der Uterus hinten adhärent.

Auch die Sonde wird mit Vortheil gebraucht. Man führt sie zuerst mit der Biegung ein, welche der Retroflexion entspricht, d. h. die Sonde richtet sich nach der Uteruslage, nicht umgekehrt. Dann erhebt die Hand den etwas gestreckten Uterus und stellt ihn retrovertirt oder central, fällt jetzt bei langsamer Entfernung der Sonde der Uteruskörper sofort wieder auf die im hinteren Scheidengewölbe liegende Fingerspitze, so ist der Uterus ebenfalls adhärent.

Und zuletzt existirt natürlich dann totale Adhärenz, wenn jede Bewegung des Uterus absolut unmöglich ist.

Die Prognose hängt bei der Retroflexion davon ab, ob die Patientin zeitig und richtig behandelt wird. Dass es bei zeitiger Richtiglagerung gelingt, die normale Lage herzustellen, dass die Douglasischen Falten sich verkürzen und dass der Uterus dauernd antevertirt liegen bleibt, ist ganz zweifellos. Es ist also im Allgemeinen die Retroflexio heilbar. Sind aber die Douglasischen Falten und peritonäalen Uterusbefestigungen durch jahrelangen Bestand der Flexion erschlafft, so ist es nur möglich durch vaginale Stützen den Uterus richtig lagernd zu erhalten. Aber auch dann wird durch die Behandlung Abhülfe der Leiden bewirkt. Es ist also Besserung in jedem Falle zu erzielen.

Behandlung.

Findet man eine Retroflexion bei Symptomen, die sich direct oder indirect durch die Retroflexion erklären lassen, so ist es indicirt, die normale Lage des Uterus herzustellen. Misslingt dies zunächst, so sucht man, in soweit es möglich ist, die Hindernisse der Reposition zu heben. Ueberzeugt man sich, dass die hergestellte normale Lage eine dauernde ist, so fixirt man den Uterus künstlich in der normalen Lage. Kann man eine normale Lage nicht herstellen, oder bleiben die Symptome bei der normalen Lage dieselben, ja verschlimmern sie sich sogar, dann verzichte man zunächst auf rationelle, respective mechanische Therapie und behandele symptomatisch.

Die Methode der Reposition ist pag. 232 geschildert. Von Zeit zu Zeit trifft man einen so glücklichen, meist ganz frischen Fall, wo nach

einmaliger Reposition der Uterus antevertirt liegen bleibt. Um dies zu prüfen lässt man nach gelungener Reposition die Patientin aufstehen, pressen, umhergehen und untersucht danach wieder. Ebenso nach einigen Tagen, Wochen und Monaten. Meistentheils kehrt die Retroflexion schon wieder, wenn die reponirenden Finger die Portio verlassen, oder wenn die Patientin vom Untersuchungslager herabsteigt.

Dann muss der Uterus in der normalen Lage fixirt werden. Dies ist bei nicht veralteten Flexionen allein durch Streckung der Scheide möglich. Alle Pessarien, die auf irgend eine Weise diesen Zweck erfüllen, so die von Hodge (pag. 227), das in Figur 111 abgebildete Pessarium von Thomas sind deshalb hier am Platze. Bei diesen Pessarien, dehnt sich oft allein der Scheidengrund so stark, dass die Portio wieder nach vorn gelangt, der Uterus sich wieder retroflectirt und trotz der Scheidenstreckung die alte pathologische Lage wieder vorhanden ist. Es ist deshalb nöthig, namentlich bei wieder eintretenden Symptomen, die Lage des Pessarium und des Uterus häufig zu controliren.

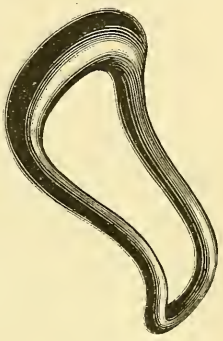

111.

Pessar von Thomas, das spitzere untere Ende lässt das Pessar leider leicht in die Vulva gleiten, so dass es incommodirt.

Handelt es sich um frische Fälle, so genügen allerdings oft ein bis zwei Wochen, um den Uterus wieder an die normale Lage zu gewöhnen. In der Mehrzahl der Fälle aber kommt man in dieser einfachen Weise nicht aus. Es ist nöthig, nicht nur die Scheide zu strecken, sondern auch die Portio oben hinten zu fixiren. Zu diesem Zwecke wendet man die Schultze'schen Achterpessarien an, von denen in Figur 112 und 113 zwei Formen abgebildet sind.

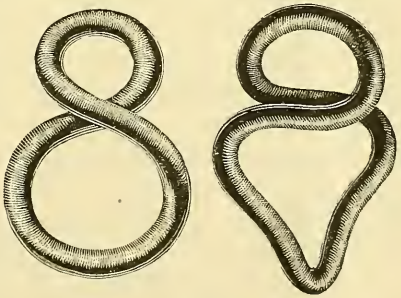

112. 113.

Achterförmig gebogene Pessarien nach Schultze.

Diese von Sims zuerst empfohlenen Pessarien bestehen aus sehr weichem Kupferdraht mit Gummiüberzug. Sie tragen Nummern, welche die Weite des Rings in cm bezeichnen. Nr. 7 bis 12 sind die Nummern, welche man braucht.

Soll ein derartiges Instrument eingelegt werden, so fühlt

man erst nach, wie weit sich die Scheide strecken lässt, wie gross die Portio ist, wo etwa im Scheidengewölbe Resistenzen, Tumoren, schmerzhafte Stellen sich befinden, wie weit der Schambogen ist. Danach bemisst man die Länge des Pessarium und die Grösse der Ringe. Der obere muss nach der Portio gebogen werden, d. h. so gross sein, dass die Portio im Ringe Platz findet. Der untere Ring muss bei weitem Schambogen breit sein, bei engem Schambogen kann der Durchmesser geringer sein. Bei Nulliparen hält sich freilich das Achterpessar in der Scheide, sodass es, nirgends auf den Knochen sich stützend, nur die Scheide streckt und von ihr allseitig fixirt, respective getragen und gehalten wird. Deshalb kann bei Nulliparen das Pessar viel kleiner (Nr. 7 oder 8) sein.

Will man aber bei Frauen, die oft geboren haben und eine schlaffe Scheide besitzen, sicher sein, dass das Pessar dauernd seinen Zweck erfülle, so ist allerdings eine erhebliche Streckung der Scheide nothwendig. Dabei stützt sich das Pessar, den erschlafften Levator an den Knochen andrängend, auf den Schambogen.

Nachdem man sich das Pessarium, wie in Figur 112 passend gebogen, und den Uterus reponirt hat, schiebt man das Instrument schräg — um den Harnröhrenwulst zu vermeiden — in die Vagina. Den oberen Ring hält man möglichst an die hintere Scheidenwand angedrängt. Ist das Pessar in die Scheide geglitten, so bewegt man es nach der Mitte zu und fängt durch Hebelbewegungen am unteren Ringe die Portio. Dann touchirt man unter dem Pessar, ob die Portio sich im oberen Ringe befindet und untersucht per anum, ob nicht etwa der Fundus uteri zu fühlen ist, d. h. ob nicht der Uterus retroflectirt geblieben und nur in toto erhoben ist.

Die Exploratio per anum ist dann besonders wichtig, wenn die Enge der Scheide eine exploratio per vaginam bei, oder unter dem liegenden Pessar unmöglich macht. Nunmehr probirt man, ob beim Nachobendrücken des unteren Ringes Schmerzen entstehen, ob die Patientin vom Pessar ungehindert sich setzen, sich bücken, aufstehen und gehen kann. Sind diese Körperbewegungen ohne Beschwerden möglich und hat auch bei einer Defäcation das Pessar sich nicht verschoben, so kann es liegen bleiben: „es passt.“ Dennoch muss man nach einigen Tagen wieder untersuchen.

Macht das Pessar Schmerzen, so entfernt man dasselbe und explorirt aufs genaueste, um die druckempfindliche Stelle zu finden. Dann wählt man ein kleineres Instrument, oder biegt es so, dass auf die empfindliche Stelle kein Druck ausgeübt wird. Man kann oft dadurch nach-

helfen, dass das Pessar nach der Vagina, d. h. nach oben concav, oder dass der obere Ring nach der Seite gebogen wird, dass das Instrument etwas kürzer gedrückt oder der obere Ring kleiner geformt wird. Kurz man muss vielfach probiren, um eine passende Form zu finden.

Oft kehrt sofort nach Entfernung der reponirenden Finger die Retroflexio wieder, auch bei Fixirung des Uteruskörpers von aussen bleibt die Anteversio nicht bestehen. Dann versucht man das Einlegen des Pessarium in Kniecllbogen- oder Seitenlage. Gelingt auch diese Methode nicht, so habe ich öfters folgendes Verfahren angewendet: Der Uterus wird manuell reponirt, während im Uterus eine weiche Kupfersonde liegt. Diese wird, während der Reposition des Uterus allmählich rechtwinkelig gebogen, d. h. der Zeige- und Mittelfinger fixiren in der Vagina die dicht unter der Portio befindliche Stelle der Sonde, und die äussere Hand hebt den Griff stark nach oben. So ist die Sonde rechtwinkelig gebogen. Dann reponirt man manuell den Uterus vollständig und schiebt nun den kleinen Ring über den Sondengriff, sodass er, nach oben gleitend, die Portio aufnehmen muss. Erst wenn man sich vollkommen von der richtigen Lage des Ringes und des Uterus überzeugt hat, wird die Sonde vorsichtig entfernt. Dies Verfahren ist nicht ganz leicht, aber sicher und erfahrungsgemäss ungefährlich. Geringe Läsionen der Schleimhaut sind wohl möglich, schaden aber bei Antisepsis Nichts.

Nach der Menstruation wird zwei bis drei Tage desinficirend ausgespült, um das hinter und an dem Ringe befindliche Blut zu entfernen. Entsteht Fluor, so wird ein neuer Ring nach Reinigung der Scheide eingelegt.

Ist der Beckenboden sehr schlaff, gelingt es nicht ein Achterpessar richtig zu appliciren, so thut auch das in Figur 114 abgebildete Schlittenpessar gute Dienste.

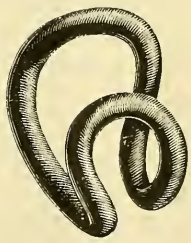

114.
Schultze's Schlittenpessar.

Bei diesem Pessarium liegt die Portio zwischen den beiden nach oben ragenden Bügeln. Der Uterus wird in toto erhoben, die Flexion ausgeglichen, sodass der Uterus in dem Pessarium gleichsam steht.

In frischen Fällen nimmt man das Pessarium schon nach Ablauf einer Menstruation probeweise heraus. In veralteten Fällen liegt das Pessar solange, bis eine auffallende Besserung sämmtlicher Symptome oder bis Schwangerschaft eingetreten ist.

Nicht selten ist eine Heilung, d. h. ein Wiederstraffwerden der Uterusbefestigungen unmöglich und die Retroflexio

kehrt auch nach jahrelangem Liegen des Instrumentes sofort wieder. Trotzdessen kann man das Pessar oft auch hier definitiv entfernen, weil in der Zeit der Behandlung der Uterus so klein wurde, alle Complicationen in soweit heilten, dass nunmehr die Retroflexio ohne Symptome weiter besteht. Sollte ein Recidiv der Complicationen eintreten, so ist von Neuem eine Behandlung nöthig.

Besteht eine floride Perimetritis, so ist selbstverständlich von jeder orthopädischen Behandlung zunächst abzusehen, und vorläufig nur die Entzündung der Beckenserosa zu behandeln.

Ist die Reposition des Uterus wegen Druckempfindlichkeit des Uteruskörpers allein unmöglich, so macht man noch einen sehr vorsichtigen Versuch der Reposition mit der Sonde. Es giebt nicht wenig Fälle, wo die Reposition mit der Sonde leicht und vollkommen schmerzlos ist, während der Druck im hinteren Scheidengewölbe sofort Schmerzparoxysmen und Pressen hervorruft. Natürlich hat man von diesem Versuche sofort abzustehen, wenn schon die Sondirung des retroflectirten Uterus irgendwie schmerzhaft ist. Ich habe unendlich oft ohne schädliche Folgen so reponirt. Die Gefahren der Sondenaufrichtung werden übertrieben.

Gelingt die Reposition nicht, so legt man mit Vortheil einen weichen Mayer'schen Ring ein. Kann er auch nicht den Uterus reponiren, so hebt er doch die ganzen Beckeneingeweide nach oben, ohne irgendwo einen einseitigen Druck auszuüben. Dadurch wird die Zerrung, die der Uterus an seinen Befestigungen ausübt, ebenso wie der Druck auf die anliegenden Organe, vermindert. Ja ich habe es wiederholt erlebt, dass die entspannten Douglasischen Falten sich verkürzten und dass bei dieser einfachen Behandlung eine Anteversion eintrat. Ist das nicht der Fall, so bereitet man doch die Vagina und den Uterus auf spätere orthopädische Behandlung vor und vermindert vorläufig die Schmerzen.

Nach abgelaufener Perimetritis, festen Adhäsionen und in Folge davon Unmöglichkeit der Reposition hat Schultze ein neues Verfahren vorgeschlagen und geübt. Man dilatirt den Uterus, schiebt einen Finger bis zum Fundus hinein, biegt den Finger nach vorn, löst mit der hinten am Uterus herabstreichenden Hand die Adhäsionen, und fixirt nunmehr den Uterus in der normalen Lage durch ein passendes Pessarium. Diese Methode ist nur bei sehr schlaffen Bauchdecken auszuführen. Die grösste Vorsicht ist nöthig, da eine zu grosse Gewalt den Mastdarm einreissen oder erhebliche interne Blutungen verursachen könnte.

Ist es absolut unmöglich, den Uterus richtig zu lagern und bestehen Symptome, die eine Beseitigung erheischen, so ist eine symptomatische

Behandlung einzuleiten. Diese hat die Perimetritis und die Metritis zu verringern. Vor Allem aber wird sich die Behandlung gegen die Drucksymptome und die Blutungen richten. Länger fortgesetzter Gebrauch von Vaginal-Injectionen, Bädern, Abführmitteln und abführenden Trinkkuren (pag. 187) sind nöthig. Gegen die Blutung wende ich mit grossem Erfolge zweierlei an. Erstens wird zwei bis drei Monate lang Secale cornutum gebraucht, 5 g zu 60 Pillen, täglich früh und Abends 5 Stück. Während der Blutung sind die Pillen auszusetzen. Bei längerem Gebrauch tritt meistens die Menstruation ein bis zwei Tage später ein und dauert kürzere Zeit. Zweitens wird von Zeit zu Zeit in den Uterus Laminaria eingelegt, nach 12 Stunden Liquor ferri eingespritzt und gleichzeitig Ergotin (1 : 8) ein bis zwei Spritzen subcutan injicirt. Die bedeutende Verkleinerung, die ein schlaffer, hypertrophischer und hyperämischer Uterus dabei erfährt, hat oft für zwei bis drei Menstruationsepochen einen die Blutung verringernden Einfluss. Auch dann, wenn beim richtigen Liegen der Uterus gross bleibt, kann diese Behandlung eingeleitet werden. Dann handelt es sich eigentlich um chronische Metritis, deren Behandlung pag. 186 besprochen ist.

E. Der Uterusprolaps.

Wir behandeln in diesem Abschnitt die Senkungen der Vagina und die des Uterus gemeinsam, und zwar theilen wir die verschiedenen Formen folgendermassen ein:

1) Isolirte Senkung der Scheidenwandung,
   „ „ der vorderen: Cystocele;
   „ „ der hinteren Wand: Rectocele;
   „ „ beider Wände.
2) Primäre Senkung der Scheidenwandung mit Senkung des Uterus.
3) Primäre Senkung des Uterus mit Inversion der Scheide.
4) Uterusprolaps durch vermehrten Druck von oben, Zug von unten oder Fehlen der physiologischen Stützpunkte.

1) Isolirte Senkung der Scheidenwandung.

Bei jeder Geburt wird vom herabtretenden Kopfe die vordere Muttermundslippe nach unten gepresst, die vordere Scheidenwand zusammengeschoben und verkürzt. Namentlich, bei Rigidität des Muttermundes, bei vorzeitigem Wasserabfluss und bei Anschwellung der vorderen Muttermundslippe ist dies der Fall. Nicht selten kann man diese Verkürzung nachweisen: dicht hinter der Vulva erblickt man vor und kurze

Zeit nach der Geburt beim Auseinanderklappen der Schamlippen die blaurothe Muttermundslippe. Natürlich wird die vordere herabgepresste Scheidenwand in allen ihren Verbindungen gelockert. Da die Scheide bedeutend verkürzt ist, da häufig Harnverhaltung im Puerperium existirt, und da der schwere puerperale Uterus sich ebenfalls mit einem grossen Abschnitt in den Beckeneingang hineinlagert, so wird diese Senkung nicht ausgeglichen. Sie bleibt nicht nur in den ersten Tagen des Wochenbettes, sondern für immer bestehen. Nur dann, wenn die Involution des Uterus und des den Uterus hebenden und befestigenden Peritonäum gut vor sich geht, wenn gleicherweise die Scheide wieder rigide und fest wird, sich zusammenzieht und dabei verlängert, gelangt die Portio wieder nach oben und die vordere Scheidenwand wird wieder straff. Fast immer aber bleibt eine geringe Senkung der vorderen Vaginalwand zurück.

Auch der Dammriss hat ätiologische Wichtigkeit. Ist die Scheide hinten durchtrennt, so schiebt sich die Wandung nach vorn zusammen. Dann ist vorn gleichsam zu viel Material, die vordere Wand erschlafft und kann sich senken. Hinten aber fehlt die normale Stütze für die vordere Wand. Während normaliter (cfr. Figur 6, pag. 13) die vordere Wand der hinteren, horizontalen Wand aufliegt, kann bei einem Dammrisse sich die vordere Wand an der hinteren, nunmehr senkrecht verlaufenden, herabschieben, sich ungehindert senken, bis in den Introitus vaginae hinein. (Cfr. Figur 115.)

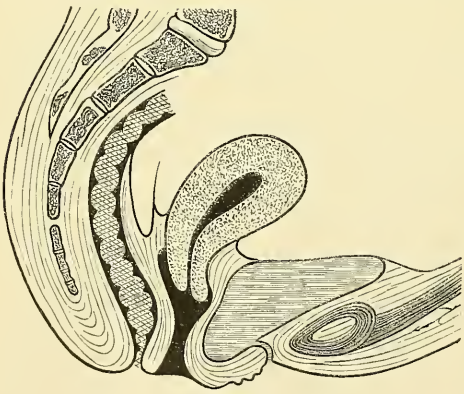

115.

Uterus am Ende des Wochenbettes.

Die hintere Vaginalwand ist durch einen Dammriss zerstört, und senkrecht geworden. Die vordere Vaginalwand, ihrer Stütze beraubt, senkt sich, hypertrophirt, zieht den Uterus nach sich, der Prolaps leitet sich ein.

Von Wichtigkeit ist auch die Involution der Scheide selbst. Namentlich die Columna rugarum und der Harnröhrenwulst bleiben oft auffallend dick und hyperämisch. Wie ein Zipfel hängt isolirt die mediane Partie der Scheide in den Introitus vaginae hinein, während dicht daneben seitlich die Befestigungen intact sind. Selbstverständlich liegt der gesenkten Vagina stets die Blase unmittelbar an.

In den meisten Fällen entsteht in der sich senkenden Scheidenwandung Stauung, Hyperämie und Hypertrophie. Die Scheidenwandung wird dick und schwer, senkt sich folglich und zerrt den Uterus nach. Indessen kommen auch, allerdings sehr selten, ganz isolirte Senkungen der vorderen Vaginalwand vor: Prolapse der Cystocele, bei denen die auffallend dünne, trockene vordere Vaginalwand bis vor die Vulva tritt, ohne dass der Uterus seine Lage ändert. Dies wäre also ein isolirter Prolaps der vorderen Vaginalwand mit Cystocele.

Auch die hintere Vaginalwand kann in ihrer unteren Partie sich in die Vagina hineinwölben. Nicht selten trennt ein Dammriss den Damm so durch, dass der Riss in der Vagina auf einer Seite der Columna rugarum nach oben steigt. Diese selbst kann wie ein Zipfel in den Introitus hinein hängen, geradeso wie vorn der Harnröhrenwulst. Manchmal, aber durchaus nicht immer, betheiligt sich das Rectum an der Senkung. Dann entsteht eine Rectocele vaginalis. Auch bei ihr kann ohne jede Betheiligung des Uterus ein Prolaps der Vagina und des Rectum vor die äusseren Genitalien zu Stande kommen. Natürlich ist dies viel seltener als die Cystocelenbildung. Bei der Rectocelenbildung ist eine allmähliche Ausdehnung und Hervorstülpung des Rectum durch Kothstauung ätiologisch wichtig.

Wir betrachteten bis jetzt die untere Hälfte der Vagina. Auch die oberen Wandungen senken sich in sehr seltenen Fällen primär. So ist es vorgekommen, dass sich unter pathologischen Zuständen die Verbindung zwischen Blase und Uterus löste und die Excavatio utero-vesicalis in die Scheide hinein prolabirte. Auch der Douglasische Raum kann abnorm ausgedehnt sein, der Zwischenraum zwischen beiden Douglasischen Falten bildet dann gleichsam die Bruchpforte, durch welche Gedärme oder pathologischer Inhalt (Ascites, dünnwandige Ovarientumoren) in den Douglasischen Raum eintreten, ihn ausdehnen, ihn in die Scheide und vor die Scheide hervorwölben. Befinden sich in der descendirten Excavatio vesico-uterina oder im Douglasischen Raume Gedärme, die von der Scheide aus zu diagnosticiren sind, so handelt es sich um eine Enterocele vaginalis anterior oder posterior. Beides sind extrem seltene, vielleicht sogar zweifelhafte Fälle.

Es ist natürlich, dass sich der Prolaps der vorderen mit dem der hinteren Wand combiniren kann. Dabei ist aber die seitliche Verbindung der Vagina mit ihrer Unterlage meist intact. Nur dann, wenn auch der Uterus prolabirt ist, kommt es zu einer totalen Ablösung der Scheide und dem vollkommnen Prolapse sämmtlicher Wände.

2) Senkung der Scheidenwandung mit Senkung des Uterus.

In der überwiegenden Mehrzahl der Fälle ist der Vaginalprolaps nur ein Stadium der gemeinsamen Gebärmutter- und Scheidensenkung. Die herabgetretene Scheide zerrt den Uterus nach, respective verhindert, dass der Uterus wieder nach oben steigt und sich durch Involution des Peritonäum erhebt. Die Scheidenwandung bleibt auffallend dick, sei es, dass allein die Senkung durch Gefässzerrung und verhinderten Abfluss zu Stauung führt, sei es, dass auch der geringe Druck in der weiten schlaffen, klaffenden Scheide zu Hyperämie in der gesenkten Scheide führt; nach denselben Gesetzen, nach denen z. B. die Kopfgeschwulst entsteht. An dieser Hyperämie muss sich die Portio respective der untere Abschnitt des Uterus betheiligen. Der Cervix ist sowohl circulär als longitudinal hypertrophirt, das heisst die Portio wird auffallend dick, der Cervix auffallend lang.

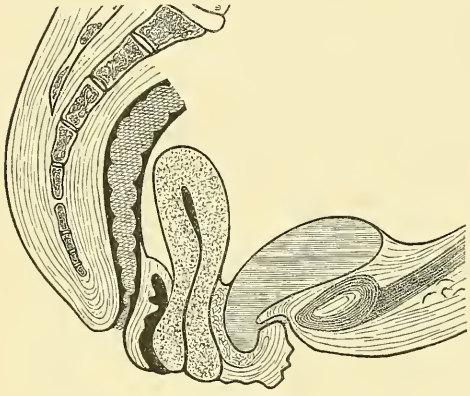

116.

Prolaps der vorderen Vaginalwand, Senkung des Uterus, hinteres Scheidengewölbe noch vorhanden. (Hypertrophie der Portio media des Cervix.)

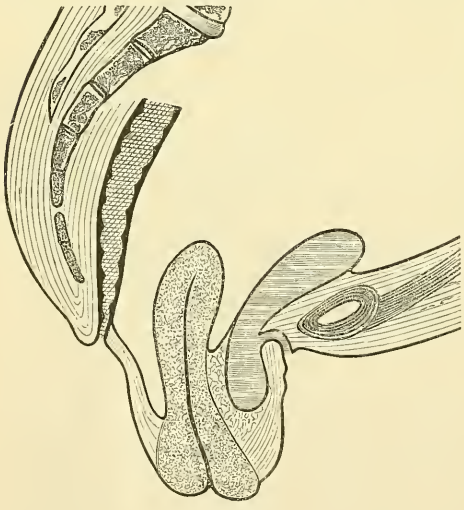

117.

Totaler Prolaps des Uterus und beider Vaginalwände, starke Verdickung der Portio und der Vagina an ihrem Ansatzpunkte am Uterus, circuläre Hypertrophie.

Allmählich senkt sich die vordere Vaginalwand so sehr, dass sie vollkommen evertirt, unterhalb der äusseren Harnröhrenmündung sich befindet. Der hintere Vaginalraum kann noch vorhanden sein. Dabei muss der Uterus retro-

vertirt, in der Richtung der Beckenachse stehen, wie es in Figur 116 abgebildet ist.

Schreitet der Vorfall ungehindert vorwärts, so übt natürlich die vordere Scheidenwand an der hinteren einen Zug aus. Auch die hintere Vaginalwand wird nachgezogen und kommt allmählich tiefer und tiefer. Ist sie erst vor der Vulva, so muss der Effect der Stauung bei der ganzen ausserhalb des Beckens liegenden Masse ein viel grösserer werden als vorher. Namentlich die circuläre Hypertrophie und die Verdickung der Vaginalwände wird eine erhebliche sein. In Figur 117 bilden wir diesen Fall ab.

3) Primäre Senkung des Uterus mit Inversion der Scheide.

Fragen wir uns zuletzt, ob auch seitens der Gebärmutter ätiologische Momente existiren, welche den Vorgang des Prolapses begünstigen oder hindern, so ist zunächst die allgemeine Lockerung der Uterusbefestigungen und die Lage des Uterus zu nennen.

Nach dem Puerperium müssen die peritonäalen Befestigungen sich gerade so involviren als der Uterus selbst. Erfolgt diese Involution nicht, bleibt das Peritonäum blutreich, schlaff und seine Flächenausdehnung zu gross, was wiederum mit der Involution des Uterus zusammenhängt, so werden die peritonäalen Ligamente den Uterus nicht hochhalten können, er wird sie auszerren, sich senken.

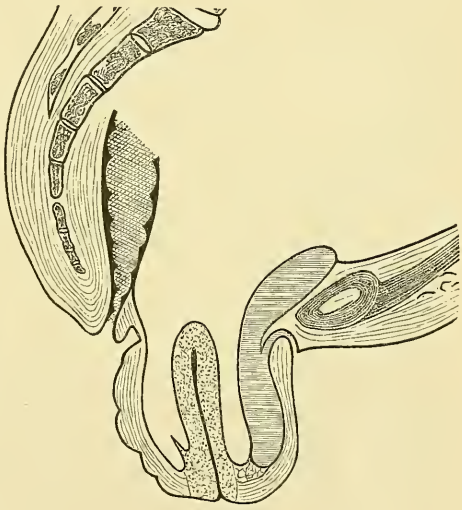

118.

Primärer Uterusprolaps nach Retroversio, ohne Hypertrophie des Cervix.

Oder ist der Uterus abnorm schwer und gross, so genügen die normalen Befestigungen dann nicht, wenn die Lage des Uterus eine derartige ist, dass er nach unten gleiten kann. Bei normaler Lage könnte immer nur eine verstärkte Anteversio entstehen (cfr. pag. 224). Existirt aber eine Retroversio, so gleitet der Uterus leicht nach unten, wie wir das pag. 225, Figur 105 schilderten.

Ja est ist möglich, dass das letzte Moment, die Retroversio, das wichtigste ist. Dann invertirt der nach unten gleitende Uterus zunächst den Scheidengrund, wickelt gleichsam die Scheide von ihrer Unterlage ab, tritt vor die äusseren Genitalien, ohne dass eine Senkung der vorderen Vaginalwand mit consecutiver Hypertrophie der Vagina und des Cervix vorhanden war. Dies würde ein primärer Uterusprolaps mit secundärem Vaginalprolaps sein. Das Resultat dieses Vorgangs ist in Figur 118, auf voriger Seite, abgebildet.

Natürlich giebt es auch Fälle, und dies sind die meisten, bei denen alle ungünstigen Momente: Dammriss, schlaffe Scheide, primäre Cystocelenbildung, Retroversion und erschlaffte Peritonäalverbindungen concurriren, um das unglückliche Ereigniss der Entstehung eines Prolapses zu begünstigen.

Seltener ist das Gegentheil, dass trotz aller günstiger Momente, allein die Fixation des Uterus in Anteversionsstellung, den Prolaps nicht entstehen lässt. In ähnlicher Weise kann die dauernd normale Lage des Uterus den Vorgang des Prolabirens verzögern, oder eine eventuelle peritonäale Entzündung während dieser Zeit, fixirt mitunter den Uterus, sodass der Vorgang unterbrochen wird und ein Stadium definitiv bleibt.

4) Uterusprolaps durch vermehrten Druck von oben, Zug von unten, oder Fehler der physiologischen Stützpunkte.

War dies die für die meisten Fälle gültige Aetiologie, so beweist doch schon das Vorkommen der Prolapse bei Nulliparen, dass auch noch andere Gründe existiren können.

So entstehen, allerdings selten, ganz plötzlich Prolapse bei Wöchnerinnen und Reconvalescentinnen nach schweren Krankheiten. Während der Schwangerschaft wird, ebenso wie in langdauernden Krankheiten, das Fett in der Umgebung des Uterus resorbirt, dadurch lockern sich die inneren Genitalien in ihren Befestigungen, kommt eine begünstigende Lage des Uterus und eine plötzliche starke Anstrengung der Bauchpresse hinzu, so kann der Uterus mit einem Ruck bis vor die äusseren Genitalien gleiten.

Auch übermässige Ausdehnung der Scheide durch zu grosse Pessarien erweitern und lockern die Scheide so, dass aus einer geringen Senkung der Scheide ein Prolaps entstehen kann. Ferner drängt eine im Abdomen wachsende Geschwulst den Uterus herab, oder eine vom Uterus entspringende Geschwulst zerrt den Uterus vor die Vulva. Beim Spaltbecken, bei dem die Symphyse klafft, hat der Uterus keinen Halt,

er senkt sich, wenn die Weichtheile durch eine Geburt locker geworden sind, und prolabirt schliesslich.

Anatomie.

Bei der Schilderung der Anatomie müssen wir den Uterus, die Vagina, das Peritonäum, das Rectum und die Blase betrachten.

Der Uterus ist meistentheils hypertrophirt, und zwar besonders in seinem unteren, experitonäal gelegenen Theile, d. h. abwärts vom inneren Muttermunde: es besteht eine Hypertrophie des Cervix. Dabei ist der Cervix oft so erheblich verlängert, dass er weit vor den äusseren Genitalien liegt, obwohl der Uterusfundus in normaler Höhe sich befindet. Der Uterus hängt gleichsam an der vorderen Vaginalwand, welche von dem Arcus pubis und Symphyse bis zur Portio herabreicht. Während vorher die Vagina den Uterus herabzerrte, hält sie ihn jetzt, und verhindert durch ihre geringe Dehnbarkeit ein noch tieferes Herabfallen des Uterus.

Am leichtesten verständlich werden diese Verhältnisse durch eine von Schröder entworfene schematische Zeichnung.

Ist *a*, die Portio vaginalis, hypertrophisch, so haben wir eine rüsselförmige Portio (cfr. pag. 164, Figur 78 und pag. 211, Figur 94), bei der natürlich das Scheidengewölbe hinten und vorn an seiner normalen Stelle bleibt; ein Zustand, welcher mit den hier abgehandelten Fällen von Prolaps durchaus nichts gemein hat. Ist *b* die Portio media hypertrophisch, so entsteht das Bild Figur 116, pag. 242, ein Stadium bei der Entstehung eines Prolapses. Ist *c* die Portio supravaginalis hypertrophisch, so entsteht das Bild pag. 242, Figur 117: der totale Prolaps.

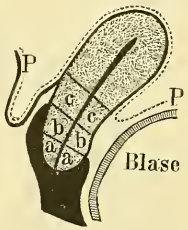

119.

Schröder's Eintheilung des Cervix zum Verständniss der Anatomie der Prolapse. *a* Portio vaginalis, *b* Portio media, *c* Portio supravaginalis, *P* Peritonäum.

Diese anatomische Eintheilung ist nicht etwa so aufzufassen, als ob primär der Cervix hypertrophire, und secundär die an ihm sitzenden Theile verschöbe. Würde der supravaginale Theil des Uterus primär hypertrophiren, so müsste er wie bei chronischer Metritis, bei Geschwulstentwicklung oder bei Schwangerschaft nach oben in die Abdominalhöhle hinein wachsen. Senkte sich andererseits der Uterus primär, sodass also das ätiologisch wichtige Uebergangsstadium der Vaginalsenkung, Stauung und Hypertrophie fehlte, so fehlt auch die Cervixhypertrophie (cfr. Figur 118, pag. 243).

Späterhin kann der Uterus sich senil involviren, meistentheils aber ist der Einfluss der während des Entstehens eines Prolapses vorhan-

denen Hypertrophie ein so dauernder, dass selbst im 60. und 70. Lebensjahre der Uterus noch auffallend gross ist.

Ist der Cervix bedeutend hypertrophirt, so findet man auch stets die benachbarten Gewebspartien in ihrer Ausdehnung vergrössert. So ist die Bindegewebsmasse, welche die Blase an den Uterus heftet, in Figur 116 und 117 bedeutend verlängert, ein günstiger Umstand für die Exstirpation der Portio, weil die Umschlagstelle des Peritonäum viel weiter entfernt von der Vagina ist, als gewöhnlich. In den Fällen andererseits, wo der Uterus nicht vergrössert total im Prolaps liegt, ist die Distance von Scheide bis Excavatio vesicouterina eine sehr geringe (Figur 118, 120).

Ist die Portio, eher der Prolaps entstand, unregelmässig z. B. stark eingerissen, so wird auch der Prolaps eine unregelmässige Form haben. Der Cervicalkanal kann vollkommen getrennt, klaffend zu Tage liegen, i. e. evertirt sein.

Der Uterus ist mitunter geknickt. Entweder ist er so schlaff, dass die Art der Flexion zufällig ist, oder es bestand schon vor dem Entstehen des Prolapses eine Flexion, die später andauert. Bei Anteflexio bohrt sich der Uterusfundus so zwischen Blase und Cervix ein, dass die Blase vom Uterus völlig getrennt ist (cfr. Figur 120).

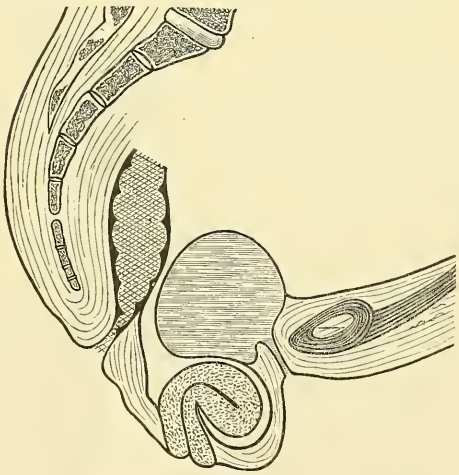

120.

Anteflexio uteri bei Prolaps, völlige Trennung der Blase vom Uterus. Blase und Mastdarm liegen über der Rückseite des Uterus und berühren sich hier.

Auch eine Retroflexio ist möglich. Figur 121 zeigt eine solche, mit bedeutender Rectocele, nach Freund.

Zuletzt kann der Uterus umgestülpt invertirt sein, d. h. es existirt ein Prolapsus uteri inversi.

Bei der Sondirung findet man nicht selten eine Atresie im Cervicalkanal, dieselbe sitzt meistens in der Gegend des inneren Muttermundes, doch habe ich sie auch viel tiefer gefunden. Zum Entstehen der Atresie ist wohl ein endometritischer Vorgang nöthig, siehe pag. 168.

Das Peritonäum, welches eine grosse Dehnbarkeit besitzt, wird vom Uterus nachgezogen. Während die uterinen Enden der Douglasischen Falte meist deutlich vorhanden sind (Figur 118), lassen sich dieselben nach dem Peritonäum parietale hin nicht verfolgen. Auch die Lig. lata finden sich beiderseitig gedehnt. Ueber die Linea inominata hinaus nach oben ist das Peritonäum nicht gelockert. Die Ligamenta rotunda spielen keine Rolle. Während aber hinten meistentheils dicht über dem Vaginalansatz sich das Peritonäum, das Cavum Douglasii befindet, ist vorn die Excavatio vesico-uterina nicht vertieft. Weil sich aber, wie beschrieben, die hypertrophische Partie des Cervix zwischen Portio vaginalis respective Vagina und Corpus uteri dazwischen schiebt, muss auch das Peritonäum an der alten Stelle liegen bleiben, d. h. sich am inneren Muttermunde, oberhalb des Cervix auf die Blase umklappen. Nehmen wir an, dass der normale Uterus 7 cm lang ist, ein prolabirter aber 12 cm misst, so wird man nicht irren, wenn man von den 5 cm mindestens $4\frac{1}{2}$ auf die Cervixhypertrophie rechnet. $4\frac{1}{2}$ cm also würde dann der Vaginalansatz von der Excavatio vesico-uterina entfernt sein. Prolabirt aber primär der Uterus, so befindet sich, bei Fehlen jeder Cervixhypertrophie das Peritonäum dicht über dem Vaginalansatz. Dann würde auch die Sonde nur eine geringe Länge des Uterus nachweisen.

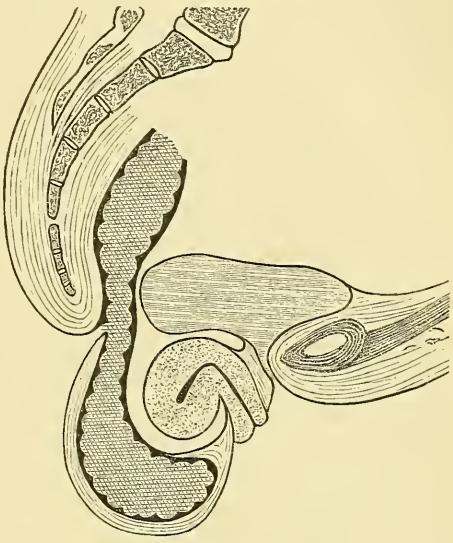

121.
Retroflexio uteri bei Prolaps, bedeutende Rectocele.

Die zu Tage liegenden Theile des Prolapses schwellen in acuten Fällen ödematös an. Bei allmählich entstandenen Prolapsen nimmt ebenfalls die untere Fläche oft erheblich zu, sodass die Portio, vom Scheidenansatz vorn nach dem Scheidenansatz hinten gemessen 6 bis 8 cm Durchmesser haben kann. Dies nennt man circuläre Hypertrophie.

Meistentheils verlieren die vor der Vulva liegenden Theile der Scheide ihre charakteristische Oberfläche, die Schleimhaut wird trocken,

lederartig, hart. Da die Secrete des Uterus die Scheide nicht mehr befeuchten, so ist dies erklärlich. Nicht selten entstehen an der angeschwollenen, etwas ödematösen Partie Geschwüre, Continuitätstrennungen und Substanzverluste in der Haut. Ja es ist schon zu Fistelbildung durch ein derartiges, sich tieferfressendes Geschwür an der Vesicovaginalwand gekommen.

Die ganze Scheide, namentlich am Uterinansatze ist bedeutend verdickt (cfr. pag. 242, Figur 117).

Das Rectum ist mit der Vagina nicht so fest verbunden, dass es stets der sich senkenden hinteren Vaginalwand folgen müsste. Im Gegentheil findet man selbst bei totalen Prolapsen das Rectum meist richtig gelagert und die Scheide gleichsam vom Rectum abgewickelt. Tritt das Rectum, wie in Figur 121 mit der Vagina vor die äusseren Genitalien, so befindet sich ein Theil des Mastdarms unterhalb des Afters, hier kann sich der Koth stauen, die flüssigen Theile werden resorbirt, feste Kothballen bleiben liegen. Bei nicht grossen Rectocelen dagegen zieht sich bei der Defäcation das Rectum zusammen und stösst, allerdings schwierig, den Inhalt aus.

Die Blase folgt der vorderen Vaginalwand, nicht deshalb, weil die Verbindung zwischen beiden eine sehr feste wäre, sondern weil der intraabdominelle Druck die Blase an die Vaginalwand angedrückt erhält, und weil oberhalb keine Bänder existiren, welche die Blase oben festhielten. Da aber die Urethra in ihrer unteren Hälfte fest an dem Knochen angeheftet ist, so kann die Urethra diese Bewegung nicht mitmachen. Deshalb klappt sich die Blase und die obere Hälfte der Harnröhre nach unten, es entsteht eine Cystocele (cfr. Figur 116 bis 118). Die innere Harnröhrenmündung liegt circa in der Mitte der sanduhrförmigen Blase. Der untere Theil der Blase kann den Urin schwer entleeren. Niemals ausser bei Anteflexio, oder enormer, ascitischer Ausdehnung des Abdomen trennt sich die Blase von dem Cervix. Stets weist die Sonde die untere Ausbuchtung nach, auch wenn anscheinend wenig Urin beherbergt wird.

Symptome und Verlauf.

Während des Entstehens eines Uterusprolapses klagen die Frauen sowohl über Schmerzen im Abdomen — Zerrung an den peritonäalen Verbindungen, als über Druck und Drängen nach unten. Dabei bestehen meist wegen der Cystocele Urinbeschwerden, und bei Rectocele Obstruction. Liegt der Prolaps vor der Vulva, so hindert er die Patientin am Gehen und am Arbeiten, namentlich dann, wenn der Prolaps in Folge

mechanischer Insulte und Unreinlichkeit entzündet ist. Erysipel, ausgedehnter Zerfall der Haut, Schmerzen bei starker Schwellung nöthigen dann die Patientin zu liegen. Recidiviren derartige Entzündungen häufig, ist ärztliche Hülfe, Schonung und Pflege unmöglich, so wird der Zustand der Patientin ein trauriger. Andererseits kommen nicht wenig Fälle vor, wo die Trägerin des Prolapses über Nichts zu klagen hat, und ärztliche Hülfe für durchaus überflüssig hält.

Die Menstruation zeigt keine für den Prolaps charakteristische Abnormitäten. Gravidität kann eintreten. Dann bleibt der wachsende Uterus im Abdomen liegen und die Patientin ist temporär geheilt.

Beim plötzlichen Entstehen eines Prolapses (cfr. pag. 244) sind die Schmerzen meistentheils überwältigend, sodass Shock und Ohnmacht eintreten. Eine Peritonitis kann sich anschliessen. Mitunter bilden sich aber auch plötzliche Prolapse ohne Symptome aus.

Wie aus der Darstellung auf den vorigen Seiten hervorgeht, ist der Verlauf ein chronischer. Er kann sich auf lange Jahre erstrecken und durch Therapie aufhalten respectiv unterbrechen lassen. Ja eine vollkommen spontane Heilung ist, wenn auch selten, vorgekommen. Trat nämlich eine Peritonitis ein, war, schon wegen der Bettruhe, der Uterus reponirt, so können peritonitische Pseudomembranen den Uterus oben anlöthen und definitiv festhalten.

Diagnose.

Die Differentialdiagnose zwischen dem Prolaps einer Geschwulst und Prolaps des Uterus ist leicht durch den Anblick, die Betastung und Exploration gestellt.

Vor allem kommt es darauf an, den Grad oder die Form des Prolapses zu bestimmen. Deshalb ist es nöthig, ganz systematisch vorzugehen.

Beim unvollkommnen Prolaps untersucht man im Stehen, lässt die Frau pressen und zieht an der Portio, um zu sehen, wie weit der Uterus herabtritt. Den Zug unterbricht man bei der geringsten Schmerzensäusserung. Wenn der Prolaps schon von der Patientin reponirt ist, so weist man dieselbe an, so stark zu pressen, dass der Prolaps wieder entsteht.

Hierauf untersucht man beim Liegen der Patientin erstens die Vagina, ob vorn respectiv hinten noch Vaginalgewölbe vorhanden und wie tief die Vagina ist. Zweitens untersucht man mit der Uterussonde von der Blase, mit dem Finger vom Mastdarm aus, ob eine Cystocele und Rectocele besteht. Dann bestimmt man durch die Sonde die

Länge des Uterus und stellt durch die combinirte Untersuchung die Grösse, die Beweglichkeit, die Form und die Möglichkeit der Reposition des Uterus fest.

Therapie.

Die Prophylaxe der Prolapse deckt sich mit den Regeln über die richtige Leitung der Geburt und des Wochenbettes. Bei der Geburt müssen in den zu stark herabgepressten, sich nicht dilatirenden Muttermund Incisionen gemacht werden. Dammrisse sind genau zu vereinigen. Die Scheide soll durch Irrigationen gereinigt werden, damit ihre Wandungen nicht entzündet, blutreich und schwer bleiben. Die Blase ist zu entleeren, auf die Wichtigkeit ist oben pag. 241 hingewiesen. Ebenso ist für leichten Stuhlgang zu sorgen, da bei starkem Pressen und einer dicken Kothsäule die ätiologisch so wichtige und gefährliche spätpuerperale Retroversio entsteht. Alle Entzündungen, welche die Involution des Uterus stören, sind sorgfältig zu behandeln. Die Wöchnerin darf nicht zu zeitig aufstehen und sich anstrengen. Bei Eintreten von Drängen nach unten ist genau zu untersuchen, eventuell die nöthige Behandlung einzuleiten. Stark adstringirende Injectionen müssen bei sehr schlaffen Scheidenwandungen mehrmals täglich gemacht werden.

Findet man, zunächst bei normalem und normal liegendem Uterus, eine Recto- oder Cystocele, so gelingt es durch Ausschneiden eines der Grösse der Senkung angemessenen Schleimhautstückes und Vereinigung definitive Heilung zu erzielen. Diese ungefährliche Operation sollte viel häufiger gemacht werden, namentlich durch die Beseitigung der Cystocele würde man vielleicht prophylaktisch manchen später entstehenden Uterusprolaps verhüten.

Bei dieser Operation, der Elythrorrhaphie, frischt man ein Oval an, dasselbe ist, je nach der Grösse der Cystocele, 5 bis 8 cm lang, 3 bis 6 cm breit. Liegt die vordere Vaginalwand vor der Scheide oder ist sie herabzuziehen, so macht man die Anfrischung vor der Vulva, legt auch hier die Nähte ein und knüpft sie, so weit es geht. Den Rest der Nähte vereinigt man nach der Reposition.

Zu dieser Operation bediene ich mich der in Figur 122 abgebildeten Beinhalter. Durch die Portio wird ein starker Seidenfaden gezogen. Mit diesem Seidenfaden zieht man die Portio nach hinten unten und befestigt sie, wenn kein Assistent vorhanden ist, an dem Dammhalter (Figur 122 in der Mitte). Auch kann man ein Simon'sches Speculum einführen und den Seidenfaden um die Klammer wickeln, welche das Speculum im Handgriff hält. Dann hängt das sich selbst

haltende Speculum nach unten, durch seine Schwere den Uterus herabhebelnd. Hat man aber einen Assistenten zur Hand, so hakt man am

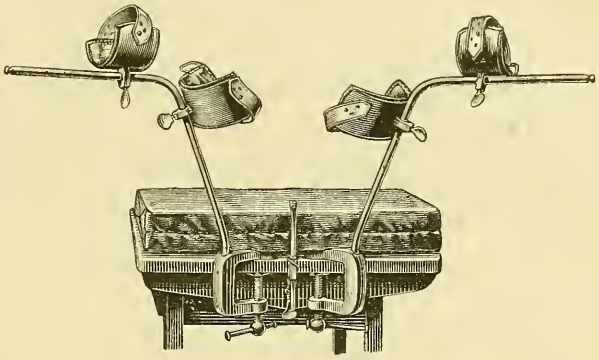

122.

Beinhalter,
an einen gewöhnlichen Tisch angeschraubt. In der Mitte der Dammhalter.

besten die Portio mit der pag. 42, Figur 15 abgebildeten Zange an. Je nachdem man rechts oder links anfrischt, spannt der Assistent durch entsprechenden Zug oder durch Drehung der Portio mit der Zange die Schnittfläche an.

Die Art der Anfrischung und Naht und die Nachbehandlung siehe pag. 106 bis 108.

In neuerer Zeit hat Hegar eine Klemmpincette angegeben, mit welcher die Ausschneidung eines Ovals sehr leicht auszuführen ist. Figur 123 stellt das zu demselben Zwecke schon früher von Sims construirte Instrument vor. Man ergreift zunächst mit scharfen Haken oder amerikanischen Kugelzangen die Schleimhautfalte, welche entfernt werden soll. Diese Falte klemmt man in die Pincette, dann führt man unter ihr hinweg Nähte, schneidet nunmehr dicht an der Pincette und oberhalb der Nahtfäden die Falte ab. Mir gelang dies nicht, ich habe stets dicht unter der Pincette die Nadeln durchgestossen und dicht über der Pincette die Schleimhautfalte abgeschnitten. Die Fäden werden sodann geknüpft, und somit schliesst man die Wunde schnell, fast ohne Blutverlust. Sollte der Operateur fürchten, die Blasenschleimhaut mit eingeklemmt zu haben, so führt er, während eine Nadel in der Mitte der Falte durchgestochen liegen bleibt, eine Sonde in die Blase. Die Sonde streicht in der

123.

Pincette von Sims und Hegar zum Erfassen von Schleimhautfalten der Vagina behufs Excision.

Rinne zwischen den zwei Armen der Pincette von oben nach unten, und man überzeugt sich, ob die Nadel hier zu fühlen ist, d. h. frei in die Blase ragt oder nicht. Im ersteren Falle muss die Falte kleiner genommen und die Nadel mehr oberflächlich durchgestochen werden.

In ähnlicher Weise verfährt man an der hinteren Wand bei der so seltenen isolirten Rectocele. Bei zu grosser Ausdehnung des Mastdarms ist es gewiss statthaft, ein Stück Mastdarmschleimhaut mit zu entfernen.

Aber es sind nur seltene Fälle, wo eine ganz isolirte Senkung der Scheide existirt. Meistentheils betheiligt sich der Uterus an der Dislocation und es ist deshalb auch gegen ihn die Therapie zu richten. Wir sahen oben, dass die Retroversio und die secundäre Cervixhypertrophie die hauptsächlichen Complicationen waren. Gegen die mit Descensus verbundene Retroversio wird ein Pessarium gute Dienste thun, welches die Scheide streckt, somit die Portio von der Vulva entfernt und den manuell in Anteversionsstellung gebrachten Uterus in dieser Lage erhält. Die hier passenden Pessarien sind die Hodge'schen längsovalen nach der Richtung der Scheide gebogenen Pessarien (cfr. pag. 227, Figur 106 und 107). Auch ein Schultze'sches Achterpessar, in dessen oberem Ringe die Portio hinten und oben gefesselt ist, wird oft mit Vortheil angewendet. Es handelt sich hier eigentlich um die Behandlung einer Retroversio, die wir pag. 226 schilderten.

Nicht zu empfehlen sind bei den beginnenden Prolapsen die dicken Mayer'schen Gummiringe. Dieselben arbeiten dadurch, dass sie die Scheide auch von rechts nach links dehnen, der gewünschten Streckung entgegen. Auch beanspruchen sie im Allgemeinen viel Raum, da ihr Volumen ein grosses ist. Nicht selten sind die Fälle, wo allerdings der weiche Gummiring palliativ nützt, definitiv aber schadet. Denn die Dehnung der Scheide nimmt mehr und mehr zu, somit auch die nothwendige Grösse der Ringe. Schliesslich ist die Scheide so gedehnt, erschlafft und erweitert, dass sie sich leicht invertirt und bei plötzlicher Anstrengung prolabirt. Auf diese Weise sind selbst bei Nulliparen Prolapse entstanden. Dagegen beansprucht das Hodge-Pessar wenig Raum, es streckt die Scheide, aber dehnt sie nicht. Während es liegt können die peritonäalen Befestigungen ebenso wie die Scheide an Kraft gewinnen, und eine definitive Heilung ist möglich.

Ist auch der Uterus hyperämisch und schlecht involvirt, so wird er, richtig lagernd, bald kleiner und normal, vorausgesetzt, dass es sich nicht um eine chronische Metritis und jahrelang bestehende Hypertrophie handelt!

Im letzten Falle ist der Cervix hypertrophisch und eine Amputation oder Excision der Portio ist indicirt. Erstens weil die Portio einen grossen Theil des Prolapses ausmacht, und zweitens, weil sich nach der Amputation der Uterus respective der Cervix nicht nur um das abgeschnittene Stück, sondern auch in toto verkürzt (cfr. pag. 187). Die Operation ist deshalb ungefährlich, weil die vordere Bauchfelltasche (cfr. pag. 242, Figur 116, 117) weit vom Scheidenansatz entfernt ist.

Die Operation wird man in der (pag. 164, Figur 78 bis 80) geschilderten Weise ausführen. Allen früher geübten Methoden der galvanocaustischen Abtragung (cfr. pag. 78, Figur 34) und des Ecrasements ist die Operation mit Messer und Naht vorzuziehen.

Da es sich hier weniger darum handelt, eine normale Portio herzustellen, als ein möglichst grosses Stück von der Portio zu entfernen, da ferner bei starker circulärer Hypertrophie die Keilexcision sehr lange dauert und schwierig ist, so habe ich oft nach folgender Methode operirt. (Figur 124.) Es wurde nach seitlicher Spaltung der Portio zunächst die hintere Lippe herabgezogen und mit einem Schnitte so abgetrennt, dass die Schnittfläche einen halben rechten Winkel mit der Uterusachse bildete. Ebenso wurde die vordere Lippe abgeschnitten. Dann schlossen 2 tiefliegende Nähte die äusseren Hälften der Wunde. Zieht man nun mit den Speculis nach oben und unten, so buchtet sich die Wundfläche nach oben und unten stark hervor, wie in Figur 124 dargestellt. Dann näht man die Wunde so zusammen, dass ein Kreuz entsteht. In der Mitte bleibt ein grosser Muttermund, der nicht leicht atretisch wird.

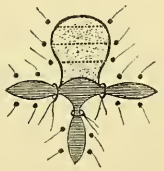

124.

Amputation der Portio bei starker circulärer Hypertrophie, kreuzförmige Vereinigung. Unten und seitlich ist die Wandung vereinigt, oben die Nähte angelegt, in der Mitte bleibt der Muttermund.

In manchen Fällen, bei denen weniger der Vaginalprolaps, als die Grösse der Portio den Grund des tiefen Standes des Uterus abgiebt, genügt die Amputation der Portio definitiv. Der kleine Uterus wird oben erhalten und legt sich normal in Anteversion. Geschieht dies nicht, so hilft ein Pessar nach, oder die oben geschilderte Elythrorrhaphie wird ausgeführt.

Fehlt aber die Stütze der hinteren Vaginalwand, ist der Damm hinten bedeutend zerrissen, oder die Vagina sehr erschlafft, so kann die Senkung sich allmählich wieder ausbilden. Es ist deshalb auch nöthig, hinten eine Stütze zu schaffen, also eine Perinäoplastik hinzuzufügen. Ja, die hintere Stütze ist so wichtig und wirksam, dass bei ihrer Integrität oder künstlichen Verstärkung die Senkung der vorderen Wand nur bis zu einem

ungefährlichen Grade möglich ist, dass der vordere Vaginalprolaps durch die hintere wieder hergestellte Wand reponirt erhalten wird! Und somit ist von manchen Operateuren mit Vernachlässigung der näher liegenden Elythrorrhaphia anterior mit Excision der Portio, allein die möglichst nach oben sich erstreckende Kolpoperinäoplastik als Heilmethode gegen die Prolapse empfohlen und ausgeführt.

Haben wir bis hierher besonders Fälle im Auge gehabt, die man als Hypertrophia portionis mediae cervicis (cfr. Figur 119) bezeichnet, bei dem also das hintere Scheidengewölbe noch erhalten ist, so kommen wir nun zu den totalen Prolapsen (Figur 117 und 118), bei denen der Scheidenansatz am Uterus nicht mehr das obere Ende der Scheide ist, sondern bei denen der Uterus mittelst der Scheide am Becken suspendirt ist, und der Scheidenansatz das unterste Ende der Scheide bildet.

Auch hier hat man bis vor kurzem ausschliesslich durch Pessarien helfen wollen. Ein Pessar kann auf dreierlei Weise nützen: erstens ist es so voluminös, dass es die Scheide an die Beckenwandung andrückt: dann kann die Scheide sich nicht invertiren. Zweitens legt man ein Pessar, wie einen Riegel vor die untere Oeffnung der Beckenhöhle, dann wird durch das Pessar der Prolaps am Passiren der Vulva verhindert, liegt aber unmittelbar über und auf dem Pessar respective hinter der Vulva. Und drittens kann ein Pessar durch Bandagen aussen befestigt, den Uterus reponirt erhalten.

Die erste Reihe der Pessarien wird hauptsächlich repräsentirt durch die grossen und grössten Nummern der Mayer'schen Ringe. Man brauchte ferner grosse Holzkugeln mit Wachs überzogen, Wergringe, Holz-, Guttapercha- und Wachsringe mit Leder umgeben und stark lakirt, pyramidenartige und röhrenförmige Instrumente, aufblasbare Kautschukpessarien etc. Sind auch alle Pessarien, welche die Scheide zu stark dehnen irrationell, so lässt sich nicht läugnen, dass factisch eine grosse Anzahl Patientinnen mit diesen Instrumenten vollkommen zufrieden sind. Freilich wird die Mehrzahl dieser Pessarien nicht von Aerzten, sondern von Hebammen, Bandagisten oder den Patientinnen selbst applicirt.

Das wichtigste der Instrumente der zweiten Reihe ist das Zwanck'sche Flügelpessar, Figur 125.

Man schiebt es mit geschlossenen, zusammengeklappten Flügeln in die Vagina, dann dreht man an der unteren Schraube, bis die Flügel sich vollkommen von einander entfernen (siehe Figur 125). So aufgeschraubt halten sich die Flügel links und rechts an der Innenfläche des Os ischii, respective an der vorderen Beckenwand, speciell dem

unteren Theil des Schambogens. Liegt das Pessar gut, so bildet es also einen Querriegel, welcher die untere Ausgangspforte abschliesst. Vorn bleibt nur der Schambogenwinkel und hinten eine schmale Oeffnung bis zum Steissbein. Der Uterus und die Vaginalfalten liegen auf dem Pessar und können weder vorn noch hinten nach aussen gelangen.

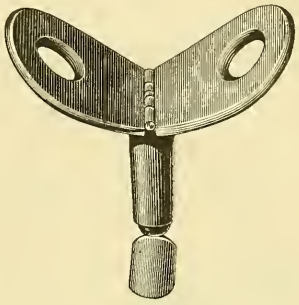

125.
Zwanck's Pessar.

Die scharfen Ränder der Flügel aber, durch den auf dem Pessar lastenden Prolaps stark gegen den Knochen gedrängt, zerdrücken allmählich die Weichtheile, bohren sich gleichsam in sie ein und durch sie hindurch, sodass das Instrument von Granulationen umgeben, einwächst. Dies ist sehr bedenklich dann, wenn das Instrument sich mit dem längsten Durchmesser in den graden Beckendurchmesser stellt. Erfolgt diese Drehung, woran wohl zuerst die Kothsäule Schuld hat, so können sich die Flügel in die Blase und den Mastdarm einbohren. Diese Fälle von Fistelbildung durch Zwanck'sche Pessarien sind so überaus häufig, dass man das Instrument heute völlig verbannt wissen will. Indessen giebt es vorsichtige Patientinnen, die allabendlich das Instrument entfernen und sich sehr wohl dabei befinden. Es ist demnach nicht zu rechtfertigen, unbekannten Frauen, die man aus den Augen verliert, dies gefährliche Instrument zu übergeben. Andererseits darf man ein Zwanck'sches Pessar dann gebrauchen, wenn man von der Gewissenhaftigkeit der Trägerin überzeugt und durch genaue Beobachtung in der Lage ist, Unglück zu verhüten.

Ich habe auch ein „Querriegelpessar" in folgender Weise angewendet: ein kleiner biegsamer Gummiring von 6 bis 7 cm Durchmesser wird so gebogen, wie die Contur der Flügel des Zwanck'schen Pessars. Die Grösse des Instrumentes hängt von der Weite des Schambogens ab, ist letzterer sehr weit, so braucht man ein grosses Instrument. Die Mitte des vorderen Bügels wird mit einen Faden markirt. Dann bringt man das Pessar, die schmale Seite voran, in die Vagina ein. Nun schiebt man solange hin und her, bis die — vorher markirte — Mitte, beim Auseinanderklappen der Vulva, nachdem das Pessar nicht mehr festgehalten wird, gerade in der Mitte liegt. Mit dem eingehakten Finger prüft man durch starken Zug, ob das Pessar hält, lässt die Frau aufstehen, gehen, pressen und prüft von Neuem, ob das Pessarium unverrückt liegen bleibt.

Auf diese Weise wird oft der Prolaps von einem nicht voluminösen, nicht drückenden, weichen Pessar vollkommen zurückgehalten.

Ist aber die Vagina vollkommen von ihrer Unterlage gelöst, so schieben sich neben allen Pessarien Falten vorbei und das Pessar kommt aus der Lage.

Kann man sich in derartigen Fällen auch dadurch nicht helfen, dass man mehrere Pessarien übereinander legt, oder werden die zu grossen Apparate nicht vertragen, so nimmt man seine Zuflucht zu der dritten Reihe von Pessarien.

Diese Apparate, „Hysterophore", von denen ein viel gebrauchter in Figur 126 abgebildet ist, bestehen aus einem Stempel *a*, welcher in der Vagina liegend den Uterus trägt, einen Bauchgurt *b*, von welchem vier Gurte *c c* nach unten ziehen. Sie vereinigen sich in einer Lederplatte, in welcher der Stempel durch eine Schraubvorrichtung *d* befestigt ist.

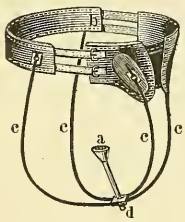

126.
Hysterophor.

Der abgebildete Apparat, amerikanischen Ursprungs, zeichnet sich dadurch aus, dass die Gurte *c* am Bauchringe leicht verschieblich und leicht zu fixiren sind. Dadurch dass die Gurte *c c* sich zwischen den Beinen kreuzen, ist hinten der Anus und vorn die Harnröhrenmündung frei. Derartige Apparate werden von den Kranken meist nicht fortwährend getragen, weil sie bei dem Uebergang vom Sitzen zum Stehen, Gehen oder Liegen incommodiren.

Existiren auch ausser den beschriebenen Pessarien noch eine Unzahl anderer, theils von Aerzten, theils von Laien construirter Apparate, so begnügen wir uns doch mit dem Gesagten. Die anderen Apparate sind entweder nur geringe Modificationen der beschriebenen oder so unpraktische Erfindungen, dass sie für den Praktiker werthlos sind.

Da alle Pessarien ihre Inconvenienzen und Unannehmlichkeiten haben und in manchen Fällen nichts nützen, so lag es nahe, auf operativem Wege die Heilung der Prolapse zu versuchen. Dies geschah in verschiedener Weise.

Zunächst wollte man in Fällen, bei denen kein Pessarium hielt oder vertragen wurde, die Vulva theilweise verschliessen: Episiorrhaphie von Fricke. Bald zeigte sich, dass die Vernähung der grossen Schamlippen ungenügend war, dass der Uterus allmählich die Hautbrücke zerriss und wieder prolabirte.

Man legte nunmehr das Hinderniss höher an. Man vereinigte die hintere Vaginalwand und schuf hier eine enge Partie in der Scheide, so

eng dass der Uterus nicht hindurch passiren konnte. Indessen zeigte sich auch diese Methode als unzureichend. Deshalb schnitt man vorn und seitlich ebenfalls Hautlappen aus, brannte und ätzte die Vagina oder schnürte sie durch Ligaturen ringförmig zusammen.

Auch mit dieser Methode kam man nicht zum Ziele.

Ein grosser Fortschritt war die Kolporrhaphia posterior von Simon. Simon frischte in der hinteren Scheidenwand die folgende Figur 127 an. Die Basis der Figur *cdc* befindet sich oberhalb der kleinen Schamlippen innerhalb der Vagina. Die Grösse richtet sich nach den Verhältnissen der Vagina, gewöhnlich nahm man *bab* = 5 cm, *bc* = 6 cm, *cdc* = 7 cm lang. *ad* liegt gerade hinten in der Mitte. In der in der Figur 127 angedeuteten Art wird die Fläche so aufeinander genäht, dass *ab* an *ab*, *bc* an *bc*, *dc* an *dc* kommt. Vereinigt, wird also eine Narbe, von der Form der Figur 128, gerade in der Mittellinie sich befinden. Um die Höhe dieser Narbe ist der Uterus erhoben. Die Portio stützt sich auf die Linie *ab* (Figur 128), sodass die Narbe gleichsam ein festes Piedestal des Uterus darstellt. Stemmt sich aber der Uterus hier nicht auf, drängt er sich, retrovertirt, zwischen *bc* und vordere Vaginalwand, so dehnt sich allmählich Narbe und Scheide und der Uterus beginnt von Neuem zu prolabiren. Indessen existiren doch von Simon und anderen Operateuren eine ganze Anzahl Fälle, wo die beschriebene Methode dauernden Erfolg hatte.

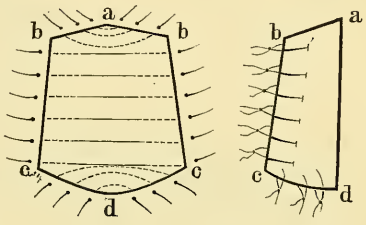

127. 128.

Simon's Aufrischungsfläche, mit markirten Suturen. vereinigt.

Eine andere Idee hatte Bischoff in Basel. Er legte den Hauptwerth auf die Richtung der Vagina und des Uterus. Mit Recht betont er, dass ein Prolaps unmöglich ist, sobald der Winkel, den der Uterus mit der Vagina bildet, ein spitzer wird. Demnach sucht Bischoff die Bedeutung seiner Operation in der Abknickung der Scheide nach vorn. Er frischt folgende Figur 129 an. Zuerst wird der Lappen *aca* mit Scalpellstiel, Finger und Messer abpräparirt. Dieser Lappen liegt also gerade in der Mitte und wird von der Columna rugarum posterior gebildet. Dann entfernt man von der Fläche *abdba* die

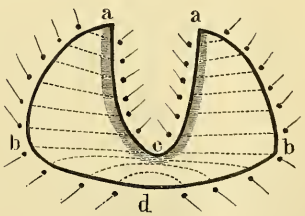

129.

Bischoff's Anfrischungsfläche.

Schleimhaut. Nunmehr wird *a b* beiderseitig an *a c* genäht und später *b d* mit *b d* vereinigt. Auf diese Weise wird aus einer senkrechten hinteren Vaginalwand eine fast horizontal nach vorn verlaufende Partie, an deren oberem Ende die Scheide völlig abgeknickt ist.

Winckel wiederum operirt ähnlich wie Simon. Er macht die Anfrischung viel niedriger, erzielt aber dadurch eine bessere Barrière, dass er die Schleimhaut nicht entfernt, sondern von der Mitte aus nach der Seite abpräparirt und nach dem Lumen der Scheide hineingeklappt vereinigt. Ist also Simon's Figur höher, so ist Winckel's Anfrischungsfläche breiter, ringförmig die Vagina umkreisend.

Neugebauer nahm einen älteren Vorschlag auf und operirte in der Art, dass er an der vorderen und hinteren Vaginalwand ein Oval anfrischte. Diese Flächen werden vereinigt, sodass also die vordere Wand an der hinteren aufgehängt ist.

Schon gleichzeitig mit Simon hatte Hegar vielfach operirt und eine Methode angegeben, die den Vorzug der Einfachheit hat. Hegar macht es sich zur Aufgabe, die natürlichen Verhältnisse möglichst wieder herzustellen. Zu dem Zwecke frischt er ein Dreieck, Figur 130 *a b d b* an. *b d b* liegt tiefer als bei Simon (Figur 127 *c d*), sodass also auch ein neuer Damm gebildet wird. Der Punkt *a* befindet sich dicht am Muttermund. Hat man dieses Dreieck vereinigt, so befindet sich in der hinteren Vaginalwand eine feste dreieckige Narbe, Figur 131 *a b d*. Diese Narbe hat den Zweck, eine Inversion der Scheide zu verhindern. Ist es auch unmöglich, die oberen Befestigungsmittel des Uterus wieder in ihrer Integrität herzustellen, so kann man doch der Scheide künstlich ihre Enge und ihre Rigidität wieder verschaffen. Dies geschieht durch Schaffung einer festen, unnachgiebigen Narbe, welche, den Damm neubildend, bis zur Portio zieht. Dadurch wird die Portio gleichsam oben gehalten und der Uterus erhoben. Allmählich verkleinert er sich und wird durch den Druck der Gedärme auf die Blase gepresst, so entsteht die normale Lage, bei der ein Prolaps nunmehr nicht wieder erfolgt. In Figur 132 sieht man die

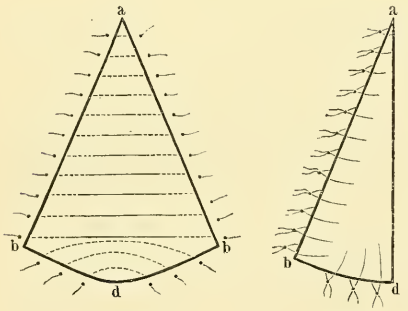

130. 131.

Hegar's Anfrischungsfläche, mit markirten Suturen. vereinigt.
Je nach der Grösse der Vagina ist *a d* 7 bis 10 cm, *a b* 8 bis 9 cm, *b d b* 7 bis 8 cm lang.

starke, durch Querstriche markirte Narbe, den noch hypertrophirten Uterus oben haltend.

Ist der Prolaps sehr gross, so entfernt man in der pag. 250 beschriebenen Manier auch aus der vorderen Vaginalwand und seitlich grössere Hautpartien. Die dadurch entstehenden Narben machen ebenfalls die Scheide eng und rigide. Eine zu bedeutende Portio kann man nach den verschiedenen Methoden verkleinern, indessen wirkt die richtige Lage des Uterus, die Blutung bei der Operation und das Bettliegen nach derselben, auch ohne Portioexcision, auf den Cervix verkleinernd.

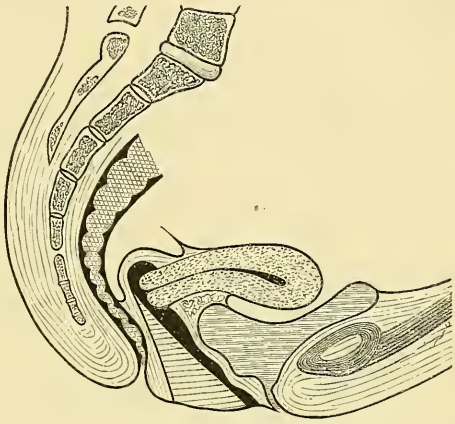

132.

Vollkommner Effect der Hegar'schen Prolapsoperation, die vereinigte Fläche ist durch Querstriche deutlich gemacht. Allerdings ist es unmöglich, diese Form der Narbe zu erzielen. Wie die Untersuchung unmittelbar nach der Operation beweist, schiebt sich die Narbe von oben nach unten zusammen, sodass die ganze Scheidenoberfläche sich etwas faltet.

Da man bei den Prolapsoperationen häufig sehr grosse Wundflächen aneinander nähen muss, so wulstet und faltet sich die Fläche zu sehr, wenn nur eine Fadenschlinge sie zusammenzieht. Man kann deshalb die tiefe Hälfte der Anfrischungsfläche mit versenkten Katgutsuturen vereinigen, dann werden oberflächliche Seidensuturen gelegt. Auf diese Weise liegt die Wundfläche gut aufeinander. Die Technik der Anfrischung und der Vereinigung, sowie die Nachbehandlung ist im Allgemeinen dieselbe, wie bei der Perinäoplastik (cfr. pag. 106 und Cap. IV). Nur ist zu bemerken, dass eine Patientin nach der Prolapsoperation mindestens 14 Tage liegen muss. Die Nähte können liegen bleiben und allmählich herauseitern. Die Eiterung in einem Stichkanal macht die Narbe nur fester.

Was den Werth der einzelnen Methoden anbelangt, so steht die Hegar'sche Operation, sowohl betreffs der Leichtigkeit der Ausführung als des Erfolges obenan. Man macht ihr den Vorwurf, dass bei ihr die Vagina zu eng würde. Nicht nur die Heilung sei durch die starke Zerrung bei dem Nähen erschwert, sondern auch späterhin könne bei einer Geburt ein schweres Hinderniss existiren. Deshalb hat A. Martin

eine Methode angegeben, bei der statt des grossen Dreiecks zwei Längsstreifen abpräparirt und vereinigt werden. Ob dadurch eine so feste Narbe erzielt wird, als es nach Hegar wünschenswerth ist, muss erst entschieden werden. Uebrigens kommen bei den wenigsten Patientinnen spätere Geburten in Frage. Man wird in Kleinigkeiten die Operation, individualisirend, modificiren, so namentlich was die weiteren Ausschneidungen von Ovalen anbelangt.

Die Bischoff'sche Operation ist gewiss da am Platze, wo die Columna rugarum posterior etwas hypertrophisch, zipfelförmig herabhängt; ist aber, wie bei ganz alten Prolapsen, die hintere Vaginalwand ganz dünn und glatt, so dürfte es unmöglich sein, einen dicken Lappen zu bekommen. Bei Bischoff's und bei Winckel's Operation ist die Gefahr bei späteren Geburten gering, da Incisionen leicht Platz schaffen. Deshalb ist es möglich, dass man späterhin bei jüngeren Frauen mehr die letztere, bei älteren die sichere und vollkommnere Methode von Hegar wählt.

Gefahren hat die Prolapsoperation nur bei Sepsis, diese aber ist mit Sicherheit zu vermeiden. Geheilt wurden durch Operationen bis jetzt circa 80 Procent.

F. Die Inversion.

Aetiologie.

Nach rechtzeitigen Geburten, enorm selten nach Aborten stülpt sich aus Gründen, die nicht hierher gehören, mitunter der Uterusfundus ein, allmählich tritt er tiefer, durch den Cervicalkanal hindurch und schliesslich liegt der umgestülpte, invertirte Uterus in der Scheide, oder prolabirt sogar bis vor die Vulva. Stirbt die Frau nicht an den Folgen der acuten Umstülpung — Blutung oder fortschreitender septischer Entzündung — so bleibt die Inversion chronisch.

Ausserdem entsteht noch die Inversion durch Geschwülste. Liegt eine Geschwulst gerade im Fundus, wird das umgebende Uterusgewebe atrophisch, oder degenerirt es fettig, so gleitet die Geschwulst in die Uterushöhle hinein. Theils durch die Schwere der Geschwulst, theils durch die Uteruscontractionen wird der Tumor — den Uterus nachziehend — tiefer geschoben. Am Ende tritt der Tumor durch den Muttermund, ja selbst vor die Vulva. Sowohl gutartige als bösartige Tumoren führen zur Inversion.

Anatomie.

In den meisten gut beobachteten Fällen war der Cervicalkanal noch vorhanden, sodass man in der Scheide den umgestülpten Uteruskörper, darüber aber den Muttermund fühlte. Die Blase ist nicht dislocirt. Bei frischen puerperalen Inversionen werden wohl die Ovarien mit im Trichter liegen, dagegen befinden sich, wenigstens nach meinen Beobachtungen, keine Gedärme im Trichter. Späterhin werden die Ovarien nach oben gezogen, sodass der Uterus klein und der Trichter eng wird, so eng, dass man nicht einmal den Finger hineinpressen kann. Die Grösse des Uterus ist sehr wechselnd. Während er in dem einen Falle als kleine feste, harte, kugelrunde Geschwulst gefühlt wurde, erschien er in anderen Fällen gross, weich, eindrückbar, abgeplattet, fast ödematös. In der Figur 133 ist ein invertirter Uterus dargestellt, in dessen Fundus nur von einer geringen Schicht Uterusgewebe oben und unten umgeben ein grosses Myom sitzt.

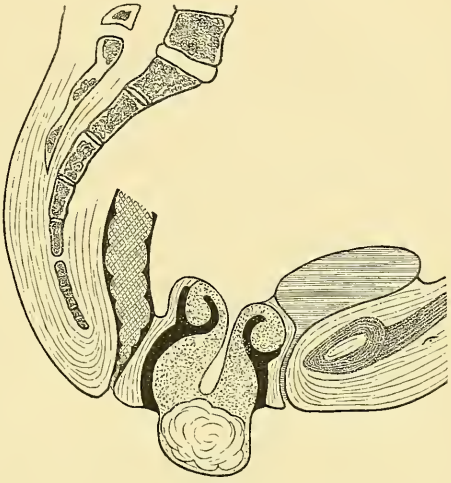

133.
Inversion des Uterus, mit Myom im Fundus.

Symptome und Verlauf.

Das wichtigste Symptom der acuten Inversion: die Blutung, dauert bei der chronischen Inversion an, theils als Menorrhagie, theils als Metrorrhagie, z. B. beim Coitus. Auch Eiter, Hautfetzen und Schleim gehen ab. Die Zerrung der peritonäalen Ligamente verursacht Schmerzen, die namentlich bei der Ausbildung eines Prolapses zunehmen. Die Compression, welche der sich verengende Muttermund auf den Cervix ausübt, kann zu Stauung ja zu Gangrän des Uteruskörpers führen. Indessen sind auch Fälle beobachtet, bei denen die Inversion Jahrzehnte lang symptomlos bestanden hatte. Ja gerade weil jedes Symptom fehlte, war der Uterus für eine Geschwulst gehalten und abgetragen.

Im weiteren Verlauf treten alle Folgen des wiederholten starken Blutverlustes ein. Die Patientinnen können jahrelang zu Bett liegen, da jede Bewegung die stärksten Blutungen hervorruft.

Diagnose und Prognose.

Um die Diagnose zu stellen, muss man erstens nachweisen, dass der Uterus nicht da ist, wo er sein sollte, und zweitens dass der in der Scheide gefühlte Tumor wirklich der Uterus ist.

Nachdem die Anamnese die Inversion wahrscheinlich gemacht hat, explorirt man combinirt. Sind die Bauchdecken zu resistent, um den Beckeneingang gut abtasten zu können, so wird von Mastdarm und Vagina allein und combinirt, von Vagina und Blase, von Blase und Mastdarm aus combinirt untersucht. So muss man zum Ziel kommen. Die Narcose ist oft nöthig. Bei der Wichtigkeit der richtigen Diagnosenstellung darf man keine Mühe scheuen.

Hierauf umkreist man den Tumor am oberen Ende und zieht dabei an der Geschwulst. Stülpt sich der Cervix mit um, sodass die Rinne am Stiel flacher werdend verschwindet, so liegt eine Inversion vor. Bleibt die Portio unverändert, während der Tumor weit herabgleitet, so handelt es sich um einen gestielten Polypen. Ist es unmöglich zwischen Tumor und Cervix mit dem Finger einzudringen, so schiebt man rings um den Stiel die Sonde nach oben. Gleitet sie weit hinein, so sucht man von aussen den Sondenknopf auf. Dadurch orientirt, gelingt es deutlich den Uterus zu fühlen, und die Inversion auszuschliessen.

Stösst aber die Sonde überall dicht über dem äusseren Muttermund an, so ist hier die Umschlagstelle. Zuletzt sucht man combinirt durch Zug am Uterus nach unten und Druck nach oben, während die auf das Abdomen gelegte Hand controlirt, den Trichter recht deutlich zu fühlen.

Auch wenn das unterste Ende des Prolapses sicher durch einen Tumor gebildet wird, kann doch der Stiel des Tumor zum Theil vom invertirten Uterus gebildet sein. Dies wird stets dann, wenn der Stiel auffallend dick ist, gemuthmasst werden. Demnach ist die sorgfältigste Untersuchung nöthig, um die Grenze zwischen Tumor und Uterus aufzufinden. Der Uterus ist weicher als der Tumor, letzterer meist viel blasser.

Die Prognose ist ohne operativen Eingriff schlecht, da die Blutungen andauern, und der Zerfall der Geschwulst zu Sepsis führen kann. Die Reposition gelang nach 13 und mehr Jahren, danach tritt nicht nur völlige Gesundheit, sondern eventuell sogar Schwangerschaft ein. Die spontane Reinversion ist einmal von Spiegelberg beobachtet.

Therapie.

Die Therapie besteht in Enucleation eventueller Tumoren, Reposition des Uterus und, falls diese nicht gelingt, in Amputation des Organs. Letztere Operation ist unnöthig, wenn die Inversion keine Symptome mehr macht.

Die Reposition führt man in der Narcose aus. Unter Controle von aussen, damit nicht etwa der hochgedrängte Uterus von der Scheide abreisst, schiebt man den Uterus in und durch den Cervix hindurch. Der Uterus muss von der ganzen Hand umfasst, und durch diesen Druck weicher und blutleerer gemacht werden, die sich spreizenden Finger bohren sich in die Rinnen des Cervix ein und drängen den Muttermundsrand nach aussen. Auch ist empfohlen eine Tubengegend zuerst zu reinvertiren, Längsincisionen in das Corpus zu machen, statt des Drucks von aussen die Portio vaginalis mit Haken, Muzeux'schen Zangen oder mit durchgezogenen Seidenbändern nach unten zu ziehen. Ferner hat man von einer Lippe zur anderen unterhalb des Fundus Drahtsuturen gelegt, um so gegen den Fundus continuirlich zu drücken.

Kommt man in der angegebenen Art nicht zum Ziel, so wird ein mit Wasser oder Luft gefüllter Kolpeurynter vor den Uterus gelegt. Der permanente Druck erweicht den Uterus, verkleinert ihn und drängt ihn durch den Cervix. Diese Methode führte in Fällen zum Ziel, bei denen die stärkste Kraftanwendung und wiederholte Versuche Nichts erreicht hatten. Die Reinversion erfolgt sowohl ganz unmerklich langsam als unter lebhafter Wehenaction des Uterus.

Hat man auch auf diese Weise keinen Erfolg, so hindern wohl feste Verwachsungen in und über dem Trichter die Reduction des Organs. Dann wird man bei nicht erheblichen Symptomen die Uterinschleimhaut durch Aetzungen oder starke Adstringentien so zu verändern suchen, dass der Blut- und Schleimabgang möglichst aufhört.

Sind aber die Blutungen sehr stark, so bleibt nichts übrig, als den Uterus zu amputiren. Dies kann nicht einfach durch Abschneiden geschehen, weil sonst die blutende und später eiternde Wundfläche sich sofort nach oben in die Abdominalhöhle hinein umklappen würde. Deshalb ist es nöthig, über der Amputationsstelle eine Ligatur zu legen oder den Uterus mehrfach zu durchstechen. Auch dürfte es angehen, die Wundfläche ringsherum mit Katgutfäden genau zu vereinigen, und sodann die spontane Reinversion des Uterusrestes zu begünstigen.

Antiseptische Cautelen sind selbstverständlich hier vor Allem nöthig.

Hat eine Geschwulst die Inversion verursacht, so wird die Geschwulst sorgfältig abgetrennt, respective ausgeschält. Dann ist die Reinversion meistentheils leicht. Vom „Abbinden", „Abecrasiren" und von der galvanocaustischen Abtrennung ist man neuerdings zurückgekommen.

G. Die selteneren Lageveränderungen der Gebärmutter.

Ohne praktische Bedeutung ist die extramediane Stellung der Gebärmutter. Eine Abweichung der Portio nach einer oder der anderen Seite ist sowohl angeboren als erworben. Im letzten Falle schoben, respective zogen Exsudate, Pseudomembranen oder Tumoren den Uterus nach rechts oder nach links. Auf diese Weise entsteht auch eine Lateroversion. Dieselbe kann ausserdem Folge der mangelhaften Ausbildung der einen Uterushälfte sein. So liegt der unicorne Uterus stets stark nach der betreffenden Seite.

Die Elevation des Uterus ist ebenfalls nur eine Complication anderer pathologischer Zustände. Bei parametritischen Exsudaten an der vorderen Bauchwand wird oft der Uterus hoch erhoben, oder Fibrome und Ovarientumoren ziehen die Portio aus dem Becken nach oben, sodass sie kaum zu erreichen ist.

Sehr selten gelangt der Uterus in einen Bruchsack. Bedenkt man, dass der Uterus im Fötalleben über dem Becken liegt, so kann leicht ein Ovarium oder die Tube in den Bruchsack gelangen und den Uterus nachziehen. Dann handelt es sich um eine Hernia uteri inguinalis. Ein derartiger Uterus kann geschwängert werden. Bestehen Symptome, so würde die Exstirpation des Uterus zu machen sein.

Dreizehntes Capitel.

Die Neubildungen der Gebärmutter.

A. Die Myome.

Das Myom des Uterus ist eine partielle Hyperplasie des Uterusgewebes, wiegt die Hyperplasie des Bindegewebes vor, so giebt man der Geschwulst den Namen Fibromyom. Die Aetiologie dieser Tumoren ist unbekannt. Fast jede zehnte Frau hat ein oder mehrere Myome im Uterus. Myome kommen von der Pubertätszeit an vor, entstehen aber meistentheils später.

In einem einzigen Uterus liegen bis zu 50 Geschwülste, welche beim Wachsthum sich gegenseitig beschränken, sodass abgeplattete, halbrunde oder ganz unregelmässige Körper entstehen. Finden sich viel Geschwülste, so sind sie meist klein und hart, während bei den mehr diffusen, grossen, gefässreichen, interstitiellen Myomen nur selten noch kleinere Geschwülste nachzuweisen sind.

Die Myome kommen in allen Gegenden des Uterus vor. Oben am häufigsten, unten am seltensten. Cervicalmyome gehören zu den selteneren Fällen.

Der Ort des Entstehens ist für ein Myom wichtig, man hat danach drei verschiedene Arten unterschieden: subperitonäale, interstitielle und submucöse Myome.

Wächst eine Geschwulst in den äusseren Schichten des Uterus, so wird sie selbstverständlich nach der Bauchhöhle hinwachsen und nicht in den resistenten Uterus hinein (Figur 134). Die Geschwulst ist nur von einer dünnen Schicht Uterusgewebe überzogen oder befindet sich dicht unter dem Peritonäum, daher „subperitonäales Myom“. Solange die Geschwulst klein ist, kann sie als kleine, nussgrosse, harte Geschwulst auf dem Uterus sitzen, wächst sie aber mehr und mehr, so wird das Myom, dem Gesetz der Schwere folgend an der Aussenwand des Uterus herabgleiten, sich senken, vielleicht auch dabei den Uterus nachziehen und abknicken, oder das Myom zieht sich

134.

Mehrere Myome in einem Uterus, oben ein subperitonäales, rechts und links ein festes, von einer Bindegewebskapsel umgebenes, nach der Uterushöhle zwei submucöse Myome. Im Uterus Gefässdilatation.

gleichsam vom Uterus ab, einen Stiel bildend. Werden die subperitonäalen Myome grösser, so ziehen sie auch wohl den Uterus nach oben, sodass der Cervix ganz dünn wird, ja zerreisst. Wie bei Ovarientumoren kommen Achsendrehungen vor. Dabei kann der Cervicalkanal so zusammengedrückt werden, dass das gestaute Blut eine Haematometra bildet. Viel seltener wird das Myom den Uterus herabdrücken. Eine Senkung des Uterus kommt eher beim Zug eines Polypen von unten als beim Druck eines Myoms von oben vor. Entstehen subperitonäale Myome mehr am Seitenrande des Uterus, so entfalten sie das Ligamentum latum, und liegen vollkommen zwischen seinen Blättern, im Parametrium, also extraperitonäal.

Da die Myome hart sind, so reizen sie mechanisch das Peritonäum, machen Adhäsionen und Verklebungen. Wird eine Frau mit derartigen Affectionen schwanger, so geben die Adhäsionen meist symptomlos nach und ziehen sich zu Strängen — Pseudoligamenten — aus. Diese durchziehen nach Entleerung und Involution des Uterus die Bauchhöhle, sodass der Darm sich um die Ligamente knicken und die Wöchnerin am Ileus zu Grunde gehen kann. Durch solche Adhäsionen kommt es auch zu einer anderweitigen Ernährung eines subperitonäalen Myoms. Dasselbe verwächst z. B. mit dem Peritonäum parietale. Ich habe einen Fall gesehen, wo ein kleines Myom fest an das Ovarium gefesselt war, sodass man auf den ersten Blick ein doppeltes Ovarium vermuthete. Höchst seltene Fälle sind ferner bekannt, wo nach Ausziehung, Verdünnung und Zerreissung des Stiels das Myom als freier Körper in der Peritonäalhöhle gefunden wurde.

Sitzen die subperitonäalen Myome breitbasig auf, so werden sie genügend ernährt und erreichen oft eine kolossale Grösse. Es sind Myome bei der Obduction gefunden und bei der Laparotomie entfernt, welche den Leib bis zur und über die Grösse eines hochschwangeren Uterus ausdehnten. Dann entstand in sehr seltenen Fällen Gangrän der herniös vorgewölbten Bauchdecken und das Myom lag frei zu Tage. Ich kenne einen Fall mit glücklichem Ausgang, wo an der Durchbruchstelle der parametritischen Exsudate, über dem Poupartischen Bande, ein Abscess sich öffnete, aus welchem in mehreren Sitzungen vereiterte Myommassen von der Grösse eines Manneskopfes entfernt wurden.

Entsteht ein Myom ungefähr in der Mitte der Uteruswand, so ist es ein interstitielles Myom. Gerade diese von allen Seiten von gefässführenden Partien umgebenen Geschwülste haben die günstigsten Verhältnisse für weiteres Wachsthum. Wir werden also diffuse, weiche, cavernöse Myome fast ausschliesslich unter den interstiellen zu suchen

haben. Dass auch ein derartiges Myom beim weiteren Wachsthum mit einem Theil dicht an das Peritonäum oder in den Uterus hineingelangen kann oder gelangen muss ist klar (Figur 135). Diese Myome sind verhältnissmässig die grössten. Die entgegengesetzte Uteruswand kann ganz dünn, membranartig werden, sodass sie bei Geburten reisst. Die Uterushöhle wird erheblich verzerrt und vergrössert.

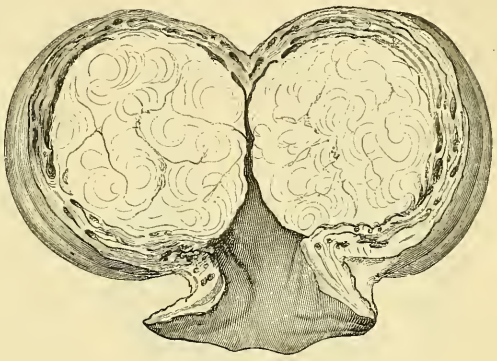

135.

Grosses, interstitiell entstandenes Myom der vorderen Uteruswand, keine deutliche Abgrenzung vom Mutterboden, enorm weite Gefässe an der Grenze des Myoms.

Entsteht ein Myom in den Muskelschichten über der Schleimhaut, so wird es nicht in das feste Uterusparenchym, sondern in die Uterushöhle hinein wachsen. Es bildet sich ein submucöses Myom. Ein solches kann nur mit einem Kreisabschnitt die Uterusschleimhaut in die Höhle hineinwölben. Oder es kann auch grösstentheils in der Höhle liegen, als breitbasiger Polyp aufsitzen (Figur 136). Zuletzt ist möglich, dass das Myom in die Uterushöhle so hinein wuchert, dass es nur durch einen Stiel mit dem Uterusparenchym verbunden ist, d. h. dass ein Polyp entsteht (Figur 137 und 138). Dieser wiederum kann im Uterus liegen bleiben, oder er kann in die Scheide geboren werden. Ist er sehr gross, so reizt er die Scheide durch Druck und verwächst oft mit ihr. Dann wird die Diagnose schwanken, man kann an eine vaginale Provenienz denken (cfr. pag. 119). Haben auch die Polypen meist eine runde Form, so kann doch, wenn sie theils im Uterus, theils

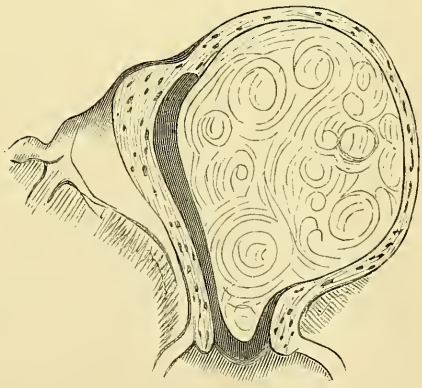

136.

Breitbasig aufsitzendes, grosses submucöses Myom.

in der Scheide liegen, der Muttermund eine Rinne machen. Dann entstehen sanduhrförmige Geschwülste.

Der Stiel führt natürlich die ernährenden Gefässe zum Polypen, sodass unter Umständen dicke, stark blutende Gefässe im Stiel verlaufen.

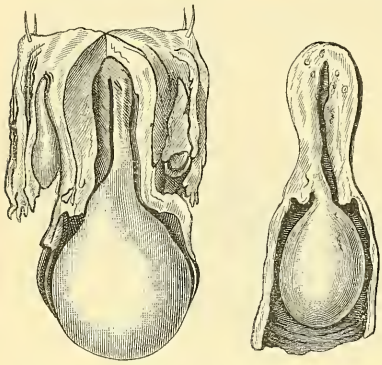

137. 138.

Gestielte Myome: fibröse Polypen.
137. vom Fundus ausgehend.
138. vom Cervicalkanal ausgehend.

Meistentheils ist nur ein Polyp vorhanden, doch kommen auch Fälle vor, wo nach Entfernen des einen ein anderer Polyp fühlbar wird. Alle Formen von Myomen können sich combiniren, sodass in, respective an einem Uterus eine ganze Anzahl Geschwülste sich finden. Durch Druck und Zerrung und Gegeneinanderwachsen von Myomen der verschiedenen Uteruswände wird die Höhle so unregelmässig, dass ein Sondiren respective eine intrauterine Therapie unmöglich ist. Schon bei einem Myom kann, wie in dem pag. 222, Figur 102 abgebildeten Falle, die Sondirung nicht gelingen.

Eine eigenthümliche Form von Myomen sind die sogenannten Cystenmyome, eine Geschwulstspecies, die erst in der neusten Zeit namentlich durch die Schwierigkeit der Differentialdiagnose mit anderen Abdominaltumoren: den Ovarialcysten das Interesse der Gynäkologen geweckt hat. Vielleicht wäre es richtiger, diese Geschwülste ganz für sich, nicht als Unterart der Myome, zu behandeln. Sie erreichen durch Cystenbildung eine colossale Grösse, sie sitzen nicht speciell an der Aussen- oder Innenfläche des Uterus, sondern sind sowohl dicht unter der Schleimhaut als auch subperitonäal angetroffen. Ueber die Entstehung und Bedeutung der Cystenbildungen ist man noch nicht ganz einig. Sicher ist, dass diese Cysten in einigen Geschwülsten teleangiectatische Lymphsinus bildeten und Lymphflüssigkeit enthielten. Andere fassen die Cysten als Resultat eines Oedems, einer Verfettung, verschiedener Apoplexien, der myxomatösen Degeneration oder überhaupt einer Parenchymerweichung auf. Jedenfalls haben die Cysten keine bestimmte Form und sind nicht mit Epithel ausgekleidet. Die spontane Gerinnung der bei der Punction gewonnenen Flüssigkeit liess den Zusammenhang mit Lymphgefässen vermuthen.

In den Uterusmyomen kommen verschiedene regressive Meta-

morphosen, sowohl von chronischem als von acutem Charakter vor. Zunächst werden — namentlich kleine Myome — sehr hart, fest und zähe, sodass sie beim Schneiden knirschen. Dann können sich Kalksalze in der Bindegewebsseptis ablagern, die Myome petrificiren. Das Muskelgewebe scheint dabei weicher zu werden und einzuschmelzen, wenigstens findet man beim Durchsägen eines verkalkten Myoms meist zwischen den Kalkmassen erweichte Herde, mit Detritus, röthlichen Fetzen und Brei angefüllt. Auch ganz grosse Myome können verkalken. So sah ich bei einer Section ein kindskopfgrosses, mit dem Uterus nur durch eine Peritonäalfalte am Uterus befestigtes Myom, das jahrelang als Lithopädion diagnosticirt war. Der Grad der Verkalkung ist übrigens sehr verschieden. Als Vorbedingung für die Verkalkung muss stets mangelhafte Ernährung gelten. Es sind hier die sogenannten Uterussteine zu erwähnen: ganz verkalkte, vom Mutterboden abgetrennte Myome, die zufällig bei Sectionen im Uterus gefunden sind oder bei Lebzeiten ausgestossen wurden. Im Centrum eines Myoms sieht man nicht selten eine kleine Höhle, mit flüssigem oder erweichtem Inhalt.

Ein anderer regressiver Vorgang ist der der Verfettung. Verfettung ganz spontan ist nicht beobachtet, wohl aber existiren — übrigens recht wenig — Fälle, wo die fettige Involution des puerperalen Uterus auch dem Myom zu Gute kam und das letztere spurlos verschwand.

Den Uebergang zu der acuten Veränderung bildet das Oedem des Myoms.

Aus zwei Gründen wird das Myom ödematös. Zuerst kann der Stiel eines in die Scheide geborenen Polypen durch den sich schnell oder allmählich verengenden Muttermund comprimirt werden. Dann handelt es sich um Stauungsödem, an das sich mitunter Gangrän anschliesst. Aber das Myom kann auch längere Zeit im Zustand des Oedems verharren. Dabei fühlt sich die Geschwulst weich, fast fluctuirend an, als ob in ihr eine Cyste sich befände.

Zweitens wird ein Myom nach Verwundung und Infection ödematös. Es handelt sich dabei nicht allein um Infiltration, sondern auch um sehr schnell entstehende Thrombosirungen in den weiten sinuösen Gefässen der Geschwulst. Die Folge dieses Vorgangs ist häufig Vereiterung und das Endresultat, wie beim Stauungsödem: Gangrän, Verjauchung des ganzen Tumor. Die Eiterung scheint eine Demarcation nach dem Gesunden hin zu bilden. Ich habe oft bei Entfernung von verjauchten Myomen, da wo ich beim Herausreissen der Partikel an das gesunde Gewebe kam, grosse Partien mit eitrigen Zügen durchsetzt gefunden. Dieser demarkirende Vorgang ist nicht ungünstig, denn er

scheint in manchen Fällen den Organismus vor acuter Sepsis zu schützen.

Zur Verjauchung bedarf es oft nur des geringsten Anstosses, sodass ein erysipelatöser Process, ein acut-purulentes Oedem die ganze Geschwulst rapide occupirt. Unter enormem Eiter- oder vielmehr Jaucheverlust kann sich die ganze Geschwulst allmählich eliminiren, sodass definitive Heilung entsteht.

Symptome und Verlauf.

Die Symptome der Myome sind je nach dem Sitz verschieden. Entsteht ein Myom subperitonäal, sitzt es als kleine Geschwulst am Uterus, so können alle Symptome fehlen. Selbst bei grösserem Wachsthum macht es ebenso wenig als der wachsende, schwangere Uterus Symptome. Und erreicht das Myom eine bedeutende Grösse, so werden wiederum keine dem Myom charakteristischen Symptome, sondern diejenigen Symptome vorhanden sein, welche wir bei allen grösseren Abdominaltumoren beobachten: Gefühl von Völle im Leib, Obstruction, Harnbeschwerden, Druck nach unten, Behinderung der Nahrungsaufnahme, der Respiration etc.

Ist ein subperitonäales Myom sehr hart, gestielt oder ragt es weit hervor, so reizt es mechanisch diejenigen Partien des Peritonäum, gegen die es gelegentlich gedrängt wird, es entstehen circumscripte Peritonitiden mit ihren charakteristischen Symptomen, Adhäsionen, Verwachsungen, Pseudoligamentbildungen. Dies namentlich dann, wenn das Myom im Douglasischen Raume liegend bei wechselnder Füllung des Rectum und der Blase vielfach bewegt wird. In seltenen Fällen findet sich auch Ascites.

Gefährlicher werden die Symptome, wenn das Myom, wie es seltener der Fall ist, nicht vom Fundus, sondern von dem Cervix oder wenigstens von einer tieferen Stelle am Uterus ausgeht. Dann kann beim Wachsthum das Myom, unterhalb des Promontorium liegend, sich im kleinen Becken incarceriren. Sowohl Urinbeschwerden als Kothverhaltung ist die Folge. Auch wurde durch Adhäsion an das Rectum und durch theilweises Absterben des Myoms eine Communication zwischen dem Innern des Myoms und dem Rectum geschaffen. Dabei kann das Myom rapide verjauchen. In anderen Fällen entstehen nur Peritonitiden um das Myom herum, zahlreiche Schwarten hüllen die ganze untere Beckenpartie ein. Recrudescirungen der Peritonitis, Circulationsstörungen in Tube und Ovarium führen zu secundären Ovarialkrankheiten, z. B.

Haematombildung. Dadurch treten die Symptome einer bedeutenden, nie heilenden Pelveoperitonitis in den Vordergrund.

Wachsende Myome führen nicht selten zu Druck auf die Venen und zu Oedemen der unteren Extremitäten. Zustände wie bei Phlegmasia alba dolens kommen vor. Auch wirkliche Pyämie tritt ein. Ob diese Affectionen den ersten Grund in mechanischen Verhältnissen — Compression — oder in thrombotisch-infectiösen durch Vereiterung des Myoms haben, muss in dem speciellen Fall die Beobachtung entscheiden.

Ferner können durch Myome die Nerven gedrückt sein, sodass Neuralgien in den unteren Extremitäten entstehen.

Bei den interstitiellen Myomen muss man unterscheiden zwischen den kleinen sich abkapselnden, und den grossen diffusen Myomen.

Die ersteren machen gewiss nicht selten Dysmenorrhoe, da sie die Ausdehnung des Uterus zur Menstruationszeit erschweren oder verhindern. Der Haupteffect dieser kleinen Geschwülste ist der, dass der obere Theil des Uterus, in dem sie gewöhnlich sitzen, schwerer wird und also die normale Lage noch prononcirter wird. Fast stets findet man eine verstärkte Anteflexion und Anteversio (cfr. Figur 102, pag. 222). Dadurch entsteht der auch bei allen Anteflexionen vorkommende Urindrang, der namentlich beim Grösserwerden des Uterus zur Zeit der Menstruation zunimmt (cfr. pag. 213).

Bei den grossen, weichen, interstitiellen Myomen können alle Symptome fehlen. Man beobachtet bei diesen Geschwülsten besonders häufig das Symptom des Anschwellens zur Menstruationszeit und Abschwellens in der Pause. Der grosse Blutreichthum der Geschwulst und somit des Uterus führt zu bedeutenden Menorrhagien. Diese haben auch darin einen Grund, dass die Uterushöhle und somit die Schleimhaut ganz erheblich an Ausdehnung gewonnen hat. Die Blutungen sind mitunter so colossal, dass die Patientinnen fast verbluten. Kaum haben sie sich in der intermenstruellen Zeit etwas erholt, so beginnt von Neuem der Blutverlust und dauert in hartnäckigster Weise viele Tage an. Oder der menstruelle Typus verschwindet vollständig, die Menorrhagie wird zur permanenten Metrorrhagie. Diese ist höchstens dadurch wechselnd, dass periodenweise dunkles, zersetztes, fast theerartiges Blut, dann wieder helles und frisches Blut oder auch blutig gefärbte, seröse Flüssigkeit abgeht. Solche Patientinnen können enorm anämisch aussehen, zum Unterschied von der Anämie bei Carcinom fehlt das Fahle, Gelbliche des Teints und der Schwund des Fettpolsters. Ist die Blutung einmal sehr stark, so

können Somnolenz, Amaurose, anämische Convulsionen, wie beim Verblutungstod, vorkommen.

Bei den submucösen Myomen treten natürlich alle die Symptome in den Vordergrund, die mit pathologischen Vorgängen in der Schleimhaut zusammenhängen. Dies ist vor Allem die Blutung. Während aber bei den interstitiellen, grossen, weichen, diffusen Myomen, die Höhle des Uterus zwar vergrössert, aber doch regelmässig geformt das Blut leicht ausfliessen lässt, kann ein submucöses Myom die Höhle verlagern oder es können mehrere, gegeneinander drückende Geschwülste den Ausflusskanal vollkommen verschliessen. Findet sich sogar etwas Achsendrehung des Uterus, so führt auch dieser Umstand zu Erschwerung des Ausflusses. Die Uterushöhle wird ausgedehnt, der Uterus stösst unter Schmerzparoxysmen seinen Inhalt aus, es entstehen häufige Anfälle von Uteruskolik. Auch haben die Spermatozoiden einen weiten, gewundenen Weg und gelangen nicht bis in die Tube. Noch häufiger sind Verlagerungen der Tuben, die Compression des interstitiellen Theils oder des Ostium uterinum, überhaupt perimetritische Vorgänge Gründe der Sterilität. Selbst wenn das befruchtete Ei in den Uterus gelangt, ist die Veränderung in der Schleimhaut an der Unmöglichkeit der Implantation schuldig. Erfolgt aber die Implantation des Eies, so genügt die Ausdehnungsfähigkeit des Uterus nicht, früher oder später kommt es zum Abort. Gelangt trotz aller Hindernisse das Ei zur richtigen Ausbildung, so kann die Geburt mechanisch erschwert sein. Und ist das Kind auf irgend eine Weise geboren, so gefährden Nachblutungen und Verjauchung des Myoms im Wochenbett das Leben der Mutter.

Die fibrösen oder myomatösen „Polypen“ sind submucöse Myome, welche einen Stiel gebildet haben. Es ist demnach klar, dass die Symptome der Polypen sich grösstentheils mit denen der submucösen Myome decken. Andererseits macht die Möglichkeit der Verschiebung an der Uterusschleimhaut specielle Symptome. Nicht selten wird die Uterusschleimhaut durch derartige Polypen gereizt, sodass Hypersecretion eintritt. Oft führt überhaupt der Blutreichthum des ganzen Organs zu mehr activem Wachsthum in der Schleimhaut, es entstehen neben dem Myom Schleimhautpolypen. Diese Complication ist sehr häufig. Dann besonders kann ein massenhafter seröser Abfluss stattfinden, der einen grossen Schleimpolypen allein vermuthen lässt.

Erweicht bei der Menstruation der Uterus, so eröffnet sich der Muttermund etwas und das ebenfalls schwellende Myom, das in der Uterushöhle keinen Platz mehr hat, drängt sich in den Cervicalkanal. So kommt es, dass man während der Menstruation einen Polypen im

äusseren Muttermund bequem fühlt, während er nach der Menstruation sich wieder zurückzieht. Ja der Polyp kann bei jeder Menstruation in die Scheide ganz oder theilweise geboren werden, und später wieder verschwinden. Wenn der Polyp durch Compression des Stiels ödematös wird, so kann er mitunter nicht nach oben zurückschlüpfen und muss in der Scheide bleiben. Jetzt, bei der Möglichkeit mit Infectionsstoffen in Berührung zu kommen, durch den comprimirten Stiel nicht mehr oder doch nur unvollständig ernährt, ist die Gefahr des rapiden, gangränösen Zerfalls besonders gross. Doch der Polyp kann sich auch an die neuen Verhältnisse gewöhnen, genügend ernährt in der Scheide liegen bleiben und weiter wachsen. Dann füllt er wohl die Scheide ganz aus, man kann den Tumor nicht umgreifen und somit nicht wissen, was oberhalb der grössten Circumferenz der gefühlten Geschwulst sich befindet.

In seltenen Fällen wird der Stiel immer mehr ausgezogen, der Polyp fällt aus der Vagina heraus und wird zu einem Myoma pendulum. Das Ende des Stiels sitzt zwar meist im Fundus, doch kann auch aus dem Cervix ein Polyp entspringen (cfr. Figur 138). Es ist nicht undenkbar, dass beim permanenten Zug die Ansatzstelle des Polypen nach unten wandert.

Ist ein Polyp abgetragen, so fühlt man über ihm im Uterus zuweilen einen neuen, welcher nunmehr die Reise nach unten beginnt. Häufiger aber befindet sich nur ein Polyp im Uterus.

Was den Verlauf im Allgemeinen anbelangt, so ist er dadurch charakterisirt, dass die Uterusmyome exquisit gutartige Geschwülste sind. Wird nicht durch die Blutungen oder eine andere Complication das Allgemeinbefinden alterirt, so schädigen Myome direct die Gesundheit nicht. Durch die regressiven Vorgänge wird dem Wachsthum der meisten ein Ziel gesetzt, sodass man also von einer Art Naturheilung reden kann. Andererseits schliesst das Wachsthum der interstitiellen, weichen Myome durchaus nicht mit der Menopause ab. Auch nach der klimacterischen Periode können Myome ganz kolossal wachsen. Namentlich die Cystenfibrome werden sehr gross. Der Verlauf ist aber bei allen ein langsamer. Bis zur Ausbildung einer wirklich grossen Geschwulst gehören stets Jahre.

Naturheilung kann auf verschiedene Weise eintreten. Erstens kann ein Myom im Wochenbett verfetten und verschwinden. Zweitens kann das Myom, welches dicht unter der Schleimhaut sitzt, diese usuriren, durchbrechen, sodass es sich allmählich von dem Mutterboden entfernt und sich ausstösst; dieser Vorgang ist bei den oben erwähnten Uterus-

steinen vorgekommen. Zuletzt kann ein Myom durch Verjauchung zerfallen und ausgestossen werden.

Diagnose.

Sitzen kleine Myome an der Aussenseite des Uterus, so sind sie bei der combinirten Untersuchung leicht zu fühlen. Nicht selten findet man bei der gynäkologischen Untersuchung zufällig derartige, durch die härtere Consistenz charakterisirte Myome.

Schwieriger werden die Verhältnisse dann, wenn das Myom grösser ist. Hier muss man oft die Sonde zu Hülfe nehmen, um zu entscheiden, welche der gefühlten Geschwülste der Uterus, welche das Myom ist. Oder das Myom ist vielleicht in die Blätter des Lig. latum gewachsen, dann ist die Unterscheidung von einem angelagerten, parametritischen Exsudat wichtig. Für die Differentialdiagnose muss man festhalten, dass die Myome meist runde, leicht zu umtastende, gleichmässig harte Geschwülste sind, während die Exsudate unregelmässige Form und Oberfläche, oft auch an verschiedenen Partien ungleiche Consistenz haben. Natürlich klärt die Anamnese manchen Fall schon vor der genaueren Beobachtung auf, und der weitere Verlauf lässt bald allen Zweifel schwinden. Hat sich das Myom in den Douglasischen Raum gesenkt, oder geht es von einer ihm benachbarten Uterusspartie aus, so entstehen mitunter grosse differentiell-diagnostische Schwierigkeiten. Hier ist es oft nöthig, per exclusionem zur Diagnose zu kommen, indem man jede mögliche Geschwulst in Betracht zieht und das Für und Wider erwägt. Namentlich wenn das Myom in Pseudoligamente eingebettet, von kleinen angelagerten Exsudaten umgeben, dem Uterus seine normale Lage genommen hat, ist es oft nur möglich, durch längere Beobachtung zur richtigen Diagnose zu kommen. Wollte man bei der oft sehr schmerzhaften Untersuchung gleich beim ersten Male die Diagnose stellen, so würde man oft der Kranken mehr schaden, als, auch wenn man ins Klare gekommen wäre, nützen. Vorsichtiges Sondiren, minutiös genaue, combinirte Untersuchung, ja oft die Therapie erst sichert die Diagnose. Ganz unmöglich ist es, dann die richtige Diagnose zu stellen, wenn das subperitonäale Myom in der Gegend des Lig. Ovarii entstanden an einem lang ausgezogenen Stiele leicht beweglich hängt.

Ich habe auch einmal ein Ovarialsarcom, das an der hinteren Seite des Uterus fest adhärirte, bis zur Section für ein Myom gehalten.

Ist das Myom sehr gross, handelt es sich um eine Geschwulst, die das ganze Abdomen ausfüllt, vielleicht um ein Cystenfibrom, so muss

man sich darüber klar sein, dass die physikalischen Verhältnisse eines sehr grossen, cystischen Abdominaltumor bei jedem Ursprung der Geschwulst gleich sein müssen. Ist die Geschwulst oben oder unten, rechts oder links, vorn oder hinten entstanden und hindert ihre Grösse die Beweglichkeit, so muss sie, dem Gesetze der Schwere folgen und dem natürlich gegebenen Raume sich adaptiren. Demnach ist es aus dem Untersuchungsbefunde allein oft nicht möglich zu entscheiden, woher die Geschwulst stammt.

Trotz dessen aber ist die Diagnose der grossen, subperitonäalen Myome nicht schwierig. Die Anamnese — vielleicht auch Diagnosen früher behandelnder Aerzte — weist eine jahrelange, ganz allmähliche Vergrösserung nach. Das Allgemeinbefinden braucht nicht im Geringsten gestört zu sein. Die Myomconsistenz, die gleichmässig runde Form der ganzen Geschwulst oder ihrer einzelnen Abschnitte, der durch die combinirte Untersuchung festgestellte Zusammenhang zwischen Uterus und Tumor, das Resultat der Sondirung deutet auf ein Myom hin. Wäre man trotz Allem im Zweifel, so könnte die Akidopeirastik oder eine Probepunktion mit der Pravaz't'schen Spritze unternommen werden. Bei der letzteren zieht man, wie bei einem Schröpfkopf, reines Blut aus dem Myom.

Bei grossen, weichen, interstitiellen Myomen ist die Diagnose noch leichter, man sondirt oft eine unendlich lange Uterushöhle. Auch die Form der Geschwulst, die meistentheils die Form des Uterus vergrössert wiedergiebt, spricht für ein Myom. Ausserdem liegt die Geschwulst deutlich in der Mitte des Leibes, während rechte und linke Seite frei ist. Nicht selten kann man beim Bewegen und Verschieben der Geschwulst den Zusammenhang derselben mit dem von der Scheide aus gefühlten Abschnitt des Uterus deutlich machen.

Dass es trotz dieser Merkmale doch Fälle giebt, bei denen Irrthümer vorkommen, beweist die Literatur jedes Jahres. So wurden namentlich grössere Cystenmyome oft als Ovarialtumoren diagnosticirt. Hier ist auch der Inhalt der Cysten wichtig. Die aus einem Cystenmyom entfernte Flüssigkeit ist coagulable Lymphe, die schon beim Stehen an der Luft gerinnt. Es finden sich keine morphologischen Bestandtheile ausser Lymphkörperchen. In ovarieller Flüssigkeit finden sich die dafür charakteristischen chemischen Stoffe (cfr. unten) und Cylinderepithelialzellen etc.

Kleinere interstitielle Myome, d. h. harte solitäre, sich abkapselnde Geschwülste, sind, wenn sie vollkommen in das Muskelgewebe eingebettet sind, oft schwer zu erkennen. Leicht ist die Diagnose aller-

dings dann, wenn das Myom etwas hervorragt oder doch so dicht unter dem Peritonäum liegt, dass sich die härtere Consistenz deutlich von der weicheren des Uterus beim Abtasten abgrenzen lässt. Ist die Geschwulst aber kleiner und liegt sie mehr in der Tiefe, so muss man alle Zustände, welche überhaupt zur Vergrösserung des Uterus führen, in Betracht ziehen. Chronische Metritis und Schwangerschaft sind vor Allem zu nennen. Namentlich deshalb, weil bei beiden ebenfalls unbestimmte Symptome existiren. Der schwangere Uterus ist allerdings weicher, der durch Metritis vergrösserte gleichmässiger als beim Myom, aber doch sind die Diagnosen hier oft „autoritative Diagnosen". Dass man gewiss immer an die Möglichkeit kleiner interstitieller Myome denken muss, ist ja klar, denn 10 Procent aller Frauen haben Myome.

Die submucösen Myome respective die Polypen sind oft dadurch leichter zu diagnosticiren, dass sie, wenigstens theilweise, dem explorirenden Finger zugänglich sind. Zunächst ist zu bemerken, dass der Uteruskörper in diesen Fällen mitunter eine eigenthümliche Form besitzt. Während der Cervix auffallend schlank und dünn in die Vagina tief hinabreicht, sitzt oben der Uterus, wie eine runde, glatte Kugel auf, zum Beweise, dass eine in ihm liegende runde Geschwulst alle Wände gleichmässig auseinander treibt. Sondirt man, so gelingt es oft, deutlich mit dem Sondenknopf nach verschiedenen Richtungen hin an der Geschwulst nach oben zu dringen.

Wenn andere Symptome ein Myom vermuthen lassen, so ist es besonders wichtig, während der Menstruation zu exploriren. Nicht selten eröffnet sich gerade zu dieser Zeit der Uterus und man fühlt deutlich im inneren Muttermund, oder schon im Cervix den Kugelabschnitt eines Myoms. Damit ist aber nicht gesagt, dass alle im Cervix zu fühlenden Geschwülste Polypen sind. Ganz interstitiell liegende Myome können in die Höhle wachsen und einen Theil ihrer Oberfläche nach unten schicken (cfr. Figur 136, pag. 267).

Eine vorzügliche Methode ist in derartigen Fällen, das Myom direct mit einer Zange (Figur 15, pag. 42) anzufassen und bei combinirter Untersuchung Drehungen mit der Geschwulst zu machen. Gelingt es nur schwer die Geschwulst zu bewegen, und folgt diesen Bewegungen der Uterus, so handelt es sich um ein nicht gestieltes oder sehr breit gestieltes Myom, kann man die Geschwulst leicht im Uterus um die Längsaxe drehen, so ist der Stiel dünn. Bei diesem Versuche ist genaue Antisepsis dringend nothwendig, da eine derartige Geschwulst nicht selten bei den kleinsten Verletzungen verjaucht.

Es ist oft ganz unmöglich, sich ohne operativen Eingriff von dem

Sitz des oberen Endes respective von dem Ursprung des Myoms zu überzeugen. Andererseits giebt es auch so glückliche Fälle, wo der Finger deutlich über die grösste Peripherie eines Polypen hinauf gelangt und den Stiel umkreisen kann. Besondere Schwierigkeiten machen grosse Geschwülste, welche in der Vagina liegen. Theils durch ihre Grösse ist es unmöglich, sie vollkommen zu umtasten, theils können Verwachsungen mit den Vaginalwänden das Nachobendringen verhindern. In der Narcose, von Rectum und Blase aus, in der verschiedensten Weise combinirt, ist ein zweifelhafter Fall zu untersuchen, alle anamnestischen Daten, Resultate früherer eigner und fremder Untersuchungen sind zu verwerthen; dann aber wird wohl kein Fall auf die Dauer unklar bleiben.

Ist die Geschwulst verjaucht und sieht man den Fall jetzt zuerst, so kann man an Carcinom denken; hier ist das wichtigste: die mikroskopische Untersuchung, welche in dem einen Falle die glatten Muskelfasern, im anderen die charakteristischen Carcinomzellen nachweist. Das gangränöse Myom ist fetzig, braunroth, fühlt sich wie die Placenta eines abgestorbenen Kindes an, das Carcinom ist bröcklig, heller, weicher. Ferner blutet ein verjauchendes Carcinom, wenn der Finger Partikeln ablöst, während bei dem verjauchten Myom meistens keine oder nur eine unerhebliche Blutung entsteht, wenn man Fetzen abreisst.

Oft gehen auch Geschwülste direct von der Portio aus. Hier entstehen gleichmässig runde Carcinome, meist vor der unteren Fläche der Portio, während Myome aus dem Cervicalkanal heraus kommen. Letztere sind ausserdem meistens viel härter als die Carcinome. Aber auch ohne Klarheit über die Diagnose würde man doch stets derartige Geschwülste abschneiden.

Handelt es sich um ein interstitielles Myom des Cervix, eine myomatöse Hypertrophie einer Lippe oder einer Hälfte der Portio (cfr. Figur 139, pag. 278), so wird der Muttermund nach der Seite verschoben, er kann sichelförmig, scharfrandig dem Myom anliegen, sodass man auch an eine Haematometra denken kann. Derartige Fälle sind oft bis zur Probepunktion unklar, da bei starkem inneren Druck in der Haematometra die Consistenz ebenfalls fest erscheint. In solchen Fällen muss eine Probepunktion Licht verschaffen. Nur bei theerartigem Blut liegt eine Haematometra vor. Auch beim Myom fliesst oft viel Blut aus, wenn zufällig ein grosses Blutgefäss getroffen ist. Aber das Blut ist natürlich ganz frisch.

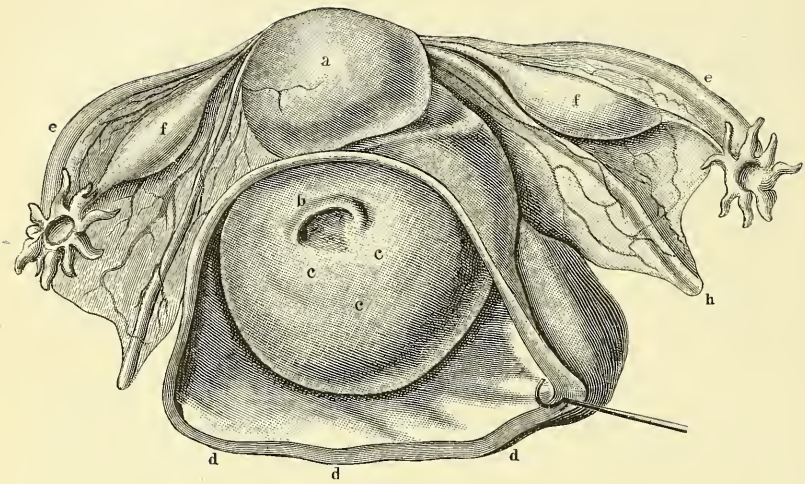

139.

Grosses Cervix-Myom nach Boivin et Dugès.

a Uterusfundus, *b* Muttermund, *c, c, c* hintere Muttermundslippe, durch die im Cervixparenchym sitzende Geschwulst stark aufgebläht, *d, d, d* Vaginalwand, *e, e* Tube, *f, f* Ovarium, *h* rundes Mutterband.

Therapie.

Früher wurden Badekuren, Soolbäder und alle Jodpräparate innerlich und äusserlich angewendet. Man hoffte von ihnen, dass sie als „Resorbentia" auch an den Myomen ihren Namen bewähren sollten. Dass der Hausarzt die Berechtigung hat, einer trostlosen Patientin den Leib mit Jodtinctur zu bepinseln oder sie an eine Jod- Brom-Chlornatriumquelle zu schicken, lässt sich nicht leugnen, aber die Berichte von den so erzielten Erfolgen sind natürlich nicht ernsthaft zu nehmen.

Das einzige Medicament, das einen Einfluss auf die Uterusmyome hat, ist das Ergotin. Hildebrandt hat das grosse Verdienst, neuerdings auf die Anwendung dieses Mittels gedrungen zu haben. Man gebraucht am besten folgende Lösung: Ergotini bisdepurati 2,0, Aqu. dest. 8,0, Acidi carbolici fluidi gttm. unam. S. täglich einmal eine Pravazt'sche Spritze (1 gr.) subcutan appliciren. Vor der Anwendung und nach derselben wird die Spritze sorgfältig in kaltem Wasser gereinigt. Die Stelle, wo die Injection gemacht wird, muss abgewaschen und desinficirt sein. Die Injection selbst wird am besten am Unterleibe gemacht, hier ist genügend Platz, um eine ganze Anzahl Injectionen vorzunehmen. Man muss tief unter die Haut stechen, das

Ergotin also tiefer injiciren als das Morphium. Bei dem geschilderten Verfahren kommen keine Abscesse zur Beobachtung. Wohl aber sind die Injectionen schmerzhaft und die Injectionsstellen bleiben noch lange empfindliche, harte Knoten.

Die Ergotininjectionen sind auszusetzen, sobald Symptome von Ergotismus auftreten. Diese Symptome bestehen im Kriebelgefühl in den Fingerspitzen und der oft deutlichen, bläulichen Färbung, die durch die Nägel durchschimmert. Verschiedene Individuen reagiren verschieden auf Ergotin. Schon nach 15 bis 20 Injectionen tritt manchmal Ergotismus ein, während andere Patientinnen 100 Injectionen gut vertragen.

Man stellt sich die Wirkung so vor, dass die intacten Uterusparenchymschichten sich contrahiren, diese Contractionen bewirken sowohl eine Verkleinerung der Gefässe, somit eine mangelhafte Ernährung des Myoms, als auch einen directen Druck auf das Myom. Ein Beweis für die Richtigkeit dieser Anschauung sind die nicht seltenen Fälle, wo Myome bei der Ergotinkur necrotisch werden, und die alltägliche Beobachtung, dass nach Ergotininjectionen schmerzhafte Uteruscontractionen folgen.

Nur dann, wenn um das Myom herum eine intacte Muskelschicht sich befindet, ist Erfolg zu hoffen. Subperitonäale, dünngestielte Myome werden nicht durch Ergotin beeinflusst. Interstitiellen respective submucösen Myomen kommen beide Wirkungen des Ergotin zu gute, während Polypen durch Ergotin wohl aus dem Uterus herausgepresst aber natürlich nicht direct verkleinert werden können.

Beobachtet man das Tiefertreten eines Polypen nach Ergotininjectionen, so sucht man den Vorgang zu beschleunigen. Ich habe dann mehrmals die doppelte Ergotindosis verabfolgt. Wenn das Ergotin voraussichtlich nur noch wenige Tage gebraucht wird, so ist es erlaubt, mit der Dosis schnell und stark zu steigen.

Stets muss man mit der Ergotinkur eine Zeit lang fortfahren und ganz gewissenhaft täglich injiciren. Unvollständige, unterbrochene Kuren sind unnütze Quälereien der Patientin. Hat man dagegen während zwei Menstruationsepochen, also nach circa 40 Injectionen, absolut keinen Einfluss auf die Blutung gewonnen, so muss der betreffende Fall anders behandelt werden.

Was den Erfolg der Ergotinkur anbelangt, so kommen zweifellos Fälle vor, bei denen Myome vollkommen verschwinden. Ich selbst habe ein kindskopfgrosses und ein faustgrosses Myom mit lebensgefährlichen Blutungen durch dreimonatliche Ergotininjectionen verschwinden sehen. Indessen ist es ein höchst geringer Procentsatz,

wo man radicale Erfolge zu verzeichnen hat. Aber auch ohne Radicalheilung ist doch eine Besserung der Symptome, vor Allem der Blutungen sehr häufig. Andererseits erlebt man auch Fälle, bei denen das Ergotin ohne jeden Einfluss ist.

Nach Allem ist ein Versuch mit der zwar unangenehmen, aber doch ungefährlichen Methode stets zu empfehlen, denn die Praxis lehrt, dass auch ohne Radicalheilung der gute Einfluss einer Ergotinkur auf die Blutungen sich auf Jahre erstreckt, und dass das Wachsthum des Myoms auffallend langsam fortschreitet oder gar sistirt.

Gegen die Blutungen hat man auch Jodtinctur, sowohl in die Uterinhöhle als in den Tumor selbst injicirt. Ersteres ist ganz rationell, nur in schlimmen Fällen erfolglos und bei Verlagerung der Uterushöhle nicht auszuführen. Sogar Liquor Ferri-Injectionen haben oft nicht den geringsten Erfolg, weil die blutende Fläche viel zu gross, zu buchtig, zu wenig zugänglich ist, als dass ein injicirtes Mittel überall mit der Schleimhaut in Berührung kommen könnte.

Die Jodtinctur-Injectionen in den Tumor selbst sind zwar, wie ich mich mehrfach überzeugte, ungefährlich, aber einen deutlichen Erfolg habe ich nie gesehen. Ebenso steht es mit der Elektrolyse. Diese hat den Nachtheil, nicht ungefährlich zu sein.

Eine andere Methode basirte auf der Anschauung, dass die Blutung eine Folge von Zerrung der Schleimhaut sei. Man wollte diese Zerrung durch Längsschnitte über den Tumor weg vermindern, und dadurch die Blutung stillen. Fälle, bei denen man so Erfolg hatte, sind mehrfach beschrieben.

Auch den Muttermund mit Bleidraht zuzunähen, d. h. natürlich ohne ihn anzufrischen, wurde von Freund vorgeschlagen und mit gutem Erfolg ausgeführt.

Seit Alters her hat man auch Eiswasser-Injectionen gemacht, Eisstückchen sowohl lose in die Scheide gelegt, als sie in einen Guttapercha-Behälter in die Scheide applicirt. Die kalten Injectionen rufen manchmal Tenesmus vesicae hervor, sind den Frauen sehr unbehaglich und haben doch nur dann Erfolg, wenn sie sehr lange fortgesetzt werden.

In neuester Zeit wurden auch heisse Injectionen: vier bis sechs Liter Wasser von 32 bis 34° R. in die Vagina injicirt, vorgeschlagen. Man hat unzweifelhafte Erfolge bei dieser Therapie. Aber bei wirklich gefährlichen Blutungen lassen alle Methoden im Stich.

Gerade der Umstand, dass diese Blutungen tagelang andauern, nöthigt schliesslich zur Tamponade. Schon während derselben ist

mit der Ergotinkur zu beginnen. Lässt es sich auch nicht leugnen, dass die Manipulation des Tamponirens und das häufige Wechseln der Tampons die Blutung begünstigt, so giebt es doch Fälle, wo die Indicatio vitalis keinen andern Ausweg lässt.

Auch auf die Art und Weise, wie die Patientin gelagert ist, muss geachtet werden. Liegt die Patientin im warmen Federbett, vielleicht sogar auf Federkissen, ist das Becken, an einer tiefgedrückten Stelle des Bettes, der tiefste Theil des Körpers, so wird man diese Lagerung ändern lassen. Die Patientin muss vollkommen horizontal, das Becken muss womöglich etwas höher als der Oberkörper und die Beine liegen. Unbedingte Ruhe ist nöthig.

Alle erhitzende Getränke: Kaffee, Thee, Bier, Wein sind zu meiden. Säuerliche Limonade, Milch und blande Diät sind anzurathen. Da bei Stuhlverstopfung die Blutung oft stärker ist, so gebe man vor Eintritt der Menstruation etwas Bitterwasser, um bei der später nöthigen Ruhe die Gedärme möglichst leer zu haben.

Die vielfach beliebte innere Medication von sauren Eisentincturen, Liquor ferri in Solution etc. verderben Zähne und Magen, nützen aber Nichts. Dagegen sind bei Schmerzen Narcotica, bei Obstruction Eccoprotica, in der Reconvalescenz Analeptica nothwendig.

Führt die symptomatische Behandlung nicht zur Besserung der Symptome, wächst im Gegentheil die Geschwulst sehr schnell, mehren sich die schädlichen Folgen, so muss an eine operative Beseitigung der Geschwulst gedacht werden. Nicht also das Myom an sich indicirt die Myotomie, sondern die Unmöglichkeit, durch symptomatische Behandlung die Gefahren des Myoms zu beseitigen und das Wachsthum der Geschwulst zu sistiren. Stets also ist die Myotomie die ultima ratio, und in jedem einzelnen Falle muss auf das gewissenhafteste die Gefahr der Operation und die Gefahr des Andauerns der Symptome gegeneinander gehalten werden.

Somit liegt die Sache hier anders als z. B. bei den Eierstockstumoren, die principiell entfernt werden müssen, weil sie stets wachsen und sicher einen qualvollen Tod bringen.

Wir unterscheiden zwischen der Kolpomyotomie, bei welcher der Operateur von unten den Tumor angreift und der Laparomyotomie, bei welcher der Tumor von der Bauchhöhle aus entfernt wird. Selbstverständlich wird es in den meisten Fällen klar sein, von wo der Angriff zu geschehen hat. Handelt es sich um Polypen, überhaupt um Geschwülste, deren Grenze von unten genau gefühlt werden

kann, so macht man die Kolpomyotomie. Andererseits existirt bei subperitonäalen Myomen kein Zweifel, dass die Laparomyotomie auszuführen ist. Indessen giebt es, wie wir sehen werden, zweifelhafte Fälle.

Beginnen wir mit der Operation der Polypen. Liegt die Geschwulst in der Scheide und fühlt der Finger den in den Uterus hineinragenden Stiel (cfr. Figur 137, pag. 268), so legt man zwei Finger an den Stiel, an der Volarfläche der Finger führt man die Siebold'sche Scheere nach oben und schneidet nun unter genauer Controle mit den Fingerspitzen den Stiel durch. In Figur 140 und 141 sind zwei Siebold'sche gekrümmte Polypenscheeren abgebildet.

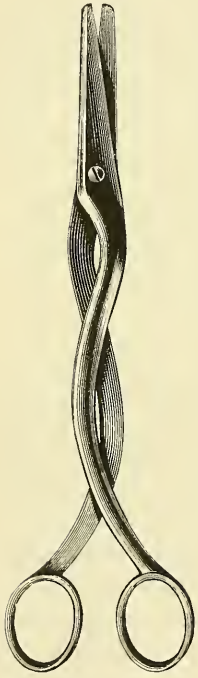

140.

Siebold'sche Polypenscheere, die doppelte Kreuzung macht es möglich in der Tiefe zu schneiden, denn die Scheere kann weit geöffnet werden, ohne dass die Griffe viel Raum beanspruchen.

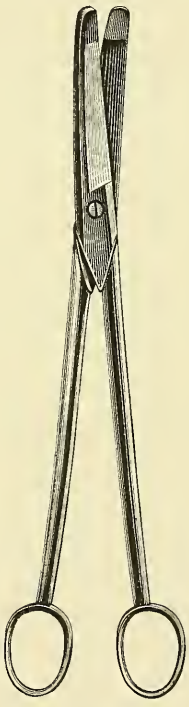

141.

Ueber die Fläche gekrümmte Scheere, mit der man hinter und über der Geschwulst zum Stiel gelangen kann.

Diese beiden Scheeren, vor Allem, die in Figur 140 dargestellte, sind ganz vorzügliche Instrumente, unentbehrlich für jeden Gynäkologen. Die zu durchtrennenden Gewebsmassen sind so fest und resistent, dass man eine sehr kräftige Scheere braucht. Alle die vielfach gebogenen und complicirten Instrumente leisten nicht das, was die Siebold'sche Scheere leistet. Bei Myomoperationen sind die schwachen Scheeren gar nicht zu gebrauchen.

Oft erleichtert man sich das Schneiden dadurch, dass man den Polypen mit einer Muzeux'schen Zange (Figur 15, pag. 42) anfasst und dadurch den Stiel straff zieht. Auch Drehungen am Stiel machen das Schneiden bequemer. Ja man hat derartige Polypen einfach abgedreht. Ist der Stiel sehr dünn, so wird dies leicht gelingen, bei einigermassen dicken Stielen ist dagegen das Durchschneiden leichter und weniger gefährlich.

Aber in vielen Fällen ist die Operation nicht so leicht. Die Schwierigkeiten bestehen in der Grösse, in der schweren Zugänglichkeit und in dem breitbasigen Aufsitzen einer Geschwulst.

Ist das in der Scheide liegende Myom so gross, dass man die grösste Peripherie nicht fühlen kann, so muss man die Geschwulst ähnlich wie einen Kindskopf behandeln, d. h. man legt eine Geburtszange an und sucht die Geschwulst hervorzuziehen oder wenigstens während des Zuges, mit den Fingern um die Geschwulst herumzukommen. Gelingt dies nicht, so versucht man die Geschwulst um die Längsaxe zu drehen; folgt das Myom leicht der intendirten Bewegung, so ist es beweglich und gestielt, lässt es sich gar nicht um die Axe drehen, so ist es entweder ganz breitbasig mit dem Uterus verbunden, geht diffus in sein Gewebe über oder es ist mit der Vagina verwachsen. Ersteres wird durch combinirtes Abtasten des Uterus während der Drehung, letzteres durch Umkreisen mit einem Zangenlöffel oder einer Sonde festgestellt. Diagnosticirt man ein gestieltes Myom, einen grossen Polypen, so sucht man, eventuell in der Chloroformnarcose, mit den Fingern um die grösste Peripherie zu kommen. Und ist es irgend möglich, mit einer gebogenen Scheere den Stiel zu erreichen, so schneidet man den Stiel ab. Mit jedem Schnitt rückt die Geschwulst etwas herab, die Finger fühlen die festeren, sich anstraffenden Stränge des Stiels, viele kleine Schnitte durchtrennen einen Strang nach dem andern, der Assistent zieht stark an der Geschwulst, plötzlich trennt ein Schnitt den Rest des Stiels oder er reisst ab, dem Zuge von unten folgend. Die Blutung ist meist nicht bedeutend, je mehr es blutet, um so schneller ist zu operiren. Nach unvollendeten Operationen ist die Lebensgefahr imminent, denn die Geschwulst verjaucht fast jedesmal (cfr. pag. 270 oben).

Ist es aber unmöglich mit der Scheere an den Stiel zu kommen, so gelingt es doch, eine Drahtschlinge mit den Fingerspitzen überall so hoch zu schieben, dass sie dem Stiel anliegt. Schon Levret gebrauchte zwei Röhren, durch welche eine Schlinge lief. Mit diesen Röhren schob er die Schlinge nach oben und führte sie um die Geschwulst herum. Indessen habe ich in recht schwierigen Fällen mit den Fingern mehr ausrichten können als mit derartigen Instrumenten. Mit der Schlinge zieht man nun die Geschwulst stark herab und versucht von Neuem die Scheere nach oben zu führen.

Eine directe Durchtrennung des Stiels mit der Drahtschlinge respective dem Drahtecraseur gelingt nur bei sehr dünnem Stiele. Man verlasse sich ja nicht auf die heutzutage so gebräuchlichen Drahtecraseure.

Einen Draht, der nicht bricht respective reisst, wenn er einen über fingerdicken Myomstiel durchtrennen soll, giebt es nicht. Selbst der Ecraseur ist nicht verlässlich. Das souveräne Operationsverfahren, bei Unmöglichkeit der Anwendung der Scheere, ist die galvanocaustische Abtragung. Der Praktiker sollte lieber derartige, doch recht seltene Fälle in eine Anstalt schicken, wo die galvanocaustische Abtragung vorgenommen werden kann, als selbst mit unvollkommnem Verfahren die Operation riskiren.

Darf man mit Recht das Ecrasement ein veraltetes Verfahren nennen, so ist natürlich das „Abbinden“ mit nachträglichem Verfaulenlassen als ein überwundener Standpunkt zu bezeichnen.

Ist der Stiel auf irgend eine Weise durchtrennt, so muss der Tumor entfernt werden. Da die Schwangerschaftsauflockerung der Vulva fehlt, so braucht man oft ganz enorme Anstrengung, um einen grossen Tumor zu extrahiren. Das geeignetste Instrument dazu ist eine Geburtszange. Auch existirt ein besonderes wie eine Geburtszange, en miniature gearbeitetes Instrument. Dann hat man dies Instrument mit nach abwärts gerichteten Widerhaken versehen, sodass es sehr fest fasst. Auch Muzeux'sche Zangen werden angewendet, dieselben reissen aber bei irgendwelcher grösserer Kraftentfaltung aus. Geburtshülfliche Extractionsinstrumente wie den Cranioclast oder eine Excerebrationspincette, die Stein-Mesnard'sche Knochenzange sind ebenfalls faute de mieux gebraucht. Auch sind besondere zu diesem Zweck construirte gedeckte Haken und korkzieherartige Instrumente angegeben. Im Allgemeinen ist es richtiger, diese Operationen mit den einfachsten Hülfsmitteln zu vollenden, als den gynäkologischen Instrumentenapparat immer mehr zu vergrössern.

Ist es absolut unmöglich, zum Stiel zu gelangen, so muss der Weg durch Verkleinerung des Tumor geschaffen werden. Dies kann man durch zwei Methoden erreichen, entweder dadurch, dass man Keile aus der Geschwulst excidirt und die stark blutende Wunde schnell wieder zunäht, oder dass man das sogenannte Allongement opératoire anwendet. Dabei soll die Geschwulst wie in Schraubengängen umschnitten und dann herabgezogen werden.

In Fällen, bei denen zum Hervorziehen der Geschwulst eine zu grosse Gewalt gehört, oder wo die Hand mit dem Instrument sich nur schwer zwischen Vagina und Geschwulst einpressen kann, würde leicht eine lebensgefährliche Verletzung durch Ruptur der Vagina oder Abreissen des Uterus vom Scheidengewölbe entstehen. Ungefährlicher ist es sicher, sich durch Verkleinerung der Geschwulst den Weg zu bahnen.

Allerdings blutet es ganz enorm, man muss deshalb nicht planlos vorgehen, sondern vorher Alles ganz genau bedacht und angeordnet haben, damit nicht etwa die Operation unterbrochen werden muss. Nur zu leicht wird schliesslich bei imminenter Lebensgefahr der Plan verlassen und die Geschwulst auf jede nur mögliche Art und Weise entfernt, um nicht zu sagen herausgerissen. Es gehört zu den schwierigsten Aufgaben, einen derartigen Fall richtig, vollkommen planvoll zu Ende zu führen.

Eine andere Schwierigkeit entsteht dann, wenn das Myom eine Inversion des Uterus veranlasst hat, oder wenn die Differentialdiagnose zwischen Uterusinversion und Polyp zu stellen ist (cfr. pag. 262). Liegt ein Myom vor, so schneidet man auf das Myom ein und sucht nunmehr mit dem Finger die Geschwulst vom Uterus zu isoliren und abzutrennen. Ist man sicher, in der Grenzschicht vorzudringen, so operirt man theils stumpf theils scharf, indem man zu feste Stränge mit der Scheere durchschneidet.

Liegt die Geschwulst zum Theil in der Scheide und zum Theil im Uterus, so täuscht oft die im inneren oder äusseren Muttermund liegende eingeschnürte Partie des Myoms einen Stiel vor. Namentlich wenn der vaginale Theil ödematös geworden, ist ein solcher Irrthum leicht möglich. Dann dient vor Allem die durch die Sonde constatirte, geräumige, lange Uterushöhle, sowie die bei der combinirten Untersuchung festgestellte Grösse des Uterus zur Aufklärung. Gelingt es auch in derartigen Fällen nicht, den Finger bis an den Stiel zu bringen, so ist es doch möglich, die galvanocaustische Schneideschlinge nach oben zu dirigiren. Für den definitiven Erfolg ist es nicht absolut nothwendig, die Geschwulst mit Stumpf und Stiel auszurotten. Auch wenn ein langer Stiel sitzen geblieben ist, so zieht er sich zurück und geht gleichsam in das Uterusparenchym auf.

Die zweite Schwierigkeit besteht in der schweren Zugänglichkeit zur Geschwulst. Hier handelt es sich meist um intrauterine Polypen bei Nulliparen. In derartigen Fällen lässt die Laminariaerweiterung oft im Stich. Sie tagelang zu wiederholen und dann eine mühsame Operation folgen zu lassen ist viel gefährlicher als sich durch tiefe, seitliche Incisionen und gewaltsames Vordringen Zugang zu verschaffen. Auch dann noch ist bei der Festigkeit und Enge des Uterus die Durchtrennung sehr mühsam. Hier kommt es vor, dass man kaum einen Finger mit der Scheere durch den engen, röhrenförmigen Cervicalkanal zwingen kann, und dass man eine Stunde und länger braucht, um einen fingerdicken Stiel zu durchschneiden. Ein sehr gutes Instrument ist die in Figur 142 abgebildete Löffelzange. Sie besteht aus zwei ovalen Löffeln mit scharfstumpfen Rändern an der

Spitze. In der Concavität wird, namentlich wegen der Fenster, die Geschwulst sehr fest gehalten. Die ganze Geschwulst oder ein Theil derselben wird erfasst und durch kräftige Rotationen abgedreht. Man muss sich darüber klar sein, dass wenn ein Myom, deutlich gestielt in die Uterushöhle hineinragt, es submucös entstanden ist, oder doch wenigstens eine so dicke Schicht Uterusgewebe über sich trägt, dass an ein eventuelles Durchbrechen der Substanz beim Abdrehen nicht zu denken ist. Wichtig ist allerdings, dass man das Erfasste beim Drehen nicht herabzieht, sondern möglichst dicht an der Basis abdreht.

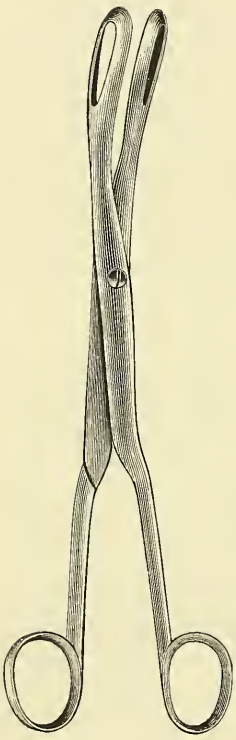

142.

Löffelzange, zum Erfassen, Abdrehen und Herausreissen kleiner Myome oder Myompartikel.

Kann man nur mit einem Finger und einem Instrument in die Uterushöhle, so ist nicht genug vor allen scharfen Instrumenten zu warnen. Mit diesen zerreisst man sich die Finger und verletzt den Uterus ohne es vermeiden zu können. Für die scharfen Löffel sind Myome zu zähe, man kann mit Löffeln nichts ausrichten.

Als letzte Schwierigkeit führten wir das breitbasige Aufsitzen respective den interstitiellen Sitz der Geschwulst an. Sowohl die Entscheidung, ob man überhaupt operiren soll, als auch betreffs der Art und Weise der Operation, ist bei den Myomen schwer, welche zwar deutlich in die Uterushöhle oder sogar in den Muttermund sich hineinwölben, ohne doch gestielte Myome zu sein. So täuscht z. B. der (Figur 136, pag. 267) abgezeichnete Fall einen Polypen vor, während der gefühlte Theil nur der in den Cervix gepresste kleine Abschnitt eines enormen Myoms ist. Es handelt sich hier sowohl um abgekapselte, als um weiche, diffuse, in die Umgebung continuirlich übergehende Myome. Zu seinem grössten Leidwesen hat mancher Operateur erfahren, dass es durchaus nicht möglich ist vorher zu wissen, ob ein Myom lose in einer Kapsel liegt, oder continuirlich in die Umgebung übergeht.

Es ist häufig die Rede von „breitbasigen Polypen“, die aber Nichts anderes sind als interstitielle Myome, welche, der inneren Oberfläche be-

nachbart entstanden, die Uterushöhle ausdehnten, sich in sie hervorwölbten und allmählich submucöse Geschwülste wurden.

Hier vor allem gilt das Princip: nicht der Umstand, dass ein Myom vorhanden ist, indicirt die Operation, sondern dass die Geschwulst Symptome macht, deren Beseitigung unbedingt nothwendig ist. Niemals sind die Gefahren dieser Operationen zu berechnen, und leichten Entschlusses wird sich kein gewissenhafter Arzt dazu verstehen. Sind andererseits die Blutungen lebensgefährlich, wächst das Myom so schnell, dass es voraussichtlich das Leben bedrohen wird, führte keine andere Therapie zum Ziele, so muss man die Gefahren der Operation auf sich nehmen, die Operation ist gerechtfertigt.

Das Verfahren richtet sich nach dem Befunde. Zunächst untersucht man, eventuell in der Chloroformnarcose, genau, wo das Myom entspringt und in welcher Ausdehnung es mit dem Uterus verbunden ist. Fühlt man combinirt, dass das Myom gross ist und eigentlich eine Vergrösserung der einen Uteruswand darstellt, dass der Cervix intact, noch vollkommen erhalten und sehr hart und fest ist, so muss die Laparomyotomie, bei der man die Gefahren berechnen und ihnen begegnen kann, gewählt werden. Stellt man aber fest, dass das Myom von einer verhältnissmässig kleinen Stelle ausgeht, dass also ein breitbasiger, kurzgestielter Polyp vorliegt, dass der Muttermund dilatabel ist und dass die Geschwulst nicht besonders gross ist, so kann man an die Kolpomyotomie denken.

Die Methode, die hier geübt wird, hat den euphemistischen Namen „Enucleation“. Es lässt sich nicht leugnen, dass es so glückliche Fälle giebt, bei denen man nach Durchtrennung der Schleimhaut respective einer dünnen Muskelschicht auf ein zu isolirendes hartes Myom kommt. In einem solchen Falle schält man mit Finger, Raspatorium, Elevatorium, Zangenlöffel oder anderen stumpfen Instrumenten die Geschwulst heraus, wie man aus der Kopfschwarte einen festen Atherombalg entfernt. Die zurückbleibende Höhle wird ausgespült.

Gewöhnlich steht nach einigen heissen Ausspülungen die Blutung. Im anderen Falle ist zu versuchen, ob mit tiefliegenden Suturen die Wände der Höhle aneinander zu bringen sind. Gelingt dies z. B. bei hohem Sitze der Höhle nicht und blutet es stark, so legt man in die Höhle einen in Liquor ferri getauchten Tampon. Natürlich ist die Entfernung des Tampons schwer; oft bleiben kleine, sich erst allmählich abstossende Wattepartikeln und Borken lange zurück und unterhalten Eiterung und Jauchung. Dann tritt vielleicht Resorptionsfieber ein und macht die Desinfection der Jauchehöhle dringend nothwendig. Das hier

anzuwendende Verfahren ist pag. 59 beschrieben: die permanente Irrigation.

Lässt es sich irgendwie vermeiden, so erspart man sich und der Patientin die Inconvenienzen der styptischen Tamponade.

Nach meinen Erfahrungen zu urtheilen, sind die ausschälbaren Myome entschieden die selteneren. Viel häufiger gehen die interstitiellen Myome continuirlich in das Gewebe des Uterus über, und man ist nach Incision der vermeintlichen Kapsel in der unangenehmen Lage, nun im Dunkeln, durch das Gefühl nothdürftig orientirt weiter zu arbeiten. Blut überströmt die Hand, mühsam reisst man mit den Fingern einige, wenige, zähe Fetzen los. Ein Instrument nach dem andern wird eingeführt. Keins genügt. Schliesslich muss man die Operation unterbrechen. Ein „heilkünstlerisches" Verfahren war die Operation gewiss nicht zu nennen! Die Patientin aber hat einen grossen Theil der Geschwulst zerquetscht, sugillirt, von der Ernährung abgetrennt, im Uterus. Allerdings kann sich ein Demarcationsprocess ausbilden. Dann verjauchen die Geschwulstreste und stossen sich ab, aber die Gefahren für die Operirte sind dabei sehr bedeutend. Zunächst ist die Blutung oft colossal. Dann tritt mitunter acute Sepsis ein. Peritonitis sowohl ohne als nach Perforation des Uterus. Besonders häufig ist in diesen Fällen eine Phlebitis, die mit Thromben und Embolien schliesslich als Pyämie verläuft. In den weiten Gefässen des Tumor beginnen die Thrombosirungen, bei der grossen Anämie setzen sie sich als marantische Thromben in die weiten abführenden Gefässe, in denen die vis a tergo fehlt, fort, die gangränescirenden Geschwulstreste liefern die nöthigen Fäulnisskeime und die Pyämie ist fertig!

Dass aber auch manche Fälle glücklich enden, lehrt die Erfahrung. Es wird vor allem darauf ankommen, dass möglichst viel entfernt wird. Zaghafte Operateure, die langsam operiren, zu bald, durch die Blutung ängstlich gemacht, aufhören, werden schlechtere Resultate haben, als solche, welche möglichst schnell und sachkundig, stets orientirt durch combinirte Handgriffe, die Geschwulstmassen wenigstens grösstentheils entfernen.

In jedem Falle aber, sei es, dass man mehr oder weniger vollständig zum Ziele gekommen ist, muss in der sorgfältigsten Weise der antiseptische Apparat angewendet werden. Das wichtigste antiseptische Instrument ist der Thermometer. Nach der Operation muss alle zwei Stunden gemessen werden. Sofort beim Steigen der Temperatur ist mit zwei- bis fünfprocentiger Carbolsäurelösung die Wunde auszuspülen. Bei jeder Ausspülung ist zu touchiren, um Fetzen, die sich

nachträglich ablösen oder die etwa nur noch in loser Verbindung stehen zu entfernen. Ist nach 48 Stunden die Gefahr der Verblutung und der primären Sepsis vorüber, so nehme ich lieber leichtere Desinficientien, Salicylsäure, Chlorwasser, unterschwefligsaures Natron, Alkohol-Wasser, selbst nur Salzwasser. In den vielen Buchten der zerfetzten Geschwulst bleibt zu viel Carbolsäure zurück. Und eine Carbolintoxication bei hochgradig anämischen Personen hat ihre grossen Gefahren.

Wäre das Fieber, welches auch im günstigsten Falle genau zu controliren ist, nach den Ausspülungen nicht gewichen, so müsste man, wie nach der styptischen Tamponade, zu der pag. 59 beschriebenen permanenten Irrigation greifen.

Nicht unerheblich modificirt wird die Kolpomyotomie dadurch, dass vor der Operation schon das Myom necrotisch geworden ist. In derartigen Fällen findet man die Geschwulst oft ganz schlaff, sie rollt sich gleichsam wie eine sich lösende Ringellocke auf und fällt als blaurothe zäh zottige Masse vor die Vulva vor. Dieser Zustand dauert höchstens 24 Stunden, dann wird die Masse weicher, schmieriger: sie verfault, stinkt, zerfällt.

Unter diesen Umständen ist die Therapie eine sehr einfache. Es kann gar kein Zweifel darüber existiren, ob der Eingriff erlaubt ist oder nicht, es muss à tout prix operirt werden.

Die Blutung ist meist nicht sehr bedeutend, je mehr es blutet, um so mehr beeile man die Operation. Man hüte sich, die Geschwulst unten abzureissen oder abzuschneiden. Die fetzige Masse führt, wie die Nabelschnur zur Placenta, so zur Ursprungsstelle. Hat man diese gefunden respective einigermassen umtastet, so trennt man Alles nur mögliche ab. Auch zu diesem Zwecke ist die Siebold'sche Scheere (Figur 140) das beste scharfe, die Löffelzange (Figur 142) das beste stumpfe Instrument. Genaue Vorschriften für das Verfahren kann man nicht geben. Nur muss schnell operirt werden, oft schliesst sich der Muttermund, sobald die ihn dilatirende Geschwulst entfernt ist.

Blutet es nach der Operation, so wendet man am einfachsten die styptische Tamponade an.

Bei diesen Fällen besonders tritt die permanente Irrigation in ihr Recht, denn wir müssen nicht nur prophylactisch wirken, sondern eine schon inficirte Wunde desinficiren. Noch jedesmal, wenn nicht tagelange Jauchung jedes genaue Bild zerstört hatte, fand ich in den zuletzt entfernten Resten eitrige Züge, sodass also hier eine ganz deutliche Demarcationslinie vorliegt, welche den Sequester, das necrotische Myom, vom gesunden respective noch ernährten Gewebe trennt.

Die Beobachtung, dass nach kleinen chirurgischen Eingriffen das Myom necrotisch wird, hat man auch therapeutisch verwerthet. Es wurde von einigen Operateuren ein Schnitt über das Myom, das heisst durch die bedeckende Muskelschicht gemacht, dadurch sequestrirte sich das Myom und wurde in einer zweiten Sitzung entfernt. Auch gelingt es wohl, bei diesen Einschnitten die Kapsel eines festen Myoms zu incidiren und dadurch den spontanen Ausstossungsprocess zu ermöglichen.

Erzählungen von derartigen Operationen mit gutem Ausgange mögen aber ja Niemanden zu dem Glauben veranlassen, dass man bei jedem in das Uteruscavum hineinragenden Myom die Ausstossung durch Längsschnitte über die Geschwulst in gefahrloser Weise bewirken könne. Wiederholt habe ich auf die Gefahr unvollendeter Myomoperationen hingewiesen.

Ich hoffe, dass durch meine Darstellung die grossen Gefahren klar geworden sind, und ich warne nochmals zum Schluss davor, ohne die dringendsten Indicationen an die Kolpomyotomie bei interstitiellen Myomen oder breitbasigen, submucösen Polypen zu gehen.

Grosse, schnellwachsende Uterusmyome, namentlich die cystischen, müssen durch die Laparomyotomie entfernt werden. Auch interstitielle Myome sind, sobald sie nicht sehr klein und die Scheide und der Cervix sehr weit sind, von der Abdominalhöhle aus zu operiren.

Allerdings kann man bei Laparomyotomien die Gefahren vorher berechnen, meistentheils mit Sicherheit die Geschwulst vollständig entfernen, die Blutung stillen, und ist, erfolgt keine Sepsis, vor Nachkrankheiten sicher. Indessen ist jede Laparotomie trotz aller Asepsis eine lebensgefährliche Operation. Nur also dann, wenn eine dringende Indication vorliegt, ist es gestattet, die Laparomyotomie zu machen. Abgesehen von den Fällen, wo Incarcerationserscheinungen eine Indicatio vitalis abgeben, ist die Laparomyotomie vorzüglich bei schnellem Wachsthum der Geschwulst und dadurch bedingter Rückwirkung auf das Allgemeinbefinden, sowie bei unstillbaren, allen Mitteln trotzenden Blutungen angezeigt. Dabei ist klar, dass, je ungefährlicher die Laparotomien im Allgemeinen werden, um so weiter der Kreis der Indicationen zur Laparomyotomie gezogen werden darf.

Die operativen Verfahren sind heute noch in der Entwicklung begriffen, und es wird deshalb genügen, die Verfahren kurz zu schildern. Als Principien gelten: strenge Antisepsis, Bedeckung der Schnittwunde am Uterus mit Peritonäum, prompte Blutstillung, vollkommner Schluss der Bauchwunde, also Versenkung des Stiels.

Der Bauchschnitt muss nach der Grösse des Tumor verschieden gross ausfallen. Vom Processus xiphoideus bis zur Symphyse herab wurde bei sehr grossen Tumoren der Bauch eröffnet. Da meistentheils der Tumor nicht kugelrund ist, so bringt man ihn mit der schmalen Seite durch die Wunde. Bei Vorhandensein eines deutlichen Stiels, also bei subperitonäalen Polypen, wird der Stiel, falls er dünn ist, mit einem starken Seidenfaden unterbunden. Danach schneidet man den Tumor ab, beobachtet noch einige Zeit den Stiel, um zu sehen, ob Blut aussickert, zieht vielleicht die Ligaturen noch fester, legt noch einen Faden um den Stiel, unterbindet Gefässe, die gefährlich erscheinen, isolirt und sucht, wenn irgend möglich, durch feine Nähte das Peritonäum über die Schnittwunde hinüberzuziehen.

Bei dickeren kurzen Stielen, d. h. bei unmittelbarem Aufsitzen der Geschwulst auf dem Uterus legt man eine Präventivligatur um den Stiel und schnürt denselben stark zusammen. In die Schnürrinne wird später der Faden gelegt. Zum Zusammenschnüren des Stiels dienen Drahtschnürer. Diese Instrumente sind in sehr viel verschiedenen Modificationen construirt. Ein einfaches Instrument ist der Köberlé'sche Drahtschnürer (Figur 143). Das freie Ende des Drahtes wird um den Stiel des Tumor gelegt, der Draht hierauf ebenso durch die obere Oeffnung geführt und um den unteren Knopf befestigt, wie das andere Ende des Drahtes. Hierauf verkleinern Drehungen an der Scheibe die Schlinge.

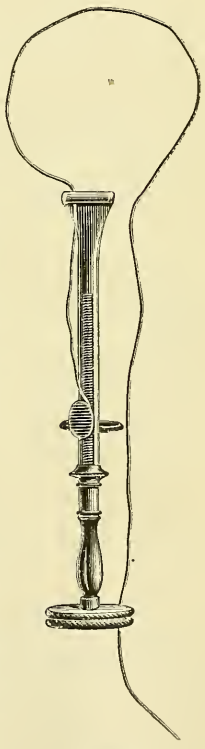

143.
Köberlé's Drahtschnürer.

Hat man nach Anlegung dieses Schnürers die Geschwulst abgeschnitten, so ist das Operationsfeld zugänglich. Bei breiter Schnittfläche verfährt man so, dass die Schnittfläche keilförmig zugeschnitten wird. Nun bringen sehr tiefe, starke Suturen die Wundflächen aneinander (Schröder). Vorsichtig löst man den Schnürer, um, falls es blutet, sofort wieder zuzudrehen und mehr Suturen zu legen. Steht die Blutung definitiv, so wird die Schlinge entfernt. Dies geschieht am schnellsten durch Abkneifen des Drahtes mit einer scharfen Drahtzange.

Ist aber gar kein Stiel vorhanden, so legt man die Ligatur unmittelbar unter der Geschwulst an. Demnach kann die Ligatur bei

Tumoren, die sich bis an den Cervix erstrecken, um diesen herum gelegt werden müssen. Zu diesem Zwecke verwendet man mit grossem Vortheil einen dünnen Gummischlauch, der mehrmals bei starkem Emporheben der Geschwulst unter der Geschwulst angelegt wird. Nunmehr gelingt es die Geschwulst oberhalb zu enucleiren. Schröder hat gezeigt, dass man auch direct den Uterus ligiren kann und dass dabei keineswegs das abgebundene Stück gangränescirt. Der genannte Autor führte mit einer Nadel einen Doppelfaden durch den Uterus, ligirte nach beiden Seiten und schnitt nun die Geschwulst wie eine Scheibe aus einer Melone aus. Die keilförmige Wunde wurde zusammengenäht. Bei tief herabreichenden Tumoren hat Schröder die Ligaturen unterhalb der Tube und Ovarien angelegt, also ein Stück des Ligamentum latum, Tube und Ovarium mit entfernt. Die Entfernung der letzteren ist stets nöthig, wenn der ganze Uterus amputirt wird.

Liegt aber das Myom tiefer als der innere Muttermund, so wird die Entfernung unmöglich sein, ebenso ist es fraglich, ob Myome, welche zwischen die Platten des Ligamentum latum und unterhalb des Beckenperitonäum gewuchert sind, sich entfernen lassen.

Péan hat bei sehr grossen Tumoren, welche er nicht aus dem Bauch hervorwälzen konnte, Nadeln durch den Tumor selbst gestochen, und ihn so partienweise unterbunden respective zusammengeschnürt. Darauf wurde der Tumor stückweise abgeschnitten. Die grosse Wundfläche wagte Péan nicht zu versenken, sondern befestigte sie in der Abdominalwunde. Diese Methode gestattete die Schlingenschnürer vorläufig liegen zu lassen und schien deshalb grössere Sicherheit gegen Nachblutung zu gewähren.

Je grösser die zurückbleibenden Geschwulsttheile sind, je ausgedehnter die vom Peritonäum unbedeckte Schnittfläche ist, um so grösser werden die Gefahren für das Leben sein.

Unter dem Namen: „anticipirter Klimax“ hat Hegar nach Trenholme's Vorgange ein Verfahren vorgeschlagen und ausgeführt, das nach theoretischen Erwägungen rationell und nach praktischen Erfahrungen heilsam ist. Es steht fest, dass nach Aufhören der Menstruation das gefährlichste Symptom, die Blutung, oft vollkommen verschwindet, und dass, wenn nicht ein Rückgang, so doch ein Stillstand im Wachsthum der Geschwulst häufig beobachtet wird. Demnach hoffte man, durch die Castration: die Entfernung beider Ovarien, mochten sie gesund oder nicht gesund sein, den günstigen Einfluss der Menopause zu anticipiren.

Allein die Erfahrung hat noch nicht klar entscheiden lassen. Es kommen zweifellos Fälle von definitivem Aufhören der Blutungen, Kleinerwerden, ja sogar Schwinden des Myoms, also von relativer Heilung vor. Andererseits berichtet Schröder, dass die „Heilung" nur kurze Zeit vorgehalten habe, und dass der Tumor nach der Castration gewachsen sei. Der genannte Autor sucht den günstigen Einfluss der Castration theilweise auch in der nothwendigen Unterbindung grosser ernährender Gefässe, und sah selbst einen Fall von Schrumpfung eines Myoms nach Abbindung einer gefässreichen Netzadhäsion.

Wird also einmal die Laparotomie gemacht, und ist der Tumor irgendwie zu operiren, so ist es besser, den ganzen Tumor zu entfernen. Der Erfolg der Castration ist kein sicherer und die Gefahren sind erheblich. Wegen eines zweifelhaften Erfolges wird man ohne Indicatio vitalis die Laparotomie nicht wagen dürfen.

Vor allen Dingen aber ist die Castration oft sehr schwierig, da beim Wachsthum der Geschwulst die Ovarien an den Tumor selbst herangezerrt und von ihm ausgezerrt oder ganz verlagert sein können. Deshalb stimmen wir Schröder vollkommen bei, wenn er nur bei Unmöglichkeit der Entfernung des Myoms, die Castration als Nothbehelf gemacht wissen will.

Uebrigens rathen wir dringend, sich die Chancen der Operation in jedem Falle recht sorgfältig klar zu legen. Denn Nichts ist peinlicher, als wenn man die Ovarien überhaupt nicht findet, nicht zu ihnen gelangen, oder sie nicht isoliren kann, wenn der Tumor nicht zu entfernen ist und man völlig unverrichteter Sache den Leib wieder zunähen muss.

B. Das Uteruscarcinom.

Anatomie.

Wie überhaupt Carcinome mit Vorliebe an den Stellen entstehen, wo zwei verschiedene Epithelspecies aneinander stossen, so findet man an der Portio vaginalis, sowohl relativ als absolut, am häufigsten Carcinome.

Die Aetiologie ist unbekannt. Das Carcinom kommt am meisten zwischen dem 40. bis 50. Lebensjahre vor, doch sind auch Fälle beschrieben, die Mädchen von 16 und 17 Jahren und Greisinnen von 70 bis 80 Jahren betrafen.

Das Carcinom tritt am Uterus in verschiedenen Formen auf. Zunächst finden sich bei intacter Schleimhautoberfläche der Portio breit-

basig aufsitzende, carcinomatöse Polypen von regelmässiger, runder Gestalt. Auch bilden sich unter der Schleimhaut, zunächst wenig hervorragend, einer oder mehrere Knollen, welche der Portio eine allmählich mehr und mehr unregelmässige Gestalt verleihen. An diese Knollen bilden sich andere an, sodass, während zunächst nur eine Lippe erkrankt war, schliesslich der ganze, von der Scheide aus fühlbare Abschnitt des Uterus in eine höckerige Masse verwandelt ist.

Das Carcinom wuchert in der Scheidenwandung nach unten. Es bilden sich in ihr bis zum Introitus vaginae herab Carcinomknollen, auf die der untersuchende Finger direct stösst, sodass öfter das Touchiren ganz unmöglich ist. Ebenso bildet dieses Uterovaginalcarcinom regionäre Metastasen in den Parametrien. Diese Tumoren vergrössern sich so sehr, dass sie den Uterus vollkommen fixiren und oft bis an die Beckenwand reichen. Dadurch werden die in dem Parametrium verlaufenden Ureteren dislocirt, comprimirt und stenosirt. Auf diese Weise entsteht Hydronephrose und Dilatation des Ureter, ein fast constanter Befund bei Uteruscarcinom. Auch die benachbarten Organe, Blase und Mastdarm, werden in Mitleidenschaft gezogen. Letzterer wird dislocirt, es entstehen Knickungen, Fistelbildung. Die Darmgase dringen in die Carcinommassen ein, diese zerfallen, entzünden sich, Abscesse brechen nach unten und oben durch. So secirte ich einen Fall, wo über der Symphyse ein Abscess sich öffnete und Jauche, Koth und Darmgase entleerte. Auch die Blase wird vom Carcinom angefressen respective durchbrochen, sodass Fistelbildung, Schrumpfung der Blase und Katarrh der Blasenschleimhaut entstehen.

Nach oben hin ist meist der Uteruskörper erhalten, die blassen Carcinomknollen grenzen sich deutlich vom hochrothen Uterus ab. Andererseits kommt es aber auch manchmal zu einer Krebsinfiltration des ganzen Uterus, sodass der malacische Uterus von der Grösse einer puerperalen Gebärmutter überall nur aus Carcinommassen besteht.

Die bis unter das Peritonäum wachsenden Carcinomknollen dislociren dieses und reizen es zu Entzündung. Das Peritonäum des Douglasischen Raumes wird nach oben geschoben. Es entstehen vielfache peritonäale Verlöthungen, dadurch wird der Uterus bis an den Fundus hinten und vorn in Pseudomembranen und schwartige Entzündungsproducte eingebettet. In seltenen Fällen wachsen überall auf dem Peritonäum Carcinomknollen: Carcinose des Peritonäum.

Das Charakteristische aller Carcinome ist das schnelle Wachsthum und der damit zusammenhängende schnelle Zerfall an einzelnen Stellen.

So zerfällt auch der Uteruskrebs partienweise durch den Wachsthumsdruck auf dem Wege der fettigen Degeneration. Der Krebs schmilzt an einzelnen Stellen ein, es entstehen Exulcerationen, von denen verfettete Epithelien, Bindegewebsfetzen: necrotisches Stroma des Krebses, seröse Blutflüssigkeit und Blut abgehen. Späterhin wird die Secretion übelriechend, jauchig.

Entsteht der primäre Krebsknoten etwas höher, so wuchert er auch aus der Oeffnung der sonst intacten Portio hervor. Der Muttermund ist auseinander gedrängt, die blasse Portio umgiebt die hochrothe, kleine Geschwulst. Beim späteren Wachsthum entstehen auch hier die beschriebenen Formen.

Handelte es sich bis jetzt um einen tiefen parenchymatösen Krebs, so kommt auch das oberflächliche Epitheliom am und im Uterus vor. Zunächst in der Form des papillomatösen Carcinoms, des Blumenkohlgewächses. Dieses, von der unteren Fläche der Portio entspringende Carcinom bildet eine schnell wachsende, dendritische Geschwulst, die von circumscripter Stelle beginnend, die Tendenz hat, wachsend die Scheide auszufüllen. Dabei wuchern aber ebenfalls Zapfen oder carcinomatös entartete Drüsenschläuche nach oben, sodass selbst nach operativer Entfernung der Geschwulst in der Schnittfläche ein Recidiv entsteht. Der Umstand, dass wohl jedesmal nach Abtragung eines solchen Tumor schliesslich dieselben Endformen wie beim parenchymatösen Krebs entstehen, zeigen am deutlichsten den carcinomatösen Charakter.

Ferner finden sich im Cervix wirkliche Epitheliome, flächenartige Krebsgeschwüre. Sie verwandeln den Cervix in einen tiefen, weiten Krater. Es kann aber auch der äussere Muttermund lange Zeit erhalten bleiben, sodass nur der Cervicalkanal vom Carcinom erweitert wird. Später aber erstreckt sich das Krebsgeschwür auf die Portio und Scheide, frisst sich in Blase und Mastdarm ein und bildet secundäre Carcinomknollen in der Umgebung. Auch hier kann das Endresultat vollkommen dem parenchymatösen Krebs entsprechen.

Die letzte und seltenste Form ist das Carcinom des Körpers, eigentlich ein malignes Adenom. Es ist ein Cylinderzellencarcinom, zerstört den Uteruskörper, lässt aber die Portio intact.

Die Metastasen des Uteruskrebses haben nichts Charakteristisches. Im Allgemeinen sind sie selten. Nicht erwähnt wird meistens, dass in der Spongiosa der Becken- und Oberschenkelknochen Carcinomknollen vorkommen. Auch in der Clavicula habe ich eine Metastase gesehen, und einmal entfernte ich von der äusseren Haut, zwischen Vagina und

Anus, ein faustgrosses Carcinoma pendulum, das gleichzeitig mit einem Recidiv an der Portio entstanden war.

Symptome und Verlauf.

Die objectiven Symptome bestehen, abgesehen von den Folgen für das Allgemeinbefinden, in Ausflüssen aus der Scheide. Charakteristisch ist Blutung und Jauchung. Erstere tritt sowohl zeitig als spät, letztere meist etwas später auf.

Nicht selten berichten die Kranken, dass schon seit längerer Zeit die Menstruation auffallend stark und langdauernd war, dass auch in der intermenstruellen Zeit öfter Blut abging, oder dass der Typus der Menstruation vollkommen verschwunden ist. Da die Carcinome meist in der klimacterischen Zeit sich finden, so werden die Patientinnen durch die Unregelmässigkeiten anfangs nicht besonders geängstigt.

Häufig wird auch erzählt, die Menstruation sei schon ein, zwei oder mehr Jahre ausgeblieben, dann habe sie sich in verstärktem Maasse, in ganz unregelmässiger Weise und mit besonders schwächendem Einfluss wieder eingestellt. In anderen Fällen wieder wird angegeben, dass ein Trauma stets Blutungen hervorrufe, so z. B. eine besondere Anstrengung beim harten Stuhlgang, ein Coitus, eine körperliche Anstrengung.

Die Quantität der Blutung ist durchaus verschieden, es kommt vor, dass fortwährend nur wenig Blut abgeht, während in anderen Fällen eine so colossale Blutmenge verloren wird, dass die Patientinnen ohnmächtig werden und von einem Blutsturz berichten.

Wohl niemals erhält man auf die Frage: ob nicht auch Blutwasser abgeflossen sei, eine verneinende Antwort. Dieser auch als „fleischwasserähnlich“ beschriebene Abgang hat bei Blumenkohlgewächsen oft rein serösen Charakter und ist anfangs durchaus nicht übelriechend. Bei genauer Besichtigung sind stets kleine weisse Flöckchen — Epithelklumpen und Fetzen des Krebsstroma — beigemischt. Beim parenchymatösen Krebs kann lange Zeit jede Secretion fehlen, nur ist wegen der consecutiven Metritis auch hier die Menstruationsblutung sehr stark. Dagegen ist die Secretion eines Schleimhautkrebses des Cervix oder des Körpers von Anfang an sehr reichlich. Hier ähnelt zuerst der Ausfluss einem aus dem Wochenbett verschleppten Catarrh, bei dem Schleim, Eiter und Blut abgeht.

Natürlich wird in allen drei Fällen leicht eine Fäulniss der Secrete durch Bacterieninvasion erfolgen. Untersuchungen und Vaginal-Injectionen ohne antiseptische Cautelen, traumatische und spontane Zerstörungen von Geschwulsttheilen, zurückgehaltene Blutcoagula und

Secrete, Manipulationen zur Blutstillung, Unreinlichkeit der äusseren Geschlechtstheile etc. werden bei der weiten Vulva Multiparer die Fäulnisserreger auf den in günstigster Weise vorbereiteten Boden verpflanzen. Ist auf diese Weise erst Fäulniss der Secrete eingetreten, so lässt sie sich kaum wieder beseitigen, und es fliesst von jetzt an die charakteristische Carcinomjauche aus. Diese hat einen höchst unangenehmen, süsslich widerlichen Geruch, der besonders dann penetrant wird, wenn ihm bei Fistelbildung Urin beigemischt ist. In den niederen Ständen, wo die Möglichkeit sorgfältiger Reinigung der Patientin und der Lagerstätte nicht existirt, wo bei Gewissheit der Unheilbarkeit die Sorgfalt der Angehörigen nur zu bald erlahmt, wo alle Familienglieder in enger Stube zusammengedrängt existiren, und aus Sparsamkeit die theuer bezahlte Ofenwärme möglichst lange conservirt wird, da bildet sich manchmal eine Atmosphäre, die fast unerträglich den Arzt beim Eintreten zurückschreckt.

Fast immer stellt sich Obstruction ein. Sie kann sowohl mechanischen Ursprungs sein: das Carcinom verengt die Passage, als auch mehr dynamischen: aus Furcht vor den beim Stuhlgang eintretenden Schmerzen und Blutungen wird der Stuhlgang angehalten. Auch der Säfteverlust führt zum Härterwerden der Fäces.

In anderen Fällen wiederum scheint das directe Einwuchern des Carcinoms in den untersten Abschnitt des Dickdarms diesen in toto in einen Reizzustand zu versetzen, sodass colliquative Diarrhoeen bestehen. Doch ist in derartigen Fällen auch an amyloide Degeneration der Darmschleimhaut zu denken.

Die Symptome, welche das Uebergreifen des Carcinoms auf die Blase begleiten, bestehen zunächst aus den Symptomen eines Blasenkatarrhs. Häufiger Harndrang, Brennen beim Urinlassen, eitriger Bodensatz im Urin stellen sich ein. Späterhin kann es zur Beschränkung des Lumen eines oder beider Ureteren kommen. Beim allmählichen Wachsthum der Geschwulst tritt die andere Niere vicariirend symptomlos ein. Besteht aber beiderseitig Compression des Ureters, so tritt Dilatation der Ureter bis zu Dünndarmstärke, Hydronephrose, selbst Pyelonephritis und Urämie mit ihren weiter unten zu besprechenden Folgen ein. Ist eine Fistel entstanden, so fliesst der Urin per vaginam ab. Dann wird die Vulva und Umgebung erythematös und schmerzhaft.

Gelangt die Geschwulstbildung in die Nähe der grossen Gefässe, sie comprimirend oder selbst in sie hineinwachsend, so entsteht Oedem einer oder beider unterer Extremitäten. Das Oedem steigt bald nach oben, sodass die Vulva und Unterbauchgegend anschwillt. Bei dieser

ödematösen Schwellung kann die Vulva so verlegt sein, dass man kaum den Eingang findet. Die bis über den Anus sich erstreckende Schwellung, die Hindernisse, auf welche das aus den Hämorrhoidalvenen fliessende Blut stösst, führen zur Bildung von grossen Knoten am After und erleichtern im Vereine mit der Unreinlichkeit das Entstehen von Decubitus.

Gegen das Ende des Lebens entstehen oft auch universelle Oedeme in Folge von Erkrankung der Nieren.

Das subjective Symptom des Carcinoms: der Schmerz ist durchaus nicht constant, ja gewiss verlaufen mehr Carcinome ohne als mit Schmerzen. Namentlich bei alleiniger Betheiligung der Portio ist es gar nicht ersichtlich, wo Schmerzen herkommen können, denn die Portio ist unempfindlich. Greift aber die Neubildung auf den Uteruskörper über, so müssen Schmerzen eintreten. Sie werden oft als nach den Beinen ausstrahlend, bohrend, stechend oder wehenartig beschrieben. Den letzteren Charakter bis zum Schmerzparoxysmus der Uteruskolik können die Schmerzen dann annehmen, wenn die Secrete hinter Carcinommassen in der Uterushöhle zurückgehalten werden. Nicht selten geben die Patientinnen deutlich an, dass unter Wehenschmerzen Flüssigkeit ausgestossen wird. Auch den Druck, den das Wachsthum eines Carcinoms z. B. im Corpus ausübt, die directe Zerstörung und Reizung der Nerven ist eine Ursache des Schmerzes.

Die Blase reagirt ebenfalls durch Tenesmus auf den Reiz der hineinwachsenden Neubildung.

Fast immer ist die Palpation des Unterleibes, sowie die digitale Bewegung des Uterus empfindlich. Die oben erwähnte Betheiligung des Peritonäum lässt dies nicht wunderbar erscheinen. Nur selten steigern sich die Schmerzen zu denen der allgemeinen Peritonitis. In solchen Fällen muss man an Durchbruch eines Jaucheherdes, der allerdings sehr selten ist, oder an eine acute allgemeine Carcinose des Peritonäum denken. Auch letztere verläuft manchmal fieberhaft.

Zerfällt eine Geschwulst mehr und mehr, schwächen die bedeutenden Blutungen den Organismus, existirten vielleicht schon — der Anfang der Urämie — die ersten Andeutungen von Koma, so hören die Schmerzen oft, je schlimmer der Zustand wird, um so mehr auf.

Besonders quälend, aber glücklicherweise recht selten ist eine Hyperästhesie der Vulva, die als Pruritus oder Vaginismus in die Erscheinung tritt.

Was die Folgen für das Allgemeinbefinden anbetrifft, so ist zunächst auffallend, dass trotz der Jauchung selten septische Processe entstehen.

Doch kann die Jauche meistentheils gut abfliessen, es existiren in der Geschwulst keine gesunden resorptionsfähigen Lymphgefässe, und öffnet sich ein Blutgefäss, so schwemmt das ausfliessende Blut die Infectionsstoffe von der Oeffnung hinweg. Auch darf man wohl nicht vergessen, dass der Körper gleichsam abgestumpft ist. Wie so mancher Anatom ungestraft mit Wunden Sectionen macht, die bei Anderen sofort zu Lymphangitis führen, so ist wohl auch hier eine Durchseuchung des Körpers eingetreten. Es ist nicht unmöglich, dass ein Theil der Symptome, welche das Allgemeinbefinden betreffen, auf einer allmählichen Aufnahme septischer Stoffe beruht.

Fast stets besteht bei Carcinom in Folge der Obstruction Anorexie. Diese Appetitlosigkeit, das Gefühl von Uebelkeit und das wiederkehrende Erbrechen sind auf den Aufenthalt in der oft scheusslichen Atmosphäre und auf urämische Intoxication und Hydrämie zu beziehen. Wie schon mehrfach erwähnt, kommt es besonders häufig zu Symptomen, welche auf eine Nierenerkrankung hindeuten. Fortwährende Müdigkeit, wirkliche Schlafsucht, Kopfschmerzen und Sehstörungen sind auf Urämie zu beziehen. Eclamptische Krämpfe treten fast nur unmittelbar vor dem Tode ein. Albuminurie ist nicht selten.

Das Aussehen der Patientinnen bezeichnet man als kachexia carcinomatosa, dazu gehört: die gelbliche Blässe, der leicht ödematöse Auflug des Gesichtes, die tiefliegenden matten, wegen des Fettschwundes grösser erscheinenden Augen, die langsamen Bewegungen der blutleeren Lippen, die mühsam über die Zähne zum Schluss des Mundes gezogen werden, der schmerzliche Gesichtsausdruck, das ganze, ein tiefes körperliches Leiden und resignirte Hoffnungslosigkeit documentirende Benehmen.

Der Tod erfolgt auf verschiedene Weise. Das häufigste Symptom, die Blutung, führt am seltensten zum Tode. Doch habe ich zweimal den Tod in Folge von spontaner Blutung eintreten sehen. Fast ebenso selten ist der Tod an acuter Peritonitis, wenigstens wenn dieselbe nicht etwa Folge eines Eingriffs ist. Auch acute Carcinose des Bauchfells, fast unter denselben Symptomen wie Peritonitis verlaufend, tödtet nur selten.

Nach chirurgischen Eingriffen sind natürlich auch die accidentellen Wundkrankheiten: Pyämie und Septicämie möglich. Bei weitem die meisten Patientinnen sterben an Urämie. Auch ein grosser Theil der Fälle, welche man gewöhnlich als „an Erschöpfung gestorben" bezeichnet, gehören hierher. Dem genauen Beobachter wird nicht entgehen, wie bei lange bestehenden Oedemen sich comatöse Zustände, benommenes Sensorium, Erbrechen, heftigste Kopfschmerzen zeitweilig

einstellen und wieder verschwinden. Rechnet man dazu den Gebrauch der Narcotica, die Herzschwäche, die fehlerhafte Beschaffenheit des Blutes, die gestörte Assimilation bei Anorexie und Obstruction, die geistige Depression und das Athmen in verdorbener Luft, so wird man sich nicht wundern, dass die Maschine des menschlichen Körpers, auch ohne directe Veranlassung, schliesslich zu fungiren aufhört. Oft aber führt die Urämie zu auffallenden Erscheinungen, vor allen zu Convulsionen. Sie leiten das Ende ein und eine Patientin erholt sich kaum wieder zum völligen Bewusstsein. In jedem derartigen Falle habe ich bei Obduction des Schädels Oedem der Pia mater, und stark angeschwollene, blauschwarze Venen gefunden.

Da man den Beginn eines Carcinoms nicht beobachtet, so kann man auch nicht genau wissen, wie lange das Leiden dauert. Ich habe Fälle von rapidem Verlauf gesehen, sodass nach Abschneiden eines isolirten Knoten an der Portio binnen $^1/_4$ Jahr der Tod nach Reproduction massenhafter Carcinomknoten erfolgte. Andererseits habe ich einen Fall $3^1/_2$ Jahr lang beobachtet. Es handelte sich um einen auffallend harten Cervixkrebs, welcher ausser heftigen Blutungen keine Symptome machte. Im Allgemeinen nimmt man $1^1/_2$ bis 2 Jahre als Dauer an.

Diagnose.

Die Diagnose eines schon längere Zeit bestehenden Krebses ist sehr leicht. Fast unmöglich ist hier ein Irrthum. Die Blutungen in der klimacterischen Periode, der üble Geruch des Ausflusses, das kachectische Aussehen der Patientin lassen oft ohne Untersuchung die Diagnose mit grösster Wahrscheinlichkeit stellen. Bei der Exploration entdeckt der Finger leicht die verschieden harte, bröckliche oder knollige Geschwulst, welche entweder die Portio ganz unregelmässig macht oder bis tief in die Scheide hineinreicht. Ein Carcinom blutet bei der Untersuchung sehr leicht. Deshalb ist Vorsicht und Schonung nothwendig, wenn der Verdacht auf ein Carcinom vorliegt.

So leicht die Diagnose eines ausgebildeten Carcinoms ist, so schwer, ja unmöglich ist es, das Carcinom im Beginn als solches zu erkennen. Hier ist vor allem die Differentialdiagnose zwischen Carcinom und den pag. 200 beschriebenen adenoiden Erosionen der Portio wichtig. Folgendes dient zur Orientirung: im Ganzen finden sich die gutartigen Erosionen, als Folge der Wochenbetten mehr bei jungen Frauen, nur selten leidet das Allgemeinbefinden so stark wie beim Carcinom. In den gutartigen Erosionen sieht man oft glänzende Ovula Nabothi. Innerhalb der Erosion giebt es keine intacte Schleimhautstelle; grössere, klaf-

fende Risse führen in den Cervicalcanal hinein, das Ganze sieht hochroth aus und blutet leicht. Das Carcinom dagegen ist im Beginn meist auf eine Stelle beschränkt, bildet hier eine distincte, kleine Geschwulst von gleichmässiger Oberfläche, und lässt zunächst den anderen grössten Theil des Cervix intact. Hat das Carcinom schon den ganzen Cervix ergriffen, so ist die Knollenbildung deutlich. Dabei ist meistens der vaginale Theil der Portio blass. Ist stellenweise Zerfall eingetreten, so ist sowohl dem Gefühl als dem Gesicht das partieenweise, verschiedene Verhalten der Portio auffallend. Wuchert, wie oben beschrieben, ein Carcinomknoten im Cervix, so ist die Diagnose beim ersten Untersuchen sehr schwierig. Irrthümer kommen hier leicht vor. Ich kenne mehrere als Cervixcarcinom diagnosticirte und stark geätzte Fälle, bei denen völlige Heilung eintrat. Hier hatte es sich sicher nur um Cervixcatarrh mit gewucherter Schleimhaut gehandelt.

Ist es deshalb unmöglich, die Diagnose sofort zu stellen, so muss man behufs mikroskopischer Untersuchung ein Stück excidiren. Dieser Excision wird man eine Behandlung der Erosion vorausschicken. Verschwinden die Erosionen nach der pag. 205 geschilderten Therapie, so kann es sich nicht um Carcinom handeln. Eine schonende Behandlung, selbst wenn sie die Diagnose 3 Wochen im Unklaren lässt, ist durchaus geboten. Eile ist hier nicht nothwendig.

Sollten die Erosionen nicht heilen, so schneidet man mit Häkchen und Messer einen Keil derart aus, dass man gerade den Rand des Cervix mitbekommt. Die Basis des Keils am äusseren Muttermunde muss man auf mindestens 1 cm berechnen. Dieser Keil wird in Leber eingeklemmt, eingekittet und erhärtet. Es werden Schnitte angefertigt und diese untersucht. Durch ein Zerzupfungspräparat bekommt man keine genügende Klarheit. Nach Excision des Keils legt man eine Sutur durch die Wundfläche. Handelt es sich um Erosionen, so heilt die Wunde primär zusammen, ja der Blut- und Substanzverlust hat hier einen entschieden heilenden Einfluss. Beim Carcinom giebt es leicht Nachblutungen. Die Sutur schneidet durch, die Wunde klafft bald wieder. Stets setze man nach der Excision einen Tampon auf die Portio.

In ähnlicher Weise hat man auch zu verfahren, um die Diagnose des Corpuscarcinom zu stellen. Hier holt man mit einem scharfen Löffel aus dem Uterus Partikelchen heraus und untersucht sie. Es handelt sich dabei um die Differentialdiagnose zwischen Corpuscarcinom, Sarcom, Endometritis fungosa und Adenomen verschiedener Art.

Bei den S. 294 beschriebenen cancroiden Polypen dient der Umstand zur Orientirung, dass vollkommen glatte Geschwülste

von der unteren Fläche der Portio selten ausgehen. Das schnelle Wachsthum, die starke Blutung bei der Abtragung und ein Blick auf den markähnlichen hellrothen Durchschnitt der Geschwulst lassen die Diagnose stellen. Höchstens könnte man ein fibromatöses Sarcom vermuthen. Dann entscheidet die mikroskopische Untersuchung.

Blumenkohlgewächse sind wohl stets von carcinomatösem Charakter. Gutartige Papillome kommen ganz isolirt an der Portio kaum vor. Man findet wohl mitunter faustgrosse Papillome in der Scheide und dabei auch fernere Papillome an der Portio, jedoch entdeckt man in diesen Fällen auch an der Vulva spitze Condylome. Das Alter der Patientin, der gonorrhoische Ursprung, das schnelle Entstehen und die definitive Heilung nach einmaliger Abtragung lassen Schwierigkeiten bei der Differentialdiagnose gar nicht aufkommen.

Eine Unsicherheit in der Diagnose kann, wenigstens nach der ersten Untersuchung bei verjauchten Myomen bestehen. Die Anamnese ergiebt ähnliche Thatsachen und bei der Untersuchung fühlt der Finger Fetzen und weiche Massen, wie beim zerfallenden Carcinom. In derartigen Fällen wird man aber stets Fieber bei Fibromen finden, und eine allgemeine Betheiligung des Körpers, welche ein mehr acutes Leiden diagnosticiren lässt. Dann wird die Untersuchung der abgehenden Fetzen sofort die Diagnose klarlegen. Beim Fibrom: Bindegewebe, Muskelfasern, beim Carcinom: Massen grosser Plattenepithelien in zerfallendem, verfettetem oder intactem Zustand. Klar wird die Differentialdiagnose durch die Erfolge der Behandlung: reichliche Auswaschungen der Scheide.

Bei sehr wenig intelligenten, apathischen Patientinnen giebt es wohl zu Anfang zweifelhafte Fälle.

Ferner machen Drüsenpolypen ähnliche Symptome. Ebenso kommen bis über die Klimax verschleppte Katarrhe vor, bei denen man vor der Untersuchung an Carcinom denken kann.

Nach dem bei Schilderung der Symptome Gesagten ist es selbstverständlich, dass die Prognose eine höchst traurige ist.

Behandlung.

Die Behandlung ist eine symptomatische oder radicale.

Leider suchen die Frauen meist erst dann die Hülfe des Arztes auf, wenn das Carcinom schon so weit vorgeschritten ist, dass an eine radicale Entfernung nicht mehr zu denken ist. Dann richtet sich die symptomatische Behandlung gegen die Blutung und Jauchung.

Soll eine Blutung gestillt werden, so stellt man die Portio mit einem Sims'schen Speculum ein und sucht unter Aufspritzen von kaltem Wasser die blutende Stelle auf. Allerdings muss man häufig ohne Speculum sofort wegen Indicatio vitalis die Blutung zum Aufhören bringen. Hat man nicht einmal ein Röhrenspeculum zur Hand, so wird die Patientin auf die Seite gelegt, zwei Finger ziehen kräftig den Damm ab und nunmehr applicirt man einige in Liquor ferri getauchte Tampons auf die Portio. Darüber legt man einige andere Tampons, welche die Scheide schützen. Ist selbst Liquor ferri nicht schnell zu beschaffen, so nimmt man zum Anfeuchten der Watte oder Leinewandfetzen Essig.

Bei zottigen, halbverfaulten weichen Massen, werden dieselben mit dem scharfen Löffel schnell und vollständig entfernt. Hierauf wird am besten durch styptische Tamponade, Einlegen eines in Liquor ferri getauchten Tampons in die Wunde, die Blutung gestillt. Auch kann man mit dem Paquelin'schen Thermocautère oder dem Glüheisen die Wundfläche ausbrennen. Ist die Blutung beim Auskratzen nicht zu bedeutend, so wende man Bor-Glycerin-tamponade (Acidum boricum 1, Glycerin 10) an, oder tamponire auch nur mit Watte, welche in 2- bis 5procentiger Carbolsäurelösung angefeuchtet ist. Durch Entfernung respective Auskratzung grosser zottiger, zerfallender Geschwülste bessert man manchmal den Fall auf viele Wochen. Auch diese Operation muss aseptisch gemacht werden, da sich leicht Peri- und Parametritiden anschliessen. Diese aber verursachen Schmerzen und Verschlechterung des Allgemeinbefindens, sodass manche Patientin sich veranlasst fühlt, von diesem Eingriff an eine Verschlimmerung ihres Leidens zu datiren. Dann hat, wie so oft, der Arzt an allem Uebel die Schuld!

Ist das Carcinom hart, so wäre es sehr falsch, die Schleimhaut zu verletzen, dadurch würde die Exulceration, somit die Blutung und Jauchung, nur beschleunigt. Mitunter sieht man zwischen zwei Carcinomknollen einen kleinen erweichten Herd, der mit einem ganz kleinen Löffel entfernt werden kann. Oder das Glüheisen, auch ein Aetzstift fährt in diese Höhle hinein und zerstört allein die blutende Stelle. Auch wenn die Blutung aus dem Cervix oder dem Uterus stammt, ist mit kleinen scharfen Löffeln auszukratzen und entweder mit einem Tampon oder der Braun'schen Spritze Liquor ferri zu appliciren.

Ausdrücklich mache ich darauf aufmerksam, dass die Aetzungen nur den Zweck haben sollen, die Blutung zu stillen. Die Hoffnung etwa, nach dem Auskratzen der carcinomatösen Neubildung auch alle Geschwulstreste in der Wunde durch Aetzung zu zerstören, ist illusorisch. Und da sich an die zu starken Aetzungen nicht selten Scheidenent-

zündungen und Perimetritis anschliessen, so sind sie dringend zu widerrathen.

Auch um die Jauchung zu vermindern, müssen die erweichten Geschwulstmassen entfernt werden. Bei den parenchymatösen Carcinomen ist indessen oft nirgends eine erweichte Partie zu fühlen. Hier und überhaupt beim Carcinom wird der reichlichste Gebrauch von der Scheidenirrigation gemacht. Kali hypermanganicum, Carbol, Salicyl, kurz alle Desinficientien, welche existiren, können angewendet werden. Ist es unmöglich, ein Rohr einzuführen, so legt man grosse desinficirte Compressen vor die Vagina, um gleichsam den üblen Geruch abzufangen. Trotz aller Sorgfalt und der peinlichsten Reinlichkeit ist es aber unmöglich, den Gestank zu beherrschen.

Es ist für einen Arzt eine schwere Aufgabe, eine Carcinomatöse bis zum Tode zu behandeln, und doch ist es auch eine schöne Aufgabe, einer Unglücklichen durch treue Pflege täglich kleine Erleichterungen zu verschaffen, täglich neue Mittel zu finden, die diesen oder jenen quälenden Erscheinungen begegnen. Verschiedene auch bei anderen Uterinleiden vorhandene Symptome werden nach allgemeinen, schon mehrfach besprochenen Regeln behandelt.

Die ersten modernen Versuche der radicalen Entfernung eines Uteruskrebses bestanden in der galvanokaustischen Abtragung der Portio, in dem Trichterschnitt, d. h. in einer möglichst tiefen Excision der Portio, und in der Amputation mit dem Ecraseur.

Leider ist die Localität zu Radicaloperationen sehr wenig geeignet. Handelt es sich um ein Epitheliom, so muss mindestens 1 cm makroskopisch gesundes Gewebe mit entfernt werden. Diese Forderung stösst aber auf grosse Schwierigkeiten, denn der Uterus ist nicht ein Organ wie die Brustdrüse oder der Eierstock, welche letztere sich total exstirpiren lassen. Der intime Zusammenhang des Uterus mit der Umgebung lässt besonders schwer die Grenze der Neubildung erkennen. Man wird durchaus nicht sicher alles Kranke entfernt haben, wenn bei Uteruskrebs auch der ganze Uterus entfernt ist. Da ausserdem eine Statistik von mindestens einem Jahrzehnt dazu gehört, um die Erfolge zu beurtheilen, so darf heute über die nur wenige Jahre alten Methoden der radicalen Carcinomoperationen noch kein entscheidendes Urtheil gefällt werden. Wir begnügen uns deshalb damit, die Methoden, nach denen operirt wird, kurz zu schildern.

Betrifft die Neubildung die untere Fläche der Portio und vielleicht auch einen Theil des Scheidengewölbes, so ist die Schröder'sche

supravaginale Amputation indicirt. In diesem Falle reicht meistentheils das Carcinom nicht bis zum inneren Muttermund, es hat deshalb keinen Zweck, den ganzen Uterus zu entfernen.

Nach Schröder verfährt man folgendermassen: Die Portio wird stark herabgezogen, durch jedes seitliche Scheidengewölbe legt man eine starke Fadenschlinge. Nun wird die Portio von der Scheide abgetrennt oder, falls die Scheide ebenfalls erkrankt ist, 1 cm vom Carcinom entfernt die Scheide durchschnitten. Hierauf präparirt man das umschnittene Stück nach der Mitte zu ab und zieht den Cervix stark abwärts. Da das Peritonäum hinten das Scheidengewölbe theilweise bekleidet, so entsteht hier leicht eine directe Schnittwunde oder Risswunde des Peritonäum. Diese Wunde, sowie die seitliche Wunde in der Vagina sind zu vereinigen und spritzende Gefässe zu unterbinden. Der stark herabgezogene Cervix wird nunmehr rechts und links, so viel es geht, stumpf abgelöst. Dann wird erst die vordere Uteruswand durchschnitten und die vordere Vaginalwand an den Uterusstumpf angenäht, sodass also vorn die Scheide an den Uterus befestigt und die Wunde hier geschlossen ist. Die Fäden werden nicht abgeschnitten, sondern dazu benutzt, den Uterus festzuhalten respective herabzuziehen. Nunmehr schneidet man die hintere Hälfte des Cervix ab und heftet auch hier die Scheidenwunde an den Uterus. Die seitlich noch klaffenden Partien werden durch tiefgreifende Nähte geschlossen. Die Suturen haben den Zweck, die Höhle im Subserosium zu verkleinern und die Blutung zu stillen. Ganz typisch verlaufen diese Operationen nicht. Schon der Umstand, dass die Portio verschieden gross ist und dass die Neubildung in verschiedener Form und Ausdehnung die Scheide ergriffen hat, nöthigt zu verschiedener Schnittführung und verschiedenem Schluss der Wunde. Somit kann das Loch im Scheidengewölbe in einem Falle nur 3 cm Durchmesser haben, während man im anderen Falle die Operation eher eine Resection der oberen Scheidenhälfte nennen müsste. Ich habe in einem Falle einen Substanzverlust von $5\frac{1}{2}$ cm Durchmesser angelegt. Bei diesem Falle wird wohl stets das Peritonäum am Douglasischen Raume eröffnet werden. Glaubt man diese Verletzung nicht umgehen zu können, so erleichtert es die Operation, die Verletzung planmässig zu machen und den schwierigeren Theil, das Annähen der hinteren Vaginalwunde an den Rest der hinteren Lippe vorauszuschicken.

Für die Fälle, bei denen entweder der Uteruskörper carcinomatös ist oder ein Carcinom des Cervix in der Schleimhaut nach oben wuchert, würde die Exstirpation des ganzen Uteruskörpers die passende

Operation sein. Bis zu W. A. Freund's epochemachenden Arbeiten hielt man diese Operation für unmöglich. Freund hat eine sorgfältig am Kadaver studirte Methode der Uterusexstirpation erfunden. Diese Operation ist vielfach ausgeführt. Allerdings sind die Resultate nicht gut, da circa 80 Procent der Operirten an den Folgen der Operation oder an Recidiven gestorben sind. Doch handelt es sich um eine neue Methode, die erst vielseitig geprüft, erprobt, und vervollkommnet werden muss.

Nachdem ein grosser Bauchschnitt gemacht ist, werden die Eingeweide in die Wölbung des Zwerchfells geschoben oder, wenn sie trotzdessen den Zugang zu dem Uterus hindern, nach aussen gelagert, eingehüllt in ein warmes desinficirtes Tuch. Hierauf trennt der Operateur die Recti abdominis vom Pecten pubis ab, sodass man bequem in das Becken blicken kann. Das Peritonäum parietale, welches vorn sehr lose angeheftet ist, wird durch wenige Nähte an die Bauchdecken angenäht. Nunmehr wird der Uterus mit einer von Freund angegebenen Zange oder mit einem beliebigen Instrumente gefasst und nach oben gezogen. Dann legt man Ligaturen an, um den Uterus von den Ligamentis latis ohne Blutung abzutrennen. Freund unterband zuerst jede Seite in drei Partien, die zwei obersten Ligaturen gingen durch das Ligamentum latum, während die unterste das Parametrium, und damit die Arteriae uterinae und das Scheidengewölbe seitlich erfasste. Zur letzten Naht hatte Freund eine besondere gedeckte Nadel construirt. Waren die Ligaturen geküpft, so begann das Ausschneiden des Uterus aus der Vagina, zu welchem Zwecke Freund ebenfalls besondere Instrumente: ein Messer mit gedeckter Klinge und eine sehr kurze rechtwinklig gebogene Scheere erfunden hat. Während und nach der Ausschneidung müssen oft noch viele Gefässe, ja sogar die zufällig nicht gefassten Arteriae uterinae unterbunden werden. Gerade diese Blutung kann sehr erheblich sein. Hierauf schloss Freund die Vaginalwunde von der Peritonäalhöhle in der Weise ab, dass er die vordere Fläche des Peritonäum an die hintere annähte. Die Vereinigung der Vaginalwunde selbst unterblieb.

Die Gefahren dieser Operation bestehen in der Blutung, in dem Shock und in dem Mitfassen der Ureter. Da die Operation eine typische ist und unvorhergesehene Zwischenfälle kaum vorkommen können, so ist die Hoffnung gerechtfertigt, dass die Operateure allmählich die Technik mehr beherrschen lernen, und immer bessere Resultate erzielen werden.

Verschiedene Operateure, vor allen Freund selbst, Bardenheuer und Schröder haben die Methode verbessert.

Die Präventivligaturen durch das Scheidengewölbe sind aufgegeben, es wird mehr präparatorisch vorgegangen und, wie bei anderen Opera-

tionen, das Blutende digital comprimirt und unterbunden. Der Abschluss der Peritonäalhöhle wird weggelassen. Im Gegentheil hält man das Offenbleiben der Peritonäalhöhle für richtiger, da die Secrete abfliessen und der desinficirende Wasserstrom die Wunden abspülen kann.

Eine besonders wichtige Neuerung stammt von Schröder. Nach ihm soll der Uterus von der Scheide aus entfernt werden. Nach Umschneidung der Portio arbeitet man sich vorn und hinten in die Peritonäalhöhle, klappt den Uterus nach hinten um, zieht ihn durch die hintere Scheidenwunde in die Scheide oder vor die Scheide, unterbindet en masse die Ligamenta lata und trennt nunmehr den Uterus ab. Auf diese Weise wird eine Hauptgefahr der Laparohysterotomie: der Shock vermieden. Es steht fest, dass die Verlagerung der Eingeweide und das Manipuliren in der Abdominalhöhle sehr gefährlich in dieser Beziehung sind.

Ist deshalb die Kolpohysterotomie auch sicher gefahrloser, so wird sie doch in allen den Fällen, wo der Uterus vergrössert oder die Scheide eng ist, unmöglich sein.

Contraindicirt sind die Totalexstirpationen stets, wenn der untersuchende Finger in den Parametrien Knollen nachweist. Eine sehr sorgfältige Untersuchung der Patientin in der Chloroformnarcose ist deshalb stets vor dem Entschluss zur Operation nothwendig.

C. Das Uterussarcom.

Das Sarcom kommt im Uterus in zwei Formen vor. Erstens als Fibrosarcom, eine dem Fibrom nahestehende, vielleicht als sarcomatöse Degeneration eines Fibroms aufzufassende Neubildung. Die Geschwulst bildet sich im Uteruskörper, seltener im Cervix, sie kann submucös sitzen, aber auch wie ein Polyp gestielt sein und am Fundus, dem Cervix oder der Portio hängen. Die Consistenz ist mehr encephaloid als fibromatös.

Diese Geschwülste machen dieselben Symptome wie die Myome. Nur recidiviren sie, wachsen schliesslich sehr bedeutend und verändern die ganze Form des Uterus zu einer mannskopfgrossen, ganz unregelmässigen Geschwulst. Von der Schnittfläche ausgehend und in der Scheide bilden sich nach Operationen knollige Neubildungen, schliesslich sind das ganze Subserosium und die benachbarten Lymphdrüsen mit Sarcomen erfüllt.

Vor der Exstirpation ist oft die Diagnose auf Fibrom gestellt, die Untersuchung der auffallend weichen Geschwulst zeigte die kleinen Rund- oder Spindelzellen und somit den malignen Charakter.

Da weder die Totalexstirpation des Uterus noch eine möglichst vollkommene Entfernung von der Vagina aus ein Recidiv verhüten konnte, so ist die Prognose absolut schlecht.

Ausserdem kommt noch ein Schleimhautsarcom vor, dieses wiederum findet sich anscheinend in zwei Formen, als weicher Sarcomknoten der Schleimhaut und als diffuse, die Schleimhaut überall zum Zerfall bringende, sarcomatöse Degeneration der Mucosa.

Auch hier kommt es zu einer Zerstörung des Uterus, ja der Uterus kann durchbrochen werden, sodass das Sarcom, das Peritonäum inficirend in die Peritonäalhöhle wächst. Gusserow beschrieb einen Fall, wo das Sarcom selbst die Bauchdecken durchbrach und nach aussen wucherte.

Beim Schleimhautsarcom treten die Symptome einer Schleimhauterkrankung in den Vordergrund. Massenhafte, wässrige, etwas blutige, selten und nur in späten Stadien jauchige Secrete fliessen aus. Häufiger als beim Carcinom werden Geschwulstpartikel abgestossen. Ich sah in einem Fall von Zeit zu Zeit wallnussgrosse, weiche, zerdrückbare Klumpen unter Schmerzen abgehen. Vergrössert sich der Uterus, so reagirt er durch Wehenschmerzen. Wird das Peritonäum in Mitleidenschaft gezogen, so entsteht peritonitische Druckempfindlichkeit.

Die Diagnose wird durch Untersuchung von Geschwulstpartikeln gestellt (cfr. pag. 301). Die Prognose ist absolut ungünstig, die Therapie wird bestrebt sein, die weichen, necrotischen Massen zu entfernen und die allgemeinen Leiden zu lindern.

Abgesehen von den kleinzelligen Sarcomen kommen auch Geschwulstspecies vor, die als Mischgeschwülste aufzufassen und als Carcinosarcome zu bezeichnen sind.

D. Das Adenom.

Das Adenom des Uterus haben wir schon als adenoide Erosion, als Ovulum Nabothi, als Schleim- und Drüsenpolyp des Cervix und als folliculäre Hypertrophie der Portio kennen gelernt. Drüsenpolypen kommen auch im Uteruscavum vor. Nicht selten bilden sie eine Complication der Fibrome. Wenn die Uterusschleimhaut in toto hyperplastisch ist, so handelt es sich um eine fungöse Endometritis, wuchern aber auf Kosten der andern Substrate der Schleimhaut die Drüsen allein, verschwinden die physiologischen Formen der Drüsen und bildet sich eine diffuse, nur aus Drüsenmassen zusammengesetzte Geschwulst im Uterus, so handelt es sich um ein Adenom. Dasselbe kann eine maligne Geschwulst sein. Doch sind sorgfältig beobachtete Fälle, die zum Tode

führten, mit Obductionsbefund nicht beschrieben. Dagegen kommt es oft zu einer gutartigen circumscripten Drüsenhyperplasie, es bildet sich ein breitbasiger, oder durch weiteres Wachsthum ein gestielter Schleimhautpolyp im Endometrium. Es sind auch Fälle von multiplen derartigen Polypen beschrieben. Ihre Oberfläche ist meistentheils glatt, doch können sie auch zottig, hahnenkammartig sein, letzteres namentlich dann, wenn der Polyp zwischen die Furchen des Arbor vitae sich eingepresst hat. Untersucht man derartige Polypen mikroskopisch, so findet man allerdings auch solche, in denen die Drüsenneubildung in den Hintergrund tritt. Es kommen auch weiche Geschwülste vor, die vom interacinösen Gewebe der Schleimhaut und von dilatirten Gefässen gebildet werden.

Figur 144 stellt eine Anzahl derartiger weicher Polypen im Uterus vor.

In Figur 145 ist ein von Rokitansky beschriebener derartiger Polyp abgebildet, welcher sich bis tief in das Uterusparenchym erstreckte.

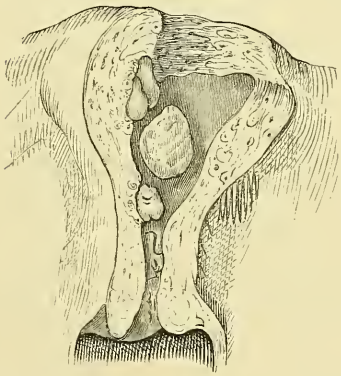

144.

Mehrere Adenome (Schleimpolypen) des Uterus.

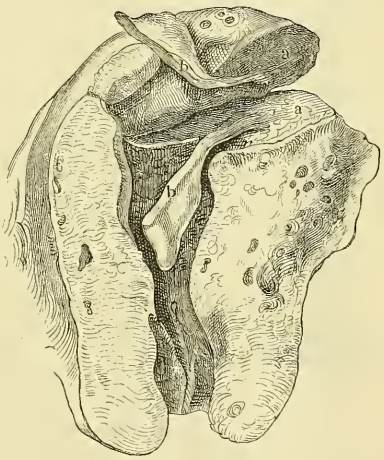

145.

Ein Schleimpolyp, sich bis in das Uterusparenchym erstreckend, *a* Schnittfläche des Uterus, *b* der in zwei Hälften geschnittene Polyp.

Die Symptome bestehen vor Allem in Menorrhagie und Metrorrhagie. Die pag. 204 beschriebenen serösen Ausflüsse kommen natürlich ebenfalls vor.

Die Diagnose dieser Polypen wird durch die Digitalexploration gestellt. Bei allen nicht zu stillenden Blutungen des Uterus muss das Uteruscavum ausgetastet werden. Nach Dilatation

des Uterus geht der Finger ein und fühlt die weiche, dem Druck des Fingers ausweichende und doch festsitzende Geschwulst. Leichter ist die Diagnose dann zu stellen, wenn das Adenom in die Scheide ragt oder wenigstens im Muttermunde zu sehen ist. Dann ist allerdings auch an ein Carcinom zu denken.

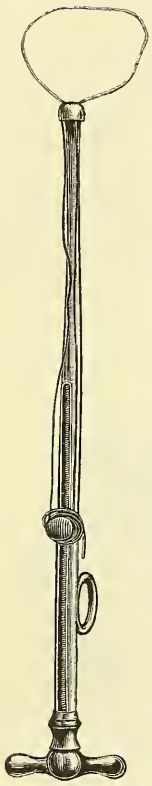

146.
Drahtecraseur.

An die Stellung der Diagnose wird die Therapie unmittelbar angeknüpft. Die Geschwulst wird auf irgend eine Art entfernt. Lässt sie sich mit der Schlinge eines Drahtecraseurs (Figur 146 und Figur 143, pag. 291) erfassen, so ist dieser anzuwenden.

Zum Durchschneiden eines so weichen Polypen genügt dieses Instrument. Auch die Scheeren pag. 209, Figur 93 und pag. 282, Figur 140 und 141 können angewendet werden. Manche derartige Polypen bluten bei der Berührung enorm. In diesen Fällen, sowie auch dann, wenn die Form der Polypen nicht deutlich zu fühlen ist, wende man einen grossen, scharfen Löffel an (Figur 37, pag. 83). Unter kräftigem Druck gegen die Uterusinnenwand schabt man den Polypen, sowie die benachbarte Schleimhaut ab. Hat der Finger constatirt, dass die Uterushöhle völlig leer ist, so spritze man Liquor ferri in den Uterus oder tamponire die Scheide sorgfältig, denn nach Entfernung dieser Polypen kommt es nicht selten zu sehr erheblichen Blutungen.

Wegen der leichten Zerquetschung und Verjauchung derartiger Geschwülste sind die rapiden Dilatationsmethoden bei der Operation der Adenome entschieden den Quellmitteln vorzuziehen.

Die Prognose ist gut. Die Entfernung derartiger Polypen gehört zu den dankbarsten Aufgaben für den Gynäkologen.

E. Das freie Haematom des Uterus.

Mit den Adenomen werden oft die freien Haematome, die fibrinösen Polypen des Uterus verwechselt. In sehr seltenen Fällen bilden sich um einen im Uterus gebliebenen Abort-, Eihaut- oder Placentarrest Fibrinauflagerungen, wie auf einen Fremdkörper der Blase Incrustationen von harnsauren Salzen. Dann findet man ein Centrum: den Abortrest, und darum concentrische Schichten von Fibrin. Die Reizung

und Dilatation des Uterus führt zu immer neuen Blutungen, die Blutungen zur Vergrösserung des „Polypen". Auch in diesem Falle ist die Exploration und Entfernung des Fremdkörpers indicirt. Erst die Untersuchung der Geschwulst wird die Diagnose stellen lassen.

F. Tuberculose.

Sieht man von der alten Literatur ab, von der Zeit, wo die Begriffsbestimmung der Tuberculose ganz anders als heutzutage gemacht wurde, so werden sehr selten Fälle von Uterustuberculose beschrieben.

Primär soll Tuberculose der Uterusschleimhaut vorkommen. Secundäre Tuberculose wird bei tuberculöser Peritonitis und bei allgemeiner Tuberculose beobachtet. Bei letzterer kann es zu Tuberkelbildung in allen Drüsen und Schleimhäuten, also auch in der Uterusschleimhaut, kommen.

Bei der Tuberculose der Uterusschleimhaut zerfällt dieselbe und secernirt weissliche, dünne Flüssigkeit, welche nicht eigentlich jauchig ist. Der tuberculöse Brei kann im Uterus liegen bleiben, ohne ausgestossen zu werden.

Charakteristische Symptome existiren nicht oder werden doch von der allgemeinen Tuberculose in den Hintergrund gedrängt.

Für die Diagnose ist der Umstand wichtig, dass die Tuberculose, entgegengesetzt dem Verhalten beim Carcinom, die Tubenschleimhaut ergreift. Dadurch sammelt sich käsiger Brei in den Tuben und dilatirt sie zu fühlbaren Geschwülsten. Somit wäre es vielleicht möglich, aus der Amenorrhoe, dem Ausfluss und den zu fühlenden, dilatirten Tuben die Tuberculose der Uterusschleimhaut zu diagnosticiren.

G. Echinococcus.

Nur wenige sichere Fälle von Echinococcus des Uterus existiren. Die Blasen des Echinococcus wurden sowohl spontan ausgestossen als auch erst zufällig bei der Obduction entdeckt. Wegen der Neigung ins Beckenbindegewebe überzugehen ist die Prognose nicht günstig. Für die operative Methode der Entfernung lassen sich nach den wenigen Fällen keine sichere Regeln aufstellen. Das Bestreben muss dahin gehen, die Blasen möglichst vollkommen zu entfernen, und die leeren Cysten antiseptisch zur Schrumpfung zu bringen.

Vierzehntes Capitel.

Krankheiten des Subserosium, des Pelveoperitonäum, der Uterusligamente und der Tuben.

A. Parametritis.

Anatomie und Aetiologie.

Unter Parametritis versteht man eine Entzündung desjenigen Bindegewebes, welches das Peritonäum mit dem Beckenboden respective mit Uterus, Rectum und Blase verbindet. Allerdings bezeichnet man mit „Parametrium" vorzüglich jene Localität, welche dicht am seitlichen Uterusrande, zwischen den Platten des Ligamentum latum unten begrenzt vom Diaphragma pelvis und dem seitlichen Scheidengewölbe, sich befindet. Da aber nur in den seltensten Fällen die Entzündung respective das Product derselben, der Tumor, sich auf diese Localität beschränkt, so ist es nothwendig, einen gemeinsamen Namen für die genetisch zusammengehörigen Entzündungsproducte im Subserosium zu finden. Der richtigste Namen wäre Beckenbindegewebeentzündung. Da aber der Name Parametritis allgemein gebraucht wird, auch das Primäre der Affection gut bezeichnet, so werden wir diesen Namen beibehalten. Andere Namen sind: Beckencellulitis, extraperitonäales Exsudat oder Abscess, Phlegmone des Ligamentum latum. Im Gegensatz zu den floriden Peritonitiden hat man die parametritischen Abscesse früher kalte peritonitische Abscesse genannt. Erst die neuere Zeit hat es gelehrt, dass die im Becken vorkommenden Abscesse in parametritische (bindegewebige) und perimetritische (seröse) zu trennen sind. Kommen auch unendlich oft Complicationen vor, so ist es doch namentlich für den Anfänger sehr lehrreich, Parametritis und Perimetritis isolirt zu betrachten.

Es hiesse die Wahrheit einem Principe opfern, wollte man behaupten, jede Parametritis sei eine auf Infection beruhende Wundkrankheit. In der überwiegenden Mehrzahl der Fälle ist allerdings eine Verletzung respective die Infection der verletzten Stelle das ätiologische Moment. Dies ist bei der Geburt nicht wunderbar. Der Cervix respective die Gegend des inneren Muttermundes ist beim Durchtreten des

Kindes sehr dünn. Erfolgt hier ein Einriss und dies ist oft der Fall, so wird das Parametrium eröffnet, oder die Wunde gelangt wenigstens bis in die unmittelbare Nachbarschaft des Parametrium. In ähnlicher Weise wie die Geburtsverletzungen wirken Verletzungen bei kleinen Operationen an oder im Cervix, also vor Allem bei plastischen Operationen und bei Laminaria- oder Pressschwammbehandlung. Ohne antiseptische Prophylaxe werden immer und immer wieder als Folge der genannten Manipulationen schwere Parametritiden beobachtet.

Keinen Gynäkologen wird es geben, der nicht früher Derartiges erlebt hätte. Namentlich war die Behandlung mit Intrauterinpessarien oft von Erkrankung des Beckenbindegewebes gefolgt. Wird ein nicht passendes, zu grosses Vaginalpessar nicht entfernt, so kann ebenfalls Parametritis, meistens mit Perimetritis complicirt, entstehen. Aber es kommen ohne Zweifel auch Entzündungen des Parametrium respective des Subserosium des Beckens ohne Geburt und ohne Verletzung vor. Bei Nulliparen, sowohl bei Mädchen jugendlichen Alters als bei älteren Frauen beobachtet man, allerdings selten, vereiternde Beckenexsudate, deren Aetiologie höchst dunkel ist. Derartige Fälle sind gar nicht zu leugnen. Eine Anzahl sind in Zusammenhang mit Perityphlitis zu bringen. Ich sah einigemal Perityphlitis, welche schliesslich zur Parametritis wurde und in das Rectum durchbrach. In anderen Fällen scheint die Parametritis sich aus einem Bindegewebshaematom des Subserosium entwickeln zu können. Oder beide Zustände compliciren sich in einer nicht näher zu studirenden Weise. Wenigstens findet man parametritische Blutergüsse, die schliesslich vereitern, und parametritische Abscesse, welche Blutcoagula entleeren. Was das Primäre war, wird sich in einzelnen Fällen höchstens aus dem Alter respective der Beschaffenheit der Blutcoagula vermuthen lassen.

Nach Bandl setzt sich eine Entzündung im Cervix leicht auf die Douglasischen Falten fort. Es ist dies sicher wahrscheinlich. Der Kern der Douglasischen Falten ist Uterusgewebe. Entzündet sich die Schleimhaut, so betheiligt sich daran das darunter liegende Uterusparenchym, und die Entzündung setzt sich bis auf die Douglasischen Falten fort. Hier wiederum findet sie in dem loseren Bindegewebe eine günstige Stätte zur Exsudatbildung.

Zum Verständniss der Anatomie der Parametritis ist es unbedingt nöthig, einige mehr allgemeine Auseinandersetzungen vorauszuschicken. Denkt man sich das Peritonäum vom Beckenboden abgezogen, so ist das Subserosium freigelegt, d. h. der Raum ist eröffnet, von dessen Entzündung dieses Capitel handelt. Wir finden hier zunächst

grosse quantitative Differenzen. Am Uteruskörper ist das Peritonäum so unmittelbar angeheftet, dass eine trennende Bindegewebsschicht zwischen Uterus und Peritonäum nicht existirt. Ebenso liegt im sagittalen (idealen) Durchschnitt zwischen Peritonäum und hinterer Scheidenwand, zwischen Blase und Peritonäalüberzug der Blase, sowie zwischen Peritonäum und Mastdarm wenig Bindegewebe. Eine dickere Bindegewebsmasse befestigt den Uterus an der Blase (cfr. Figur 116 und 117, pag. 242). Vor der Blase dagegen geht das Peritonäum auffallend lose angeheftet auf die Bauchwand über. Vollkommen sagittal wird ein entzündlicher Bindegewebstumor sich nur da finden können, wo, präformirt, Bindegewebe angehäuft ist: vorn zwischen Bauchwand und Peritonäum parietale vor der Blase, und gerade vor dem Uterus, zwischen Blase und Uterus.

Die stärkste Anhäufung von Bindegewebe findet sich seitlich am Uterus: das eigentliche Parametrium. Die Blätter des Ligamentum latum rücken durch die Gefässerweiterung in der Schwangerschaft auseinander. Der bindegewebige respective musculöse Kern des Ligamentum latum hypertrophirt. Nach der Geburt fallen die Venen zusammen, die Peritonäalplatten verkleinern sich und liegen nur lose aneinander, das Ligament kann sich bei Entzündung und Infiltration leicht aufblähen. Denken wir uns also einen lateralen Sagittalschnitt, welcher gerade den Uterusrand trifft und das Parametrium blosslegt, so haben wir vorn in der Leistengegend eine Partie loseres Bindegewebe zwischen Peritonäum und Bauchwand, dann neben dem Uterus das Parametrium und nach hinten das Bindegewebe in den Douglasischen Falten. Es können also entzündliche Tumoren seitlich neben dem Uterus entstehen, dann vorn und auch hinten. Die seitlichen Tumoren werden sich auf das erwähnte Bindegewebe zwischen Blase und Uterus fortsetzen und halbmondförmig die Seite und vordere Fläche des Cervix umgeben. Nach hinten zu bläht sich die Douglasische Falte auf, sodass sie nach der Mitte zu rückt und als dicker retrouteriner Tumor zu fühlen ist. Und schliesslich kann auch der mediane, uterine Theil der Douglasischen Falten, die Stelle, wo eine leistenartige Erhöhung am Uterus fast stets zu sehen ist, infiltrirt werden, sodass auch der hinteren Hälfte des Uterus ein Tumor angelagert ist. Dieser aber muss sich in ziemlicher Höhe über dem Grunde des Douglasischen Raumes befinden. Somit ist eventuell der Uterus vollkommen von Exsudatmassen umgeben. Dies Exsudat entstand seitlich und umwanderte den Uterus. Die Dislocation des Uterus ist meist eine mässige, gerade weil die Infiltration die Dehnbarkeit der Bänder und die Beweglichkeit des

Uterus hinderte. Ist andererseits die Entzündung und Tumorbildung auf eine Seite beschränkt, so kann der Uterus nach der anderen Seite hingeschoben sein.

Was nun die Verbreitung dieser Infiltration respective die Wege anbetrifft, welche das Product der Entzündung: der Eiter finden kann, so wird eine schematische Figur 147 hier am schnellsten Klarheit verschaffen. Stellen wir uns vor, dass Figur 147 ein horizontaler Durchschnitt des Beckens ist, so würde *a* der Uterus sein, bei *c*, *c*, dem Parametrium, entsteht meistentheils die primäre Entzündung, diese kann, unten entstanden, im Ligamentum latum nach *d*, *d* hin wandern. Hier seitlich bildet sich der Tumor an der Basis der Ligamenta lata bis zur Fossa iliaca. Oder die Infiltration setzt sich, dies ist der seltenere Fall, nach oben hin fort, und geht nach *f*, *f* in den Lig. Douglasii nach hinten. Dann entsteht ein Tumor, der eventuell den Mastdarm *b* umgiebt und ihn comprimirt. Bildet sich die Infiltration, der Tumor oder der Eiter ebenfalls am Uterusrande, aber mehr oben in der Nähe des Uteruswinkels, so wandert die Infiltration nach *e* in den Ligamentis rotundis. Dies ereignet sich nur in puerperalen Fällen. Es ist aber auch möglich, dass die von *c* nach *d* gelangte Infiltration am Beckenrande subserös, von *d* nach *e*, nach der Leistengegend wandert respective sich senkt. Jede Stelle der in der Figur weiss gelassenen, das Bindegewebe darstellenden Partien kann sich aufblähen i. e. einen parametritischen Tumor bilden, und zuletzt kann die Infiltration überall vorhanden sein, sodass der Uterus *a* in entzündliche, harte Tumoren eingemauert ist.

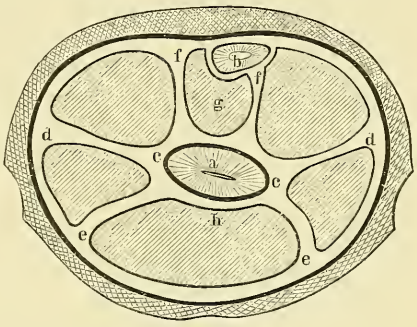

147.

Schema eines horizontalen Beckendurchschnittes,

a Uterus, *b* Mastdarm, *c*, *c* Parametrium resp. Seitenrand des Uterus, *c d*, *c d* Lig. lata, *c*, *e* Lig. rotunda, *c f*, *c f* Lig. Douglasii, *g* Cavum Douglasii, *h* Excavatio uterovesicalis, dahinter das Bindegewebe zwischen Blase und Uterus, *e*, *d*, *f*, *d*, *e* das subperitonäale Bindegewebe.

Nach unten hin sind diese Infiltrationen vom Diaphragma pelvis begrenzt, d. h. vom Levator ani und der Sehnenplatte über ihm, sodass also ein parametritischer Tumor fast niemals direct in die Scheide hinein durchbricht.

In der Mehrzahl der Fälle bilden sich an den beschriebenen Orten Tumoren, dieselben werden aber wieder resorbirt. Kommt es aber zur

Eiterbildung, so sucht sich der Eiter einen Ausweg nach aussen. Gerade der Umstand, dass der schliessliche Durchbruch an Stellen stattfindet, die vom Uterus weit entfernt sind, und zu einer Zeit, wo die primäre, vielleicht nie diagnosticirte Erkrankung am Parametrium längst vorüber ist, erschwerte so lange Zeit das Verständniss. Man glaubte: da wo der Eiter zum Vorschein kam, sei er auch entstanden. Dies ist aber durchaus nicht der Fall. Denn wie bei einer Infection an der Fingerspitze schliesslich ein Abscess in der Axillardrüse sich bildet, und zu einer Zeit eröffnet wird, wo der Finger und die von ihm nach oben führenden Lymphstränge längst nicht mehr krank sind, so ist auch das Ligamentum latum oft nur der Weg, den die Entzündung wandert. Oder wie nach einem Gesichtserysipel Abscesse der Augenlider zurückbleiben, nach einem Erysipel an den Extremitäten an der Peripherie Abscesse entstehen, während längst das Erysipel abgelaufen ist, so finden wir einen extraperitonäalen Abscess, z. B. in der Leistengegend durchgebrochen, obwohl das Parametrium rechts und links vollkommen frei und der Uterus leicht beweglich ist.

Die Durchbruchstellen nach aussen müssen sich an anatomische Verhältnisse anknüpfen. Oft bricht der Eiter nach dem Uterus respective dem Cervix durch. Wie bei tiefen Abscessen am Knochen oft alte, narbige Fistelgänge wieder einschmelzen, die oberflächliche Narbe selbst roth und dünn wird, bis sie schliesslich verschwindet und Eiter wieder ausfliesst, so schmelzen auch alte, seitliche Narben im Uterus wieder ein, und der Eiter gelangt per vaginam nach aussen. Das Loch ist weder zu sehen noch zu fühlen, höchstens zu sondiren. Letztere Manipulation ist aber als zwecklos und gefährlich sicher zu widerrathen.

Namentlich die puerperalen, parametritischen Exsudate, die im Lig. rotundum oder aus der fossa iliaca nach der Leistengegend hin gelangen, bilden grosse brettartige, bis zum Nabel sich erstreckende Tumoren. Erfolgt hier eitrige Einschmelzung, so bricht der Eiter meistentheils über, nicht unter dem Poupartischen Bande durch. Doch kommen auch selten Fälle vor, wo der Eiter unter dem Poupartischen Bande denselben Weg wählt, den der gewöhnliche Psoasabscess, der Congestionsabscess bei Spondylarthrocace wählt. Dann verbreitet sich der Eiter an der Innenfläche des Oberschenkels und bildet hier grössere, prall fluctuirende Tumoren. Beides habe ich nur bei puerperalen Parametritiden gesehen.

Direct in die Scheide brechen die Exsudate selten durch. Der Eiter kann sich aber auch neben der Scheide senken und in das Labium majus gelangen, sodass man von der Durchbruchsstelle aus mit einer Sonde 12 bis 15 cm tief neben der Scheide nach oben gehend sondiren kann.

Erstreckt sich die Infiltration von Anfang an auf das Bindegewebe zwischen Blase und Uterus, so kann der Abscess auch in die Blase perforiren. Dies ist bei nicht puerperalen Parametritiden durchaus nicht selten der Fall. Auch in den Mastdarm kann der Abscess perforiren, natürlich nur dann, wenn die Umgebung des Mastdarms vornehmlich an der Bildung des Tumor betheiligt war. Selten erfolgt der Durchbruch unter den Glutäen. Der Eiter wählt hier den Weg durch das Foramen ischiadicum. Auch durch das Foramen obturatorium ist schon der Abscess perforirt, ebenso selten in der Nähe des Quadratus lumborum am Rücken.

Verhältnissmässig selten werden die Ureteren afficirt. Auf diese Complication weisen mehr die Symptome als objective Befunde hin.

Der Umstand, dass ein parametritisches Exsudat abscedirt und sich nach aussen öffnet, ist durchaus nicht der Beweis dafür, dass das Exsudat in toto vereiterte. Ja im Gegentheil scheinen häufiger einzelne Partien einzuschmelzen. Nur bei acuten Bindegewebsvereiterungen im Wochenbett wird es beobachtet, dass das Exsudat durchbricht und damit der pathologische Vorgang zu Ende ist. Im Allgemeinen aber ist die Regel, dass die parametritischen Exsudate nur partiell erweichen. Nicht selten gelangt sehr wenig Eiter nach aussen und trotz des Durchbruchs bleibt die Form des ganzen Tumor erhalten. Dies sind oft recht schwer verständliche Fälle, da man trotz des deutlichen Eiterabganges keine deutliche Verkleinerung des Tumor und Besserung der Symptome wahrnimmt. Ja nach Entleerung des Eiters schliesst sich die Durchbruchsstelle wieder, um sich nach Verlauf einiger Zeit ohne und auch mit äusserer Veranlassung wieder zu eröffnen. So kann die Krankheit jahrelang dauern. In anderen Fällen neigt das Exsudat überhaupt nicht zur Vereiterung, breitet sich um den ganzen Uterus herum langsam aus, sodass er fest eingemauert, unbeweglich, vom Exsudat umgeben ist. Derartige nicht perforirte Exsudate schmelzen langsam ein, Recidive vergrössern sie wieder, und der Tumor bleibt, in hier und da sich verändernder Form, jahrelang bestehen.

Symptome und Verlauf.

Die Symptome der Parametritis sind natürlich andere, wenn wir den Beginn der Krankheit beobachten, und andere, wenn wir die Erscheinungen beschreiben sollen, welche das lange Zeit vorhandene Exsudat, das Endresultat der Krankheit, macht.

Im Puerperium oder nach einem therapeutischen Eingriff zeigt natürlich, vor der Exsudatbildung das Fieber den Beginn einer Erkrankung an. Sehr hohe Temperaturen, initialer Schüttelfrost, deuten

auf eine Entzündung hin. Explorirt man zeitig, so fühlt man die Infiltration, den Tumor, seitlich am Uterus im Parametrium. Es ist durchaus nicht nöthig, gleich einen „Tumor“ zu finden. Es kann zunächst nur eine unbestimmte Resistenz vorhanden sein. Schreitet die Krankheit fort, so bilden sich mehr oder weniger circumscripte Tumoren. Diese müssen sich da befinden, wo sie nach der anatomischen Schilderung möglich sind.

Die Symptome eines lange bestehenden, parametritischen Exsudates sind oft wunderbar gering. Man findet grosse, harte Geschwülste den Uterus umgeben, ohne dass die Patientinnen sich für ernstlich krank halten. Oft macht erst ein Durchbruch geringes Fieber und Schmerzen, sodass der Arzt requirirt wird. Sensiblere Patientinnen klagen aber doch über Druckgefühl im Becken, über erschwerte Defäcation, oft recht bedeutende Menorrhagien und Blasenbeschwerden. Namentlich der Druck auf die Nerven des Beckenbodens und die Ischiadici bewirkt Neuralgie und Lähmung der unteren Extremitäten, sodass man nicht selten Patientinnen sieht, welche monatelang mit dem elektrischen Strom wegen „Ischias“ gequält wurden, und ein parametritisches Exsudat besitzen.

Auch ein Ureter wird oft gedrückt. Beobachtet man recht genau, so hört man oft Klagen, welche auf Erschwerung des Urinabflusses aus dem Nierenbecken bezogen werden müssen. Ja es ist mir nicht unwahrscheinlich, dass ein Exsudat auch in einen erweiterten Ureter perforiren und sich auf diesem Umwege in die Blase ergiessen kann. Eine vollkommne Atrophie einer Niere, mit vicariirendem Eintreten der anderen habe ich einmal beobachtet und durch die Section constatirt.

Da bei den alten Exsudaten oft kein Fieber existirt, so befinden sich die Patientinnen leidlich wohl, aber den Anblick einer vollkommen gesunden, robusten Frau gewähren sie doch niemals.

Die Schmerzen sind bei Parametritis im Ganzen unbedeutend. Sie nehmen vor Allem zu, wenn sich die Patientinnen nicht schonen, dann können die Schmerzen allerdings so heftig wie bei Peritonitis werden, eben weil sich die Parametritis auf das Peritonäum fortsetzt. Selbst beim starken combinirten Druck sind oft die Exsudate unempfindlich. Beim Durchbruch in Blase und Mastdarm sind die Symptome höchst wechselnd, man sieht Patientinnen, denen jedes Urinlassen die grössten Qualen macht, während Andere Eiter und Blut symptomlos durch den Urin verlieren. Auch der Stuhlgang kann enorm schmerzhaft sein, in anderen Fällen wiederum wird nach dem Koth eine grosse Menge Eiter ohne Schmerzen entleert. Vielleicht hängt dies mit der

Durchbruchsstelle zusammen, betrifft sie eine Gegend dicht an einem Sphincter, so werden die Nerven, wie bei einer Fissura ani, gereizt und das Symptom des Tenesmus tritt ein. Wenigstens habe ich diesen Zusammenhang in einigen Fällen deutlich nachweisen können. Bricht der Eiter durch die äussere Haut durch, so röthet sich dieselbe natürlich und wird circumscript empfindlich.

Der Verlauf der Parametritis erhellt aus den geschilderten anatomischen Verhältnissen. Es giebt ganz acute, puerperale Parametritiden, die in 10 bis 20 Tagen mit Abscedirung definitiv zu Ende sind. Solche Frauen concipiren anstandslos wieder, und laufen für spätere Geburten und Wochenbetten keinerlei Gefahr.

Häufiger aber beginnt die primäre Parametritis im Wochenbett, nach einem Abort, nach einer kleinen gynäkologischen Operation zunächst zwar acut. Der Tumor und das Fieber machen die Diagnose klar. Eine derartige Patientin befindet sich im Glauben, sie sei eine noch schwache Reconvalescentin, wochen- ja monatelang in leidlicher, aber jedenfalls nicht vollkommner Gesundheit. Plötzlich kommt es nach einer besonders starken Menstruation, nach einer Anstrengung, einem Trauma zur Abscedirung, man entdeckt den Tumor, und wird auch in dem Falle, dass man die primäre Erkrankung nicht selbst beobachtete, über die Art und Weise der Entstehung sich klar sein.

Mit einer Abscedirung ist leider in solchen älteren Fällen die Krankheit nicht zu Ende. Immer von Neuem wächst und verkleinert sich der Tumor. Ich beobachte acht Jahre lang einen parametritischen Tumor.

In derartigen Fällen ist der Verlauf ein exquisit chronischer, namentlich bei armen Frauen, welche weder Zeit noch Mittel und Gelegenheit zu rationellen Kuren haben. Ich habe manche arme Patientin gekannt, die lange Jahre hinsiechte, und sich der Hoffnung hingab, durch ein Fläschchen Medicin von ihrem Leiden befreit zu werden. Schliesslich leidet doch der Organismus, sodass Fieber oder eine Consumptionskrankheit den Tod herbeiführen. Recht selten beobachtet man eine unerklärliche plötzliche Verschlimmerung, die ihren Grund in Verjauchung des Exsudates hat. Dann erfolgt Sepsis und der Tod.

Diagnose und Prognose.

Zur exacten Diagnose einer Parametritis ist es nothwendig, dass man bei der Untersuchung einer Infiltration einen Tumor nachweisen kann. Meistentheils ist dies auch leicht. Dagegen kann es zweifelhaft sein, ob der gefühlte Tumor auch wirklich ein parametritisches Exsudat

oder ob der Tumor anders zu deuten ist. Ganz im Beginn fühlen sich parametritische Infiltrationen prall elastisch an, ungefähr so, als wenn man ein gespanntes Tuch mit dem Finger eindrückt. Von einem Tumor ist oft zu Anfang weniger die Rede als von einer vermehrten Resistenz im seitlichen Scheidengewölbe. Für die parametritische Provenienz spricht der seitliche Sitz des Tumor. Ist zuerst die Resistenz im Douglasischen Raume, so ist sie kaum parametritischen Ursprungs (cfr. weiter unten). Nach vorn liegt die Resistenz meist etwas höher als seitlich, sodass man recht sorgfältig bei leerer Blase hoch nach oben gehen muss, um sie hier zu fühlen. Es ist dringend zu rathen zwei Finger einzuführen, da man nur so über das Verhältniss des Tumor respective der Resistenz zum Uterus genaue Aufschlüsse erlangen kann. Nicht selten liegt der Tumor seitlich neben dem Uterus fast von der Form des Uterus, sodass man im ersten Moment zweifelhaft ist, was Uterus und was Tumor ist. Niemals aber geht der Tumor so continuirlich in den Uterus über, dass es ganz unmöglich wäre, eine Grenze, eine Furche zwischen beiden zu fühlen. Die Tumoren neben dem Uterus, die man bequem vom Scheidengewölbe fühlt, kann man zwar bei combinirter Untersuchung zwischen die Hände bekommen, fühlt sie aber oft von aussen bei der Abdominalpalpation nicht. Wird das Ligamentum latum aufgebläht, so rückt der Tumor nach oben. Seitlich vom Uterus liegt ein meist ovaler, nicht ganz regelmässiger, aber doch nie kleinhöckeriger Körper. Der Tumor kann in solchen Fällen so gross sein, dass er wie ein Kindskopf, ja wie ein Mannskopf gross, aber immer deutlich seitlich liegt. Wie schon bei den Symptomen gesagt, muss auch eine den Uterus einmauernde Geschwulstmasse im Subserosium entstanden, d. h. als parametritisch gedeutet werden.

Ein in der Leistengegend nach oben wachsender, parametritischer Tumor ist oben nicht dick, oft ganz scharfrandig, sodass man die Bauchdecken hinter ihm, wie unter die Leber etwas einstülpen kann. Dabei ist der Tumor sehr hart, brettähnlich und nicht druckempfindlich.

Den Uterus fühlt man bei einseitigem Tumor völlig seitlich verdrängt. Bei Parametritiden, die primär vorn entstehen und zwischen Bauchwand und Blase sich nach dem Nabel zu erstrecken, wird der Uterus oft von Tag zu Tag mehr erhoben, sodass man ihn am fünften bis sechsten Tage der Parametritis noch gerade mit der Fingerspitze von der Vagina aus erreicht.

Sehr wichtig für die Diagnose ist die Entstehung ohne erhebliche Schmerzen. Der Streit, ob ein Tumor, der ein Entzündungsproduct ist, intraperitonäal oder extraperitonäal liegt, ist nicht so schwer zu ent-

scheiden als gemeinhin angenommen wird. Entstand der Tumor völlig ohne Schmerzen, ist der Tumor selbst nicht erheblich druckempfindlich, so muss er im Subserosium entstanden sein. Wichtig ist der seitliche Sitz oder überhaupt der Umstand, dass der Tumor da gefunden wird, wo nach den anatomischen Verhältnissen bei Parametritis ein Tumor zu erwarten ist (cfr. pag. 314).

Eine Differentialdiagnose zwischen Parametritis und Haematocelenbildung, d. h. extraperitonäalem oder subserösem Haematom hat mehr akademischen Werth. Wir können wohl das Vorhandensein und die anatomische Lage, auch die Natur des Tumor, d. h. ob er Blut oder Eiter enthält, aus Anamnese und Symptomencomplex diagnosticiren. Aber die Exploration allein ergiebt nicht genügende Anhaltspunkte. Bei dem geringen Einfluss der Diagnose auf die Behandlung dürfte es sicher zu verbieten sein, durch die explorative Incision oder Punction das Stellen der Diagnose zu ermöglichen.

Sieht man die Fälle erst nach längerem Bestande bei heruntergekommenen Patientinnen, so muss man auch an bösartige Neubildungen im Retroperitonäalraum denken. Der Specialist bekommt von Zeit zu Zeit Fälle von parametritischen Exsudaten mit dieser Diagnose zugeschickt. Aus der einmaligen Untersuchung ist es oft kaum möglich sofort ins Klare zu kommen, bald aber belehrt das Schwinden des Exsudats oder umgekehrt die Verschlechterung trotz aller Behandlung den Arzt über Das, was vorliegt.

Ein Fibrom oder ein Ovarientumor wird wegen seiner Form und seines Sitzes nicht leicht für ein Exsudat gehalten werden können. Schwierigkeiten erwachsen auch dann für die Diagnose, wenn das parametritische Exsudat symptomlos längere Zeit bestand, und nur der Durchbruch nach inneren Organen hin Erscheinungen macht. So kann eine ganz floride Peritonitis beim Durchbruch nach der Peritonäalhöhle entstehn. Dies ist sehr selten. Aber Durchbrüche in Blase und Mastdarm sind häufig. Wie schon bei den Symptomen auseinandergesetzt, sind die subjectiven Erscheinungen sehr verschieden, die objectiven aber werden stets dieselben sein. Gehen plötzlich Eiter und Blutmassen — blutig ist der Eiter in diesen Fällen stets — mit dem Urin ab, wird dann der Urin in ganz kurzen Zwischenräumen wieder eiterfrei, ganz klar, wechselt also ganz klarer Urin mit eitrigem Urin in kurzen Pausen ab, so kann kein Blasenkatarrh vorliegen. Der hier meist vor dem Uterus, dem Blasenhals benachbart liegende parametritische Tumor sichert die Diagnose. Die Localität, wo der Abscess in die Blase sich öffnet, ist wohl nie festzustellen. Ich habe in zwei Fällen die

Harnröhre nach Simon dilatirt, aber es war weder in der Harnröhre noch in der Blase die Oeffnung zu fühlen. Ich hatte beabsichtigt eventuell ein Drainagerohr einzuführen, um endlich Heilung zu erzielen, doch die Fistel war nicht aufzufinden. Auch vom Mastdarm aus gelingt es nur selten das Loch zu fühlen. In einem Falle fühlte ich eine wohl 2 cm hohe Hervorwölbung, auf deren Höhe das Loch sich befand und sogar mit dem Mastdarmspiegel zur Anschauung gebracht werden konnte. Meistentheils aber kann man aus den Symptomen zwar beweisen, dass die Perforation erfolgt ist, die Fistel selbst ist nicht zu demonstriren.

Nicht immer deutet Fieber darauf hin, dass es zum Durchbruch kommt, auch ohne irgendwelche deutliche Symptome kann der Durchbruch erfolgen. Wie schwierig die Diagnose mitunter ist, bewies mir ein Fall, wo ich ein parametritisches, vereitertes Exsudat diagnosticirt hatte, und bei der Obduction (Tod an Pyämie) ein mit vielen Fistelgängen durchsetztes, vereitertes und verjauchtes, incarcerirtes, grosses Myom der hinteren Cervixwand gefunden wurde.

Kann man aber wirklich die Diagnose nicht stellen, so muss man immer bedenken, dass die Therapie auch ohne Diagnose deutlich vorgeschrieben ist. Schwankt auch bei der täglichen, sorgfältigen Beobachtung die Diagnose hierhin und dahin, so kommt man häufig gerade durch die Resultate der Behandlung zur Diagnose.

Die Prognose ist im Allgemeinen gut. Freilich existiren mancherlei oben berührte Gefahren. Erlauben es aber die äusseren Verhältnisse, rationell zu behandeln, so ist die frische und die alte Parametritis ein Leiden, das nicht unheilbar ist. Der Verlauf ist freilich chronisch, d. h. man kann ein Leiden, das jahrelang besteht, nicht in Tagen beseitigen, aber doch werden die ärztlichen Anstrengungen meist mit definitivem Erfolge belohnt.

Behandlung.

Zunächst ist daran zu erinnern, dass die Prophylaxe in Antisepsis bei der Leitung von Geburten und Aborten, sowie bei jeder auch der kleinsten gynäkologischen Manipulation besteht. Dann ist die Behandlung eine andere, wenn wir das Entstehen eines Exsudates beobachten, seine Ausbreitung und Vergrösserung verhüten, und wenn wir ein altes Exsudat beseitigen wollen.

Bildet sich ein Exsudat, so wird man durch Antiphlogose die Vergrösserung zu verhindern suchen. Eine Eisblase auf den Leib und temperirte Injectionen sind am Platze, ebenso sieht man von Priessnitz'schen Umschlägen Erfolg. Sie haben auch den Vortheil, dass sie

unruhige Patientinnen zum Stillliegen nöthigen. Aus diesem Grunde oft allein ist ihre Verordnung wünschenswerth. Blutentziehungen an der Portio (cfr. pag. 70) gehören ebenfalls zum antiphlogistischen Apparat. Ist hohes Fieber vorhanden, so wird dasselbe nach allgemeinen Regeln behandelt. Vom ersten Tage an ist sorgfältig für genügende Stuhlentleerung zu sorgen. Man darf bei der oft lange dauernden Parametritis das Allgemeinbefinden über das locale Leiden nicht vergessen. Oft ist local jede Therapie nutz- und erfolglos, während es wohl gelingt, durch raffinirte Sorgfalt in der Ernährung mit dem Allgemeinbefinden auch eine Besserung des localen Leidens, eine grössere Energie in den Resorptionsvorgängen zu erreichen. Die Regeln für die Anwendung von Eccoproticis siehe pag. 186. Aber auch abgesehen vom Allgemeinbefinden ist der mechanische Reiz eines voluminösen Stuhlgangs schädlich. Nicht selten ist jede Defäcation enorm schmerzhaft, namentlich in Fällen von Perforation nach dem Darm.

Oft besteht bei einem unaufhaltsam sich bildenden, parametritischen Exsudat die ganze Kunst der Behandlung darin, die Verdauung zu regeln und durch die ärztliche Autorität die Patientin zur Schonung zu veranlassen.

Um alte Exsudate zu verkleinern, d. i. zur Resorption zu bringen, haben wir verschiedene Mittel. Die wirksamsten sind Soolsitzbäder, heisse Injectionen und Einpackungen des Leibes respective der Beckengegend in feuchtwarme Umschläge. Die warmen Vollbäder sind mit der allergrössten Vorsicht zu gebrauchen. Niemals ist eine derartige Kur ohne genaueste ärztliche Direction zu gestatten. Ein Vollbad von ½ Stunde ist durchaus nichts Indifferentes. Manche Patientin wird dadurch im höchsten Grade nervös, aufgeregt, und ist nach einer schlecht geleiteten Badekur viel elender als vorher, ohne dass das Exsudat wesentlich abgenommen hat. Den Körper weniger angreifend und wirksamer sind Soolsitzbäder. Alte Exsudate schwinden dabei oft in wenigen Wochen. Der Arzt muss minutiös genau alles Detail vorschreiben. Mit der alleinigen Anordnung „Sitzbäder nehmen“ ist das Wenigste gethan. Die Patientin badet am besten Abends. Dem Sitzbad von zwei Eimern werden 500 g vorher gelöstes Seesalz oder Mutterlaugensalz zugesetzt.

Das Bad sei nicht unter 26°, nicht über 30° R. warm, zwischen diesen Wärmegraden kann man schwanken. Bei frischen Exsudaten nimmt man kühlere, bei älteren wärmere Bäder. Die Patientin setzt sich, für die Nacht angekleidet, in das Bad. Ein Mantel oder Tuch liegt um

die Badende und die Badewanne. Letztere wird dicht an das Bett gestellt. Das Zimmer habe während des Badens eine Temperatur von 16° R. Im Bett der Patientin liegt ein wollenes Tuch, darüber ein Leinentuch, auf beiden steht eine Wärmflasche. Die Patientin bleibt 10 bis 20 Minuten im Bad. Erhebt sie sich, wobei schwache Frauen unterstützt werden müssen, so wird flüchtig abgetrocknet. Die Patientin legt sich sofort in das erwärmte Bett. Das Leinentuch saugt den Rest der Feuchtigkeit an. Die Patientin trocknet sich unter der Bettdecke noch vollends ab. Dann wird das Leinentuch und nach einiger Zeit das wollene Tuch entfernt.

Zuerst lässt man in der Woche zwei Sitzbäder gebrauchen, später, falls sich die Patientin wohler fühlt, wird, allmählich steigernd, täglich ein Sitzbad verabfolgt.

Die als zweites wirksames Mittel genannten Scheidenirrigationen nimmt die Patientin am besten im Soolsitzbad vor. Es wird vorher ein Eimer oder Topf mit Soole präparirt, dieselbe hat eine Temperatur von 32 bis 33° R. Die beim Baden Hülfe leistende Person füllt einen Irrigator, die Patientin führt sich das Rohr in die Scheide ein. Nun wird fortwährend Soole in den Irrigator nachgeschüttet, bis mindestens 5 bis 8 Liter verbraucht sind. Diese Methode ist sehr bequem auszuführen und hat den Vortheil, das Sitzbadwasser durch den Zufluss des heissen Wassers constant warm zu erhalten. Sicher sind die Irrigationen der Anwendung von Badespeculis vorzuziehen. Natürlich ist auch ein Arrangement möglich, das die Beihülfe einer zweiten Person unnöthig macht.

Man kann mit dem Hitzegrade des Irrigationswassers steigern. Ist der Schlauch des Irrigator sehr lang, so kühlt sich das durchfliessende Wasser um 1½ bis 2° ab.

Auch bei dieser Behandlungsmethode muss die Kranke, wenigstens anfangs, täglich controlirt werden. Die Heisswasserinjectionen sind durchaus keine Panacee. Oft muss man nach drei- bis viermaliger Anwendung wegen beginnenden Fiebers oder wegen Schmerzen diese Behandlung wieder einstellen. In vielen Fällen sieht man allerdings wunderbare Erfolge. Exsudate oder Exsudatreste, die trotz aller Behandlung jahrelang unverändert bestanden, schwinden nach Heisswasserinjectionen binnen drei bis vier Wochen völlig. Verträgt die Patientin die Injection gut, so kann man selbst zweimal am Tage irrigiren lassen. Stets muss aber die Patientin nach der Procedur, auch wenn sie nicht im Bad vorgenommen wird, ein bis zwei Stunden wohlzugedeckt liegen.

Das dritte Mittel sind die Priessnitz'schen Umschläge. Ich rathe dringend, sie nicht nur auf den Leib zu machen, sondern das nasse Tuch um das ganze Becken herumzuschlagen. Diese Umschläge können permanent liegen, sie müssen das Ersatzmittel jeder localen Therapie sein, wenn die Patientin sich nicht bewegen kann, respective mit hohem Fieber zu Bett liegt. Entstehen bei Soole Eczeme, so wende man Wasser an. Mit gutem Erfolge wird auch der Bademoor zu dergleichen Umschlägen benutzt.

Bei alten hartnäckigen Exsudaten kann man eine Kur aus allen drei geschilderten Methoden combiniren. Freilich erstreckt sich mitunter die Behandlung eines alten Exsudates über 1 bis 1½ Jahr. Auch dann sind zwar die Symptome beseitigt, aber einen sogenannten Exsudatrest, vielleicht als Narbe aufzufassen, oder wenigstens eine, auf diese Narbe zu beziehende dauernde Dislocation des Uterus bleibt zurück.

Ausser den genannten Mitteln sind eine grosse Menge anderer therapeutischer Vorschläge gemacht. So vor Allem die Anwendung der Jodpräparate. Man hat sowohl Jodtinctur auf den Unterleib als auch auf das Scheidengewölbe gepinselt, je nachdem man auf das Exsudat hier oder dort eher einzuwirken hoffte. Auch die lang fortgesetzte Anwendung von Tampons mit Jodkalilösung oder Jodglycerin wurde vorgeschlagen. Ebenso wendet man Jodoform in Salbenform (2 : 10) zum Bestreichen des Leibes und zur Tamponade an. Einen wirklichen, allein auf diese Mittel zu beziehenden Erfolg habe ich nie gesehen. Auch vom Mastdarm aus ist Jodkali zu appliciren, indem man in Suppositorien von 2 g Butyr. Cacao 0,5 Jodkali verarbeiten lässt. Leider ist die Behandlung eines parametritischen Exsudates oft so langwierig, dass man übergenug Zeit hat, alle diese Mittel anzuwenden. Nur muss man sich hüten, zufällige Besserungen auf ein zufällig gebrauchtes Mittel zu beziehen.

In der neuesten Zeit ist die Massage des Leibes vorgeschlagen. Mir fehlen darüber die Erfahrungen, nur möchte ich davor warnen, Methoden für gut zu halten, weil sie modern sind. Jedenfalls darf man nur bei ganz alten Exsudatresten die Massage anwenden, da natürlich sonst die Manipulationen gefährlich sind. Einen psychischen Einfluss werden diese Kuren wohl haben, da ja hysterische Personen oft an die Anpreisungen von Wunderdoctoren lieber als an die nüchterne Wahrheit eines Arztes glauben.

B. Perimetritis.

Anatomie und Aetiologie.

Die Perimetritis ist eine Entzündung des serösen Ueberzuges des Uterus. Doch giebt es kaum einen Fall, bei welchem nicht die benachbarten Partien des Peritonäum mit in den pathologischen Process gezogen sind. Wie man sich deshalb daran gewöhnt hat, die Entzündungen des gesammten subserösen Beckenbindegewebes mit dem Namen Parametritis zu bezeichnen, so nennt man auch peritonäale Entzündungen, welche das Peritonäum des Beckenbodens betreffen: Perimetritis. Richtiger freilich ist der Name Pelveoperitonitis.

Zunächst muss ich einige anatomische Bemerkungen vorausschicken.

In der Luschka entnommenen Figur 148 sind die anatomischen Verhältnisse dargestellt. Das Präparat stammt von einer Leiche, die im Liegen zum Gefrieren gebracht wurde. Demnach ist der Uterus, dem Gesetz der Schwere folgend, nach hinten gesunken und hat sich an das Parietalperitonäum angelegt. Der Douglasische Raum ist zu einer schmalen Spalte reducirt (Figur 148 *23*). Dagegen hat sich die stark zusammengezogene Blase vom Uterus abgezogen. Rechts ist das Peritonäum entfernt, links bedeckt es die Beckenorgane. Rechts erblickt man also das Subserosium, und in ihm, nach Elimination des Bindegewebes und Fettes die Venengeflechte der Spermatica (*18*). Von dem Lig. latum fehlt die vordere Platte rechts, sodass man die vordere respective innere Fläche der hinteren Platte erblickt (*21*). Vor dem Uterus befinden sich ebenfalls starke uterine Venenplexus (*17*). Würde also in den beschriebenen Localitäten rechts eine Entzündung entstehen oder ein Entzündungsproduct lagern, so handelte es sich um Parametritis: Beckenbindegewebsentzündung. Platzte eine der dargestellten Venen, so entstände ein Haematom des Beckenzellgewebes.

Auf der linken Seite erblicken wir eine Grube, in der die Zahlen *19* und *20* stehen, dies ist die linke Hälfte der Excavatio vesicouterina, hinten begrenzt von dem Ligamentum latum und der vorderen Fläche des Uterus. Läge hier ein Entzündungsproduct oder befände sich dasselbe in der Spalte *23*, zwischen *20* und *22*, dem Douglasischen Raume, und verdrängte es den Uterus *14* bis an die Symphyse *3*, so handelte es sich um eine intraperitonäale oder perimetritische Entzündung. An derselben Stelle lagerndes Blut bildete eine Haematocele.

Die Aetiologie der Perimetritis ist eine sehr mannigfaltige. Zunächst kann eine Vergrösserung des Uterus eine venöse Hyperämie des-

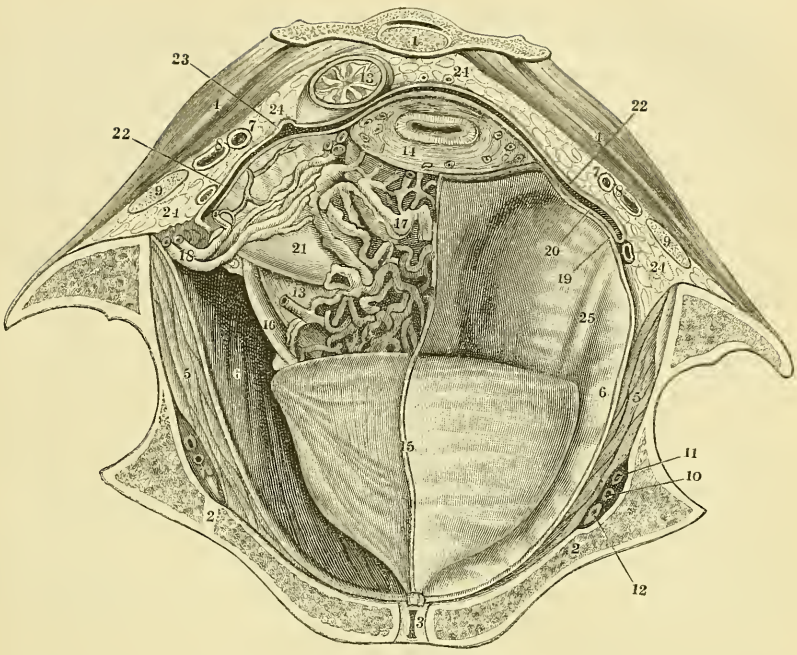

148.

Horizontaler, schräger Schnitt durch die Längsaxe der Musculi pyriformes und durch den dritten Sacralwirbel nach Luschka.

1. Dritter Sacralwirbel. 2, 2. Horizontaler Schambeinast. 3. Symphyse. 4, 4. Musculus pyriformis. 5, 5. Musculus obturator internus. 6. Levator ani. 7. Arteria glutaea superior. 8. Vena glutaea superior. 9. Nervus ischiadicus. 10. Arteria obturatoria. 11. Vena obturatoria. 12. Nervus obturatorius. 13. Mastdarm. 14. Uterus, dessen linke vordere Seite vom Peritonäum überzogen, dessen rechte vom Peritonäum entkleidet ist. 15. Harnblase. 16. Ureter. 17. Unter dem Peritonäum und der oberflächlichen Muskelschicht des Uterus sich ausbreitendes Venengeflecht. 18. Zwischen den Blättern des Lig. uteri latum eingeschlossen gewesenes, zur Bildung der Vena spermatica interna führendes Venengeflecht. 19. Vorderes Blatt des linken breiten Mutterbandes. 20. Hinteres Blatt des linken breiten Mutterbandes. 21. Hinteres Blatt des rechten breiten Mutterbandes. 22. Hintere Peritonäalwand des Cavum Douglasii. 23. Der zu einer engen Spalte reducirte Douglasische Raum. 24. Fettreiches Zellstofflager, welches mit dem subperitonäalen Zellstoffe des auf der rechten Seite freigelegten Cavum pelvis subperitonäale continuirlich ist. 25. Der linke, unter dem Peritonäum liegende Ureter.

selben, den serösen Ueberzug in Mitleidenschaft ziehen. Wir müssen uns vorstellen, dass der zu schwere Uterus bei seiner physiologischen Lageveränderung das Peritonäum lädirt, sowohl am Perimetrium selbst als auch an den Stellen, gegen welche der Uterus drückt. Die Stauung wiederum ist die Folge von Circulationsstörungen, welche letztere besonders häufig bei Flexionen und Versionen entstehen. Namentlich bei der Retroflexio wird Hyperämie des Uterus, Stauung im Fundus und Behinderung der physiologischen Uterusbewegungen leicht zusammentreffen. Ist das Peritonäum lädirt, so kommt es zu entzündlichen Verklebungen. Diese sind zunächst flächenartige, denn ein freier Raum,

durch welchen eine Pseudomembran von einem Ort zum andern fliegen könnte, existirt nicht. Ist z. B. der Uterus hinten mit dem Douglasischen Raume nicht zu fest verklebt, und nimmt er trotzdessen künstlich oder spontan seine normale Lage wieder ein, oder vergrössert er sich in der Schwangerschaft, so wird die flächenartige Adhäsion ausgezogen, sie wird ein Strang. Je mehr der Strang oder das Band ausgezogen wird, um so weniger wird es ernährt. Dadurch rareficirt die Pseudomembran und zieht schliesslich als spinnwebeartiges, dünnes Häutchen vom Uterus nach der Stelle, wo der Uterus angeheftet war. Auch die Ovarien, auf der Oberfläche unregelmässig, vergrössert, schwer, nach unten sinkend, kommen an Orte, wo sie mechanisch reizen respective reiben, so z. B. zwischen Rectum und Uterus. Dann entstehen zwischen Ovarien und der Umgebung Adhäsionen. Lagert sich später der Uterus richtig, so zieht er das an anderen Orten adhärente Ovarium nur unvollständig nach. Oder eine schrumpfende Pseudomembran, an oder über das Ovarium hinziehend, verhindert das Organ seine physiologische Lage einzunehmen. Derselbe Vorgang findet mit den Tuben Statt. Es entstehen auf diese Weise complicirte dislocirende Einflüsse, welche das Ligamentum Ovarii und die Tuben um eine Axe drehen, zusammenbiegen, verschieben, fesseln, abknicken, verzerren und langziehen.

Auch chronische Obstruction, Entzündung der Darmwand bei Typhlitis bewirken peritonitische Hyperämie mit Adhäsionen als Folge. Sicher kann ohne jede Infection einfach durch die Circulationsstörung bei Dysmenorrhoe und chronischer Metritis Perimetritis entstehen. Ist doch die Perimetritis, in des Wortes engerer Bedeutung, ein Theil der Metritis. Ebenso wenig, wie bei einer Peritonitis die nächstunteren Schichten, Darmmuscularis, Blase, Uterus etc. von der Entzündung und serösen Durchfeuchtung frei bleiben, ebenso wenig ist das Perimetrium völlig intact, wenn der Uterus chronisch entzündet ist.

In ähnlicher Weise entsteht eine Perimetritis in Folge von acuten Circulationsstörungen. So kann es bei starken Erkältungen zur Zeit der Menstruation zu ganz acuter Entzündung des Uterus, seines Ueberzuges und des Pelveoperitonäum kommen. Mag es auch unmodern sein, Derartiges zu glauben, so lehrt doch die Praxis zu häufig diesen Zusammenhang.

Ein anderes ätiologisches Moment geben Neubildungen im Peritonäalraum ab. Bei ihnen ist die Hyperämie und die mechanische Reizung ebenfalls von Wichtigkeit. So entstehen an harten Dermoidcysten des Ovarium und an festen subperitonäalen Uterusmyomen,

namentlich wenn sie im Douglasischen Raume liegend, den Uterus in seinen physiologischen Bewegungen hindern, perimetritische Adhäsionen. Bei Carcinomen, welche bis in den Körper wuchern, findet man stets Adhäsionen, oft so bedeutend, dass der Douglasische Raum völlig fehlt. Ja selbst lang liegende Pessarien, welche stark gegen das hintere Scheidengewölbe drücken, führen zur Verklebung des Douglasischen Raumes. Auch beim Prolapsus uteri ohne und mit Inversion sind oft im tiefen Trichter des Beckengrundes vielfache Verklebungen vorhanden.

Die Parietaladhäsionen grosser Ovarialtumoren hat man ebenfalls auf mechanische, theilweise von aussen kommende Einflüsse bezogen.

Bei Ovariotomien ist die Perimetritis oft im Beginne zu beobachten, und zwar in Form von ganz losen Verklebungen, an denen sich Endothelverlust, Aufquellung und Hyperämie des Peritonäum und geringe Auflagerungen nachweisen lassen.

Geradeso wie Neubildungen reizen auch Blutcoagula das Peritonäum zu Adhäsionen. Werden auch Blutkörperchen und Serum aufgesaugt, so bleiben doch Fibringerinnsel übrig, diese adhäriren und bilden so die Veranlassung zu Perimetritis.

Ferner kann Perimetritis nach allen intrauterinen Manipulationen eintreten, so nach ungeschicktem Sondiren mit festen, rauhen oder unreinen Sonden, nach zu grossen, sich mit der Spitze in den Fundus einbohrenden Intrauterinpessarien, nach Auskratzungen des Uterus und Enucleation von Myomen aus der Tiefe des Uterusparenchyms, nach Pressschwamm- oder Laminariabehandlung. Weshalb freilich in einem Falle eine Parametritis entsteht, im andern mehr das Peritonäum ergriffen ist oder weshalb ein ander Mal beide Krankheiten gleichzeitig auftreten, wird sich nicht immer eruiren lassen.

Ferner ist die Perimetritis unendlich häufig die Folge von Tripperinfection. Zwar kann eine gonorrhoische Infection der Frau, als Vulvitis, Vaginitis, auch als Endometritis, isolirt verlaufen (cfr. pag. 110), aber häufig betheiligt sich der ganze Genitaltractus, von der Scheide bis zum Ostium abdominale und das Beckenperitonäum an der Entzündung. Die früher als Neuralgie beschriebene Colica scortorum ist fast immer eine durch Tripperinfection entstandene Perimetritis. Der Zusammenhang kann ein dreifacher sein. Der Lymphraum der Peritonäalhöhle entzündet sich, wie sich die Leistendrüsen bei einem Geschwür an der Vulva respective dem Penis entzünden. Es handelt sich also um eine in den Lymphgefässen fortwandernde Entzündung. Aber es ist auch möglich, dass bei einem virulenten Catarrh der Tubenschleimhaut sich

durch die dünne Tubenwand hindurch die Entzündung auf den peritonäalen Ueberzug fortsetzt, sich hier ausbreitet und zu Adhäsionen führt. Dafür spricht, dass allerdings Verzerrung der Tuben fast constant bei Perimetritis gefunden wird. Ferner aber ist es auch denkbar, dass der Tubencatarrh virulenten Eiter producirt, der in das Cavum peritonäi gelangt, weil entweder in der Tube kein Platz mehr ist, oder weil ein Trauma mechanisch den Tubeninhalt aus dem Ostium abdominale auspresst. Für den letzten Zusammenhang sprechen die Fälle, wo wirklich nach einem Trauma, z. B. dem Coitus, die Krankheit plötzlich beginnt oder sich verschlimmert. Der gefährliche Charakter aber des Tubeneiters ist constatirt. Man hat mehrfach nach Laparotomie, als eine Pyosalpinx platzte und ihren Inhalt in den Peritonäalraum ergoss, tödtliche Peritonitis gesehen.

Ferner ist die Perimetritis die Complication einer Parametritis. Richtiger ausgedrückt, eine gemeinsame schädliche Ursache — Infection — bewirkt sowohl eine Entzündung des Bindegewebes: Parametrium, als des serösen Ueberzuges: Perimetrium respective Pelveoperitonäum. Im Beginn und Verlauf kann die eine oder andere Gegend verschieden betheiligt sein, sodass die Diagnose schwankt oder dass beide Krankheiten diagnosticirt werden müssen. Auch das Endresultat des pathologischen Vorgangs gehört beiden Krankheiten oder wenigstens der einen mehr als der anderen an, sodass also eitrige Tumoren vorkommen, bei denen sicher die vielfachen Adhäsionen über dem Tumor den peritonitischen, die charakteristische Durchbruchsstelle oder unmittelbare Lage auf den Nerven und Gefässen der hinteren Beckenwand den parametritischen, subserösen Sitz beweisen.

Die Lageveränderungen, welche Tuben und Ovarien durch die Adhäsionen eingehen, lassen sich in ihrer Mannigfaltigkeit auch nicht entfernt schildern. Oft sind es nur wenige Membranen, welche ein Ovarium verzerren und ankleben, oft auch eine förmliche Kapsel, aus der das glatte, vergrösserte Ovarium, wie der Rücken eines extrauterinen Fötus aus der geplatzten Tube, hervorleuchtet. Oder das Ovarium ist so in die Schwarten und Häute der perimetritischen Producte eingebettet, dass man die grösste Mühe hat es überhaupt aufzufinden. So kann das linke Ovarium in einer Biegung der Flexura sigmoidea liegen, das rechte in einer Exsudatmasse mit dem Processus vermiformis verwachsen sein.

Bis jetzt haben wir mehr von der adhäsiven Form der Beckenperitonitis gehandelt. Sie betrifft bei der geschilderten Aetiologie die häufigsten Fälle. Im Wochenbette dagegen bildet die Perimetritis und Pelveoperitonitis oft das Anfangsstadium der universellen Peri-

tonitis. Diese verläuft unter massenhafter Exsudatbildung und versieht sämmtliche Abdominalorgane mit eitrigem Belag. In gynäkologischen Fällen ist die zur universellen, exsudativen Peritonitis fortschreitende Perimetritis sehr selten, wohl aber beobachtet man eine ganz acute, perniciöse, septische Peritonitis als Folge von Infection oder Perforation. Fälle von universeller Peritonitis, die in fünf bis sechs Tagen zum Tode führten, habe ich nach Presschwammanwendung früher mehrfach gesehen. In einem Falle konnte man den Zusammenhang mit jauchiger Endometritis und Endosalpingitis nachweisen. Hier sehen sämmtliche Gedärme bräunlich-blau aus, die Venen der Därme sind strotzend gefüllt, die Abdominalhöhle enthält wenig blutig seröse, dünne, bräunliche Flüssigkeit. Derartige Fälle sind vor der Antisepsis fast bei allen gynäkologischen Operationen hin und wieder vorgekommen.

Ist nach dem Gesagten eine universelle, eitrige Peritonitis auch selten, so kommt es doch zu circumscripten Eiterungen, zu abgekapselten Eiterheerden, Abdominalcavernen, als Folge einer exsudativen, eitrigen Pelveoperitonitis. Freilich sind auch diese Fälle meistentheils aus dem Wochenbett oder nach Operationen zurückgeblieben. Oft hängen sie mit dem schon oben erwähnten Eiteraustritt aus der Tube zusammen. Auch intraperitonäale Blutungen führen mitunter zu Eiterbildung. Dieser Eiter liegt meistentheils an der tiefsten Stelle des Peritonäalraumes hinten im Cavum Douglasii, falls nicht dieser Raum durch adhäsive Peritonitis aufgehoben ist.

Da ein derartiger, abgeschlossener Abscess eine pyogene Membran zur Wand hat, so wird der Eiter allmählich vermehrt, dadurch muss die Eitercyste grösser, praller werden, sich ausdehnen. Je mehr der Druck in der Cyste zunimmt, um so mehr nähert sich die Form des Abscesses der Kugel oder dem Ovoid. So wölbt der innere Cystendruck das Cavum Douglasii tief hinab, schiebt den Uterus bis dicht an die Symphyse und hebt die nach oben abschliessende Membran hoch nach oben. Schliesslich wird die Eitercyste so gross, dass sie den Uterus oben und seitlich überragt und wie ein parametritischer Abscess den Uterus umgiebt. So entstehen Tumoren, die bis zum Nabel reichen und den grössten Theil der Abdominalhöhle einnehmen.

Die den Abscess von der Umgebung scheidende Membran existirt meist nicht als eine fortlaufende Membran, sondern sie wird aus der der Cyste zugekehrten Oberfläche der Därme gebildet, die unter sich verklebt sind und deren Zwischenräume von dicken Schwarten ausgefüllt sind. Fast wunderbar erscheint es oft, dass die überall aneinander geklebten Dünndärme in ihrer peristaltischen Function absolut nicht gestört sind.

Hat man doch Fälle von „Mangel des Peritonäum“ beschrieben, welche sicherlich Nichts sind, als totale Verklebungen sämmtlicher Dünndärme in Folge universeller adhäsiver Peritonitis.

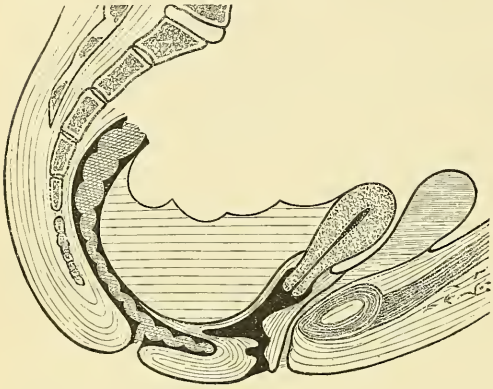

149.

Grosses intraperitonäales Exsudat, oben von verklebten Dünndärmen begrenzt.

Nicht immer übrigens muss der Abscess unten liegen, auch an anderen, ganz atypischen Stellen kann eine Abdominalcaverne liegen, so z. B. am Nabel oder im Hypogastrium.

Die Figuren zeigen diese Verhältnisse. In der Figur 149 ist ein intraperitonäales Exsudat dargestellt, welches oben durch unter sich verklebte Dünndarmschlingen vom Cavum peritonäi abgeschlossen ist. Man sieht, wie sehr das Exsudat dem Mastdarm anliegt, sodass hier eine Perforation leicht ist, und dass der Finger vom Mastdarm und Scheide aus das Exsudat in weiter Ausdehnung betasten kann. Nimmt die Eiterquantität bei bestehender Abkapselung mehr und mehr zu, so entsteht die Form des Abscesses, die Figur 150 darstellt. Hier hat der Innendruck zu Abrundung nach allen Seiten geführt. Hinten erstreckt sich der Abscess, den Mastdarm umgebend, bis an den Knochen. Der Mastdarm geht wie eine Röhre durch den Abscess hindurch. Vorn überragt der Abscess etwas den Uterus, überall ist eine pralle Consistenz zu fühlen.

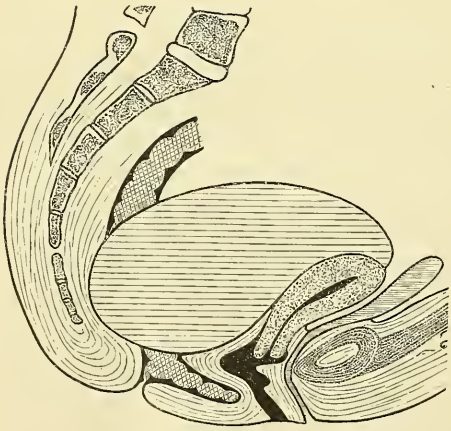

150.

Intraperitonäaler Beckenabscess, das ganze kleine Becken ausfüllend.

Mehrfach ist die Beobachtung gemacht, dass peritonitische abgesackte Exsudate verjauchen, dass also bei ihrer künstlichen oder spontanen Eröffnung Gase und übelriechender Eiter erscheinen. Dies ist ebenso der Fall bei Psoasabscessen, sodass man an der Innenfläche des Oberschenkels Abscesse sieht, welche schon vor der Eröffnung den Luftinhalt erkennen lassen. Auch Abscesse, welche sich bei Coxitis auf der Innenwand des Beckens bilden, verjauchen leicht. Bei allen Abscessen in der Nähe des Darms ist dieser üble Ausgang zu befürchten. Sicher stammen die Fäulnisserreger aus dem Darm. Ist es vielleicht auch unmöglich, dass durch die gesunde Darmwand Bacterien und Fäulnissgase gelangen, so können sie doch sicher die kranke Darmwand durchdringen. Ebenso wie man bei universeller Peritonitis die oberen Schichten des Uterus infiltrirt findet, ebenso betheiligt sich an einer Entzündung des serösen Ueberzuges auch die Darmmuscularis. Durch die so infiltrirte, entzündete Darmwand können Bacterien respective Fäulniss erregende Stoffe oder Körper in die Abscesshöhle gelangen, und somit verjaucht der Abscess. Da perimetritische respective peritonitische Eiterdepots dem Darm am nächsten liegen (cfr. Figur 149), so wird die Gefahr der Verjauchung hier am grössten sein. Andererseits wird spontane Verjauchung eines Exsudates am ersten ein intraperitonäales Entstehen vermuthen lassen.

Durch die Vereiterung respective Verjauchung eines Exsudates kommt es auch zur Bildung einer Darmfistel, sowohl nach der Aussenfläche des Bauches als nach der Scheide, ja sogar nach dem Uterus und der Blase sind perimetritische Dünndarmfisteln beobachtet. Die entzündete, paralytische Darmpartie buchtet sich in die Abscesshöhle hinein. In der vorgebuchteten Partie bleibt etwas Koth liegen. Die nachschiebenden Kothmassen treiben die Stelle mehr und mehr nach aussen i. e. in den Abscess hinein, es kommt zur Continuitätstrennung, die alten Kothbrocken gelangen in die Abscesshöhle. Dadurch wird der Inhalt jauchig, es entsteht Fieber, die Wand des Abscesses wird entzündet und der Durchbruch nach aussen oder in ein angelagertes Organ erfolgt; Gas, übelriechender Eiter und wenige alte Kothbrocken entleeren sich. Nach Entleerung des Eiters verengt sich der Abscess mehr und mehr, sodass schliesslich nur ein Fistelgang vorhanden ist. Auch dieser kann sich temporär schliessen. Nicht selten aber tritt in der Tiefe wieder etwas Koth aus, und der Vorgang erneuert sich, ohne dass man bei der Schwierigkeit und Gefährlichkeit, welche die Localität mit sich bringt, viel zu unternehmen wagen dürfte.

Der Durchbruch peritonäaler Abscesse erfolgt auch direct in den

Mastdarm, die Blase, die Scheide oder nach der äusseren Haut. Im letzten Falle kann die Durchbruchsstelle handbreit über der Symphyse rechts, links oder auch am Nabel liegen. Dass natürlich, wenn der Durchbruch an einer für Parametritis charakteristischen Stelle Statt findet, die Differentialdiagnose zwischen para- und perimetritischem i. e. extra- oder intraperitonäalem Ursprung oft nicht zu stellen ist, muss nach den Auseinandersetzungen klar sein.

Ausser der adhäsiven und eitrigen Form der Perimetritis kommen noch Fälle vor, bei denen man von seröser Perimetritis sprechen kann. Freilich gilt diese Bezeichnung nur in Bezug auf das Endproduct. Eine Vermehrung der Peritonäalflüssigkeit ist aus zwei Gründen möglich: entweder ist die Transsudation vermehrt, so bei Lebercirrhose, Herzfehlern, Nierenkrankheiten, oder die Resorptionsfähigkeit ist vermindert. Letzteres scheint bei der chronischen, serösen Peritonitis der Fall zu sein, ohne dass man allerdings diesen Zusammenhang für alle Fälle als richtig hinstellen kann. Wenn in Folge adhäsiver Peritonitis eine Peritonäalstrecke resorptionsunfähig ist, so wird die nicht resorbirte Flüssigkeit hier allmählich zunehmen. Demnach kann sich zwischen Pseudoligamenten Serum ansammeln. Falls bei der Zunahme der Flüssigkeit entweder durch Druck sich die Membranen aneinander legen, oder durch Recrudescirungen der Entzündung verkleben, so werden abgeschlossene Räume geschaffen, in denen stagnirendes, physiologisches Peritonäalsecret zurückbleibt. Auf diese Art entstehen seröse Cysten, am Uterus und in der Nähe des Uterus. Fast immer befinden sich derartige Exsudate im Cavum Douglasii. Ihre lange unveränderte Dauer spricht für erschwerte Resorptionsverhältnisse. Ob ein rein eitriges Exsudat zu einem serösen Exsudat werden kann, ist sehr zweifelhaft, umgekehrt aber wird eine seröse, intraperitonäale Cyste aus allen den Gründen, aus denen überhaupt eine eitrige Peritonitis entsteht, vereitern respective verjauchen können. Derartige seröse Cysten sind schon als Ovarialtumoren diagnosticirt und operirt. Sie erreichen oft eine bedeutende Grösse.

Symptome und Verlauf.

Die zur universellen Peritonitis werdende Perimetritis respective Pelveoperitonitis, kann auch extrapuerperal gerade so bösartig verlaufen wie die rapideste puerperale, septicämische Peritonitis. Die Symptome sind die für die Peritonitis charakteristischen: hohes Fieber, enorme, continuirliche, spontane Schmerzen, Druckempfindlichkeit bei der geringsten Berührung, Meteorismus und Stuhlverhaltung in

Folge von Darmparalyse, Lähmung der Harnblase, ebenfalls Folge von Durchtränkung der Musculatur, fliegender schwacher Puls, colossale Respirationsbeschleunigung, schliesslich Sopor und Tod.

Bei der acuten Pelveoperitonitis existirt ebenfalls Fieber und Druckempfindlichkeit des Bauches abwärts vom Nabel. Wird diese Entzündung chronisch, so hört das Fieber auf, die Druckempfindlichkeit dagegen bleibt noch lange zurück, oder entsteht immer wieder bei der kleinsten Anstrengung. Aber es giebt auch nicht wenig Fälle, wo ein acuter Beginn durch die Anamnese nicht zu eruiren ist, und doch das exquisite Bild einer Perimetritis in die Erscheinung tritt, sodass also eine chronische Perimetritis vorliegt. Ihre Symptome sind graduell verschieden. Sie bestehen in Schmerzen bei jeder Anstrengung. Wenn die Patientin auf schlechtem Pflaster geht, ausgleitet, Treppen steigt, gezwungen ist schnell zu gehen, tanzt, auf der Eisenbahn oder im Wagen fährt, ja wenn sie nur eine hastige Bewegung macht, treten Schmerzen ein. Beim schnellen Wechseln der Bettlage von einer Seite auf die andere Seite, tritt ein plötzlicher intensiver Schmerz ein. Schon die geringe Verschiebung des Uterus und der Ovarien bei jeder Körperbewegung macht Symptome. Das schnelle Setzen auf einen harten Stuhl ist ebenso schmerzhaft wie schnelles Aufstehen. Dann ist der Beischlaf wegen Schmerzen ganz unmöglich, dies namentlich bei chronischer Entzündung des Douglasischen Raumes (Colica seortorum).

Bei der Untersuchung fühlt man häufig nirgends einen Tumor, aber jede intendirte Bewegung des Uterus ist enorm schmerzhaft. Existirt aber ein Tumor, so wird derselbe meistentheils im Cavum Douglasii liegen respective sich von hier aus verbreiten. Der Tumor wird den Uterus nach vorn und nicht nach der Seite schieben. Später allerdings, nach Entstehung eines sehr grossen Tumor, kann der Uterus ganz atypisch i. e. seitlich liegen, und auch die Druckempfindlichkeit kann allmählich abnehmen.

Zu den Symptomen, welche jeder Beckentumor macht, Druckgefühl nach unten, Urin- und Stuhlbeschwerden, kommen die Symptome einer Eiterretention: hektisches Fieber, hohe Pulsfrequenz, Appetitlosigkeit, Mattigkeit, Abmagerung etc.

Bei serösen Cysten können fast alle Symptome fehlen, sodass man oft erstaunt ist, grosse Tumoren nachzuweisen, die, ohne Symptome zu machen, bestehen und langsam verschwinden.

Die Adhäsionen, welche Tuben und Ovarien verzerren, sind zwar nicht direct zu fühlen, wohl aber beweist ein unbestimmtes Resistenzgefühl und ein weicher, dem Finger zwar ausweichender und nach-

gebender, aber doch immer wiederkehrender Tumor das Dasein von Adhäsionen.

Eigenthümlich ist, dass Perimetritiden besonders leicht bei der Menstruation sich verschlimmern. Es giebt Fälle, wo alle Erfolge, sorgfältige Behandlung in der intermenstruellen Zeit, durch plötzliche Verschlimmerung während der Menstruation illusorisch gemacht werden. Doch ist dies mehr der Fall bei den subacuten als bei den exquisit chronischen Perimetritiden.

Fast stets besteht bei Perimetritis Sterilität oder wenigstens erschwerte Conceptionsfähigkeit. Kann auch der Uterin- oder Tubenkatarrh daran schuldig sein, so wird doch der Grund häufiger in den Dislocationen der Tuben und Ovarien gesucht werden müssen. Auch Extrauteringravidität respective Tubargravidität wird häufig nur durch perimetritische Verlagerung der Tuben veranlasst.

In den septischen Fällen ist der Verlauf ein ebenso acuter als im Puerperium.

Bei acuter Pelveoperitonitis mit zurückbleibenden eitrigen Exsudaten kann die Krankheit sehr lange dauern, indessen ist der Verlauf im Allgemeinen doch ein schnellerer als bei Parametritis. Der Durchbruch nach der Abdominalhöhle, die Verjauchung, kann zum schnellen Tode, der Durchbruch nach aussen zur schnellen Heilung führen.

Bei der chronischen Perimetritis tritt durch Pseudomembranbildung ein Zustand relativer Heilung ein, d. h. die Entzündung ist sicher verschwunden, die Entzündungsproducte aber, die Adhäsionen, bleiben bis an das Lebensende bestehen. Zwar werden sie allmählich immer dünner, lösen sich auch künstlich oder spontan, verschwinden aber doch nicht vollständig. Am langwierigsten ist der Verlauf in den Fällen, welche auf Tripperinfection beruhen. Hier bringen oft geringe Bewegungen immer von Neuem Recrudescirungen. Höchst wahrscheinlich ist hier die Hauptaffection ein specifischer Tubenkatarrh, welcher seine gefährlichen Producte zeitweilig in das Peritonäalcavum entleert. Auffallend ist es, dass hier Fälle vorkommen, bei denen trotz jahrelanger, höchst qualvoller Leiden weder deutliche Adhäsionen noch Tumoren entstehen.

Ueber die Ausgänge ist nach allem Gesagten wenig hinzuzufügen.

Bei Sepsis und Durchbruch des Eiters nach dem Cavum peritonäi tritt der Tod ein. Ebendasselbe kann bei Verjauchung eines Exsudates der Fall sein, doch enden auch solche Fälle, nachdem tagelanges hohes

Fieber das Schlimmste befürchten liess, oft noch glücklich durch Durchbruch nach aussen. Kleine Exsudate werden vollkommen resorbirt und verschwinden. Aber sowohl hier als nach der adhäsiven Peritonitis bleiben Sterilität, Zwangslage des Uterus und Dislocation von Tube und Ovarien zurück. Die chronische Tripperperimetritis hat eigentlich keinen Ausgang, da sie trotz aller Vorsicht und Sorgfalt in der Behandlung doch immer von Neuem recrudescirt.

Diagnose und Prognose.

Ist das Abdomen stark druckempfindlich, kann man den Uterus nicht, ohne Schmerzen zu machen, von der Scheide aus bewegen, existiren vielfache subjective Schmerzempfindungen, so ist die Diagnose klar. Eine acute Peritonitis dürfte höchstens mit Ileus zu verwechseln sein. Auch bei Nieren- und Gallensteinkoliken kann man beim ersten Anblick an acute Peritonitis denken. Doch verbannt das Fehlen der Temperaturerhöhung und der hohen Pulsfrequenz bald jeden Zweifel.

Die adhäsive Peritonitis wird dadurch diagnosticirt, dass man mit dem Uterus Bewegungen nach allen Richtungen hin auszuführen sucht. So kann man nicht selten den Sitz der Entzündung ganz genau nachweisen. Ist z. B. die Bewegung der Portio nach vorn und unten schmerzhaft (cfr. pag. 216), so besteht eine Entzündung der Douglasischen Falten. Und kehrt der reponirte Uterus bei Retroflexio, selbst in Knieellbogenlage, sofort wieder in seine Lage zurück, so besteht eine Adhäsion des Uteruskörpers im Douglasischen Raume (cfr. pag. 233). Liegt ein Ovarium am Boden des Douglasischen Raumes und bleibt es trotz Anteversionsstellung des Uterus hier constant liegen, so existirt an jener Stelle eine Adhäsion zwischen Ovarium und Peritonäum. Lässt sich der Körper des antevertirten Uterus nicht erheben und fühlt man an einer Ecke eine unbestimmte Resistenz (cfr. pag. 223), so ist der Uterus mit dieser Ecke adhärent, d. h. Adhäsionen hüllen die Tube ein und fixiren den Uterus. Bei gleichzeitiger Sterilität deutet auch dieser Umstand auf alte Adhäsionen hin.

Schwieriger ist es, die Producte der Perimetritis, die perimetritischen Exsudate als solche mit Sicherheit zu erkennen. Zunächst wird die Anamnese hier immer einen Beginn mit erheblichen Schmerzen nachweisen. Entstand ein grösserer entzündlicher Tumor am oder um den Uterus ganz symptomlos, so ist ein perimetritischer Ursprung nicht denkbar. Führt eine Peritonitis zu Exsudat und Tumorenbildung, zu einem abgesackten Eiterheerd, so hat ganz sicher diese Entzündung unter erheblichen Schmerzen angefangen.

Freilich ist bei einem alten abgesackten Exsudat das benachbarte Peritonäum oft so verändert, dass man das Exsudat combinirt betasten kann, ohne Schmerzen zu bereiten. Ja ein parametritisches Exsudat, welches in Vereiterung respective Einschmelzung übergeht, ist zu dieser Zeit nicht selten schmerzhafter als ein perimetritisches, weil das angelagerte Peritonäum erst jetzt in den Bereich der Entzündung einbezogen wird.

Die Localitäten der gefühlten Tumoren sind natürlich bei kleinen Exsudaten und beim Beginne verschieden. Das parametritische Exsudat liegt zuerst im Parametrium, d. h. seitlich vom Uterus oder vorn am Uterus, das perimetritische Exsudat dagegen erfüllt zuerst den Douglasischen Raum, wird also zuerst hinter dem Uterus gefühlt. Als Unterscheidungsmerkmale werden noch angegeben, der hohe Sitz des intra-, der tiefe Sitz des extraperitonäalen Exsudates. Doch ändern sich diese Verhältnisse bei bedeutender Grössenzunahme, dann steigt auch das peritonitische Exsudat seitlich tief nach unten. Stets muss man daran denken, dass Complicationen leicht möglich sind und also intra- und extraperitonäale Exsudate gleichzeitig existiren können. Perforirt ein Exsudat an der oberen Bauchhälfte, so ist es ein peritonitisches; diese sind manchmal mit Jauche gefüllt, perforiren unter hohem Fieber, grosser Schmerzhaftigkeit und lebhafter Röthung der Haut. Parametritische Abscesse dagegen perforiren tiefer, allmählicher, schmelzen nicht vollkommen ein und verschwinden demnach nach der Resorption nur theilweise.

Sehr schwierig kann die Differentialdiagnose sein, wenn in der Nähe des Uterus sich als Endresultat eine Cyste mit Serum gefüllt, findet, hier ist es bei einmaliger Untersuchung oft unmöglich, eine bestimmte Diagnose zu stellen. Liegt der Tumor den Bauchdecken an, so ist es erlaubt, unter antiseptischen Cautelen eine Probepunction mit der Pravatz'schen Spritze zu machen. Seröser Inhalt spricht für einen perimetritischen Tumor.

Die Prognose ist im Allgemeinen ungünstig. Das Leben ist durch Verjauchung, Durchbruch nach der Peritonäalhöhle, überhaupt durch acute Peritonitis gefährdet. Die Gesundheit bleibt bei Tripperperimetritis dauernd schlecht. Beherbergt der Körper lange ein Eiterdepot, so entsteht Eiterungsfieber und Kachexie, selbst Tuberculose ist möglich. Sind nur Adhäsionen vorhanden, so bleibt der Uterus verlagert, die Tuben geknickt und die Ovarien dislocirt. Damit hängen viele Leiden, vor Allem Hysterie, zusammen. Sterilität und Extrauteringravidität sind ebenfalls zu nennen.

Behandlung.

Wie bei der Parametritis besteht die Prophylaxe der Perimetritis in sorgfältiger Antisepsis bei Geburten, Aborten und operativen Eingriffen am Uterus. Ferner muss jeder virulente Scheidenkatarrh von Anfang an sorgfältig behandelt werden, um ihn womöglich eher zur Heilung zu bringen, ehe er auf die Uterusschleimhaut übergeht.

Ist eine acute Perimetritis respective Pelveoperitonitis eingetreten, so sucht man sie zunächst durch Antiphlogose zu bekämpfen. Wie eine puerperale Perimetritis mit Eis, Opium, Blutentleerung in der Leistengegend und an der Portio vaginalis behandelt wird, so verfährt man auch hier. Die alte Therapie, nach welcher vor der Darreichung von Opium der Darm durch eine grosse Calomeldose von 0,3 bis 0,75 entleert wurde, ist bei acuten Fällen dringend zu empfehlen (cfr. pag. 181).

Bei der chronischen Perimetritis wendet man Umschläge auf den Leib mit gutem Erfolge an (cfr. pag. 322).

Ausserdem sind Jodbepinselungen des Leibes, der Portio und des Scheidengewölbes, oder die Einführung von Tampons und Suppositorien mit Jodkali, das von der Scheide und vom Mastdarm gut resorbirt wird, empfohlen.

Oft bildet die Obstruction die lästigste Complication und den Hauptangriffspunkt für den Arzt, cfr. die pag. 186 gegebenen Regeln.

Bei der Perimetritis werden Soolbäder vielfach gebraucht. Und in der That ist eine längere Kur in einem der vielen Soolbäder Deutschlands oft das Einzige, was Erfolg hat. Derartige Bäder sind: Hall, Königsdorf, Kreuznach und Münster am Stein, Dürrenberg, Kösen, Sulza, Wittekind, Halle a. d. S., Colberg, Oeynhausen. Vollbäder sind bei Perimetritis den Sitzbädern vorzuziehen, da das schwierige Aufstehen und das Zusammenpressen des Abdomen beim Sitzbad oft recht beschwerlich wird. In schlimmen Fällen kann man den Heileffect dadurch vermehren, dass die Patientin protrahirte Bäder von ½ bis 1 Stunde gebraucht. Danach ist es räthlich, ein bis zwei Stunden zu Bett zu liegen.

Besteht gleichzeitig ein Cervicalkatarrh oder eine Erosion, so beginne man keinesfalls mit Aetzungen, während einer floriden oder auch nur heftigen, chronischen Perimetritis. Der Katarrh verschwindet oft spontan. Nicht selten habe ich Patientinnen einfach dadurch von perimetritischen Schmerzen befreit, dass ich jede Exploration und Manipulation per vaginam auf einige Wochen untersagte.

Die Eröffnung eines diagnosticirten Abscesses ist nur dann anzurathen, wenn dadurch der natürliche Vorgang beschleunigt wird oder

wenn bei Verjauchung eine Indicatio vitalis vorliegt. Ohne Noth, ohne irgend eine specielle Indication rathe ich nicht zu eröffnen. Ist freilich die Haut geröthet, zeigt sich eine Gewebslücke, fühlt man vielleicht das Knistern der in dem Abscess vorhandenen Gase, sieht man aus allem, dass in wenigen Tagen der Durchbruch erfolgen wird, so eröffne man. Dadurch kürzt man nicht selten die Schmerzen und das hohe Fieber bedeutend ab. Nach Scheide und Mastdarm lasse man lieber den Abscess spontan durchbrechen, denn die antiseptischen Cautelen bei Nachblutungen etc. sind hier mit grossen Schwierigkeiten verknüpft. Perimetritische Abscesse verkleinern sich nach der Eröffnung oft rapide.

Die Höhle selbst muss sorgfältig mit einem Catheter à double courant ausgespült werden. Besondere Vorsicht ist bei sehr kachectischen Personen und grossen Abscessen nöthig, hier kann, wie bei Eröffnung von pleuritischen Exsudaten der Tod ganz plötzlich, unerklärlich eintreten. Ein starkes Drücken, ein Einführen der Finger oder der Sonde, ein zu starker Wasserdruck beim Ausspülen ist sehr zu widerrathen. Niemals aber bringt eine aseptische Punction mit der Pravatz'schen Spritze Gefahren.

In neuerer Zeit hat man derartige Abscesse oder seröse Cysten mit dem Aspirator ausgesaugt. Grössere Erfahrungen fehlen noch über diese Methode, und dürften auch bei der so grossen individuellen Verschiedenheit der Fälle sehr schwer zu sammeln sein.

Bei der chronischen Perimetritis ist es besonders nothwendig, das Allgemeinbefinden nicht über die locale Behandlung zu vergessen.

C. Haematocele.

Anatomie und Aetiologie.

Nachdem Nélaton die Haematocele als eine hinter dem Uterus intraperitonäal liegende Blutansammlung beschrieben, wurde von vielen Gynäkologen diese Krankheit zum Gegenstande eingehender Forschung gemacht. Der objective Touchirbefund, der zur Diagnose gehörte, war nicht selten, jedoch der Beweis, dass der gefühlte Tumor ein Blutcoagulum war, gelang nur in den seltensten Fällen. Denn Obductionsbefunde von Haematocelen sind höchst selten veröffentlicht.

Wir müssen uns zuerst fragen, woher, respective wie kommt Blut in die Abdominalhöhle?

Die häufigste Quelle der Blutung ist der geplatzte Eisack einer Tubarschwangerschaft oder im Allgemeinen einer Extrauterinschwanger-

schaft. Es existiren für diesen Zusammenhang beweisende Krankengeschichten und Sectionsbefunde. Nicht nur gingen Menstruationsstörungen fast bei allen Haematocelenbildungen vorher, sondern es war auch die vorherige Gravidität nachgewiesen. Erfolgt die Blutung etwas langsam, ist das Loch des Eisackes nicht sehr gross, oder bei sehr zeitiger Unterbrechung der Schwangerschaft die Blutmenge unbedeutend, so stillt sich die Blutung, weil die sich bildenden Coagula das Loch verstopfen. Von dem ergossenen Blute, das nach dem Gesetz der Schwere an der tiefsten Stelle, im Douglasischen Raume liegt, werden die flüssigen Bestandtheile resorbirt, ein Coagulum bleibt zurück. Die erstarrte Masse schiebt den Uterus nach vorn, dicht an die Symphyse. Allmählich wird das Coagulum immer fester, deutlich fühlt man eine höckerige, allmählich sich verkleinernde Oberfläche, nach der Resorption des Blutcoagulum nimmt die dislocirte Gebärmutter schliesslich ihre alte Stelle wieder ein.

Ferner kann auch ein innerer Varix platzen. Ich habe einen Fall von innerer Verblutung aus einer arrodirten Vene an der Oberfläche eines schwangeren Uterus beschrieben.

Oeffnet sich die Vene nach dem Subserosium hin, so würde, wie es auch sicher der Fall sein kann, die Blutung extraperitonäal stattfinden. Liegt aber die Vene dicht am Peritonäum, ist ihre Wandung mit demselben verwachsen, so erfolgt beim Platzen der Vene die Blutung intraperitonäal. Bei dem Entstehen der Oeffnung in der Vene ist ein Trauma ätiologisch wichtig, denn Anstrengungen werden mitunter als Grund beschuldigt. So z. B. der Coitus, zur Zeit der Menstruation ausgeübt. Vielleicht führt auch eine Menstruationsanomalie an sich zu Haematocelenbildung. Eine Haematosalpinx kann sich in den Douglasischen Raum ergiessen, wenigstens findet man nicht selten Blutung nach aussen und gleichzeitige Bildung des Tumor innen. Ferner kann das Blut aus einem Haematom des Ovarium stammen. Die Möglichkeit, dass das Ovarium platzt und das Blut sich in die Abdominalhöhle ergiesst, lässt sich nicht leugnen. Bei Scorbut, Scharlach, Masern, Purpura etc. findet man, wie nach schweren Entbindungen, blutige Auflagerungen auf dem Peritonäum. Wirkliche Tumoren bilden sich aber jedenfalls sehr selten.

Sehr willkürlich nahmen einzelne Autoren eine besondere Form der Peritonitis an, bei welcher das Blut aus dem Peritonäum „exhalirt“ würde. Ebenso selten dürfte Adhäsionsbildung zur Blutung führen, wie es Virchow durch die Vergleichung mit der Pachymeningitis haemorrhagica wahrscheinlich zu machen suchte. Vielleicht ist der Zu-

sammenhang eher dieser, dass Frauen mit Adhäsionen leicht extrauterin gravid werden und somit auch das Platzen einer Tube hier eher vorkommt.

Die zweite zu erörternde Frage ist: Wie entsteht der für Haematocele charakteristische, retrouterine Tumor? Das Hauptverdienst, diese Verhältnisse klar gelegt zu haben, gebührt Schröder.

Handelt es sich um einen ganz freien Bluterguss, so kann ebenso wenig, wie bei Ascites ein retrouteriner Tumor gefühlt werden. Dies beweisen Fälle von innerem Verblutungstod, wo man seitlich durch Percussion das Blut, ebenso wie durch das Gefühl der Fluctuation, nicht aber durch das Fühlen eines retrouterinen Tumor nachweisen kann. Erfolgt aber die Blutung in einem abgekapselten Raum, d. h. ist der Douglasische Raum abgekapselt, so wird natürlich das einströmende Blut den Raum aufblähen, ein Tumor muss sich bilden.

Dabei ist es durchaus nicht nöthig, einen absolut festen Verschluss anzunehmen. Auch wenn ein Weg durch die durcheinander und übereinander hinziehenden Pseudoligamente noch existirt, wird doch das Blut diese Membranen gegen einander drängen und dadurch eine Cystenbildung bewirken. Fliesst auch etwas Blut aus, so bleibt doch die Hauptmasse, schnell coagulirend, unterhalb der Membranen.

Aber auch ganz freies Blut kann einen Tumor bilden, wie ich es schon 1873 beschrieben und durch Experimente festgestellt habe. Das Blut bleibt im Peritonäalraum nicht flüssig, sondern coagulirt sehr schnell. Sogar beim Verblutungstod genügen wenige Stunden Leben, um das Blut zu coaguliren. Diese Coagula bilden natürlich einen Tumor an der tiefsten Stelle der Peritonäalhöhle: im Douglasischen Raume. Hier verdrängen sie den Uterus nach vorn und machen Symptome, welche wir weiter unten schildern. Langsamer oder schneller, je nach der Grösse des Tumor verschwindet derselbe, indem der grösste Theil des Bluts resorbirt wird und nur Fibringerinnsel übrig bleiben. Die Blutcoagula wirken aber auf das Peritonäum, wie jede Neubildung: mechanisch reizend, sodass eine Perimetritis entsteht und Adhäsionen zurückbleiben.

Wenn die Rückseite des Uterus durch Flächenadhäsionen im Douglasischen Raum mit dem gegenüber liegenden Peritonäum so verwuchs, dass dieser Raum völlig aufgehoben ist, so muss natürlich das Blut höher liegen. Dann gelangt es auch vor den Uterus: wir haben eine periuterine oder vielmehr anteuterine Haematocele. Dies muss auch dann der Fall sein, wenn die Blutung so massenhaft ist, dass nach

Anfüllung des Douglasischen Raumes das Blut über den Uterus und die Ligamenta lata hinweg nach vorn fliesst.

Isolirte anteuterine Haematocelen ohne Verlöthung des Douglasischen Raumes sind nicht denkbar. Die früher mehrfach beschriebenen Fälle hat Schröder in einer kritischen Untersuchung auf falsche Diagnosen zurückgeführt, indem er bewies, dass eine Haematometra im rudimentären, atretischen Horne vorlag.

Obwohl wir bis jetzt nur von intraperitonäaler Blutung sprachen und die Haematocele auch nur so auffassen, dürfen wir nicht unerwähnt lassen, dass auch extraperitonäale Blutungen in dem Subserosium möglich sind und vorkommen. Wie an der Vulva Haematombildung, sogenannte Thromben beobachtet werden, so auch im Parametrium. In der neueren Zeit sind mehrere Fälle von parametritischen Haematomen beschrieben und man neigt der Ansicht zu, dass eine grosse Zahl, vielleicht sogar alle spontan entstehenden Parametritiden mit derartigen Blutungen zusammenhängen. Auch hier kann nachträglich das aufgeblähte Ligamentum latum oder das abgehobene Peritonäum platzen, sodass die Haematocele Folge des Haematoms ist. Die Aetiologie dieser extraperitonäalen Blutungen ist noch dunkel. Natürlich alterirt diese Beobachtung nicht das Krankheitsbild der Haematocele, zu deren Wesen stets die intraperitonäale Blutung gehört.

Symptome und Verlauf.

Die Symptome der Haematocele setzen sich zusammen aus den Symptomen der acuten Anämie und der schnellen Bildung eines intraperitonäalen Tumor.

Bei irgendwie grösseren Blutungen „innerer Verblutung“ tritt eine Ohnmacht ein, sie ist pathognomonisch wichtig. Die Art der Schmerzen ist verschieden. In manchen Fällen bestehen sie nur aus einem dumpfen Druckgefühl im Becken, in anderen wieder legt sich die Patientin sofort wegen colossaler Schmerzen nieder. Stets aber ist die Berührung des Leibes und namentlich des hinteren Scheidengewölbes sehr schmerzhaft. Diese Druckempfindlichkeit ist nicht selten ebenso bedeutend wie bei Peritonitis. Die Defäcation ist erschwert und mit Schmerzen verbunden. Auch das Urinlassen ist meist erschwert, weil der Uterus dicht an die Symphyse gedrängt die Harnröhre oder vielmehr das unterste Blasensegment comprimirt.

Hinter dem anteponirten Uterus befindet sich eine anfangs prall elastische Geschwulst, die keineswegs, wie eine Parametritis, den Uterus halbmondförmig nach vorn umgreift, sondern ganz median im Douglasi-

schen Raume liegt. Die Schmerzhaftigkeit nimmt meistentheils bald ab, der Tumor scheint höher zu rücken, wird unregelmässig, höckerig. Man kann die härter werdenden Coagula etwas dislociren, erzeugt sogar manchmal ein knirschendes Gefühl. Der Uterus rückt mehr und mehr nach der Mitte zu. Am Ende sind hinter dem Uterus kleine Tumoren, bei denen man, ohne genaue Beobachtung des früheren Verlaufs, bei einmaliger Untersuchung kaum sagen könnte, ob es die Ovarien, ob es Exsudatreste, oder Kothknollen sind. Schliesslich verschwinden auch sie und Heilung tritt ein, oder es schliesst sich eine Perimetritis an.

In den günstigsten Fällen ist ein Tumor äusserlich nicht zu fühlen. Der in der Vagina wahrgenommene Tumor verschwindet in drei bis vier Wochen. Auch kommen nicht selten Fälle von primärem Durchbruch in das Rectum vor. Schon nach 8 bis 14 Tagen gehen Blutmassen per Rectum ab, ohne dass etwa Vereiterung, Verjauchung und Fieber bestand. Diese Perforation kann ganz symptomlos stattfinden. Man ist erstaunt, den Tumor plötzlich viel kleiner zu fühlen, und forscht erst dann nach dem Stuhl, der die charakteristischen kleinen Coagula enthält.

Auch in die Blase, Vagina oder den Peritonäalraum oder gleichzeitig nach mehreren Orten kann der Durchbruch erfolgen. Besonders gefährlich und bösartig verliefen mehrere mit operativer Eröffnung behandelte Haematocelen. Hier trat rapide Verjauchung, Sepsis und Tod oder langdauernde consumirende Eiterung und Pyämie ein.

Eigenthümlich ist, dass oft bei einer späteren Menstruation ein Nachschub der Blutung stattfindet, ähnlich wie wir es bei der Perimetritis kennen lernten. Die Dauer der Krankheit wird von der Grösse der Blutmenge abhängen. Faustgrosse Tumoren verschwinden nicht vor drei bis vier Wochen. Grössere werden monatelang gefühlt. Auch wenn wochenlang der Fall keine Besorgniss einflösst, kann dennoch aus oft unerklärlichen Gründen plötzlich der Tumor verjauchen.

Diagnose und Prognose.

Bei der Diagnose ist die Anamnese zu berücksichtigen. Wie schon gesagt gehen Menstruationsstörungen vorher. Der Beginn ist in exquisiten Fällen so plötzlich, dass die Patientinnen genau den Moment angeben können. Tritt eine Ohnmacht oder wenigstens andere subjective Symptome der acuten Ohnmacht: Ohrensausen, Flimmern vor den Augen ein, so deutet auch das auf Blutung, die, wenn sie nicht nach aussen erfolgt, nach innen stattgefunden haben muss. Kommt dann noch der Tumor hinzu, dessen Lage und Beschaffenheit ihn als eine Flüssigkeitsansammlung im Douglasischen Raume charakterisirt, so ist die

Diagnose klar. Schon der Umstand, dass ein grosser Tumor nur durch Blutung in wenigen Stunden entstehen kann, sichert die Diagnose. Es ist aber sicher, dass wenn plötzlicher Beginn, elastischer Tumor, Symptome der Anämie und Fieberlosigkeit zur Diagnose gehören, dieselbe sehr selten gestellt werden darf. Unzweifelhaft kommen ganz exquisite Fälle von Haematocele vor, bei denen man auch ohne den handgreiflichen Beweis, dass Blut in dem Tumor ist, gar nicht an der Diagnose zweifeln kann. Wenn aber die anamnestischen Daten unklar bleiben, und der Fall nicht ganz frisch zur Beobachtung kommt, darf die Diagnose nur mit Reserve gestellt werden.

Man wird am meisten zwischen der Diagnose: Perimetritis oder Haematocele schwanken, und es ist zweifellos, dass diejenigen Autoren, welche die Haematocele zu den häufigsten Krankheiten rechnen, eine grosse Anzahl perimetritischer Exsudate für Haematocelen genommen haben. Ist der Tumor seit längerer Zeit vorhanden und ist die Anamnese unklar, so ist es ganz unmöglich, die sichere Diagnose zu stellen, denn zu fühlen ist es nicht, ob eine Flüssigkeit mehr weisse oder mehr rothe Blutkörperchen enthält. Wohl aber giebt der Verlauf wiederum Anhaltspunkte. Fortwährende Fieberlosigkeit spricht für Haematocele. Uebergang von praller Elasticität zu höckeriger, verschieden harter Oberfläche ebenfalls. Eine sehr starke Dislocation des Uterus nach vorn setzt vorherige gute Beweglichkeit, also Mangel von Adhäsionen voraus, wie es bei Perimetritis nicht der Fall sein dürfte. Es deutet also die bedeutende Dislocation mehr auf Haematocele hin. Namentlich aber spricht die schnelle Verkleinerung des Tumor für Haematocele. Perimetritische Exsudate sind nur denkbar bei Erkrankung des Peritonäum, das erkrankte Peritonäum ist in seiner Resorptionsfähigkeit beeinträchtigt. Somit kann ein Eiterdepot nur allmählich eingedickt, nicht schnell aufgesaugt werden. Also spricht schnelle Reduction in der Grösse und schnelles Verschwinden der Geschwulst ebenfalls für Haematocele.

Vereitert die Haematocele, so ist die Haematocele zur Perimetritis geworden und verläuft als solche mit Fieber.

Ferner kommen alle Tumoren des Douglasischen Raumes in Betracht, so Fibrom, Carcinom, Ovarialtumoren. Hier lässt die Beobachtung nach einigen Tagen bald die Diagnose stellen, wenn nicht die charakteristische Form und Lage der Geschwulst Aufklärung giebt.

Schwierig ist die Differentialdiagnose bei Retroflexio uteri gravidi, die sich mit Perimetritis complicirt. Hier ist die Berührung der Geschwulst vom Scheidengewölbe sehr schmerzhaft, ebenso die Palpation;

Sondirung ist wegen der Schwangerschaft und Entzündung verboten. Die Anamnese ist oft unklar, da Menstruationsanomalien in beiden Fällen vorausgingen, und auch eine Incarceration des Uterus, sowie eine Perimetritis schnell eintreten kann. In derartigen Fällen kann ein forcirtes Untersuchen sehr schädlich werden, ja von acuter Peritonitis und dem Tode gefolgt sein. Man stelle sich erst die Frage, ob die Diagnose für die Behandlung augenblicklich absolut nothwendig ist. Dann chloroformire man, um durch combinirtes Abtasten und Austasten schnell, ohne Widerstreben der Patientin, zum Ziel zu kommen. In der Narcose muss es gelingen, die Verhältnisse so klar zu legen, dass man die Diagnose der Incarceration des Uterus, oder die Beweise, dass keine Incarceration vorliegt, erlangen kann.

Aus dem Gesagten ist die Prognose klar. Wenn wir die Haematocele meistentheils als Folge einer geplatzten Extrauteringravidität auffassen, so ist der Umstand, dass sich ein Tumor gebildet hat, ein Beweis dafür, dass die erste Gefahr, der Verblutungstod, vorüber ist. Das Blutcoagulum selbst wird aber, wie jedes andere subcutane Haematom, langsam aber sicher resorbirt werden.

Einestheils wird die Lage im Peritonäalraum für die Resorption sehr günstig sein, andererseits werden die Folgen: Reizung des Peritonäum, Verwachsung, Adhäsionenbildung, Verjauchung und Durchbruch besondere Gefahren bedingen.

Behandlung.

Die operative Behandlung der Haematocele hat sehr schlechte Resultate ergeben, so schlechte, dass selbst die moderne Antisepsis eine Wiederaufnahme der Operationen nicht veranlasst hat. In der Zwischenzeit ist empirisch festgestellt, dass eine expectative Therapie eine sehr gute Prognose giebt und dass die Tumoren resorbirt werden, auch ohne dass irgend etwas geschieht. Somit ist der Tumor einer Haematocele ein Noli me tangere. Nur dann wenn Jauchung, also hohes Fieber, erneute Fluctuation, Hervorwölbung in Scheide, Mastdarm oder die äussere Haut eingetreten ist, muss die Cyste eröffnet werden. Und zwar eröffnet man da, wo Fluctuation am deutlichsten sich nachweisen lässt. Oft ist dies eine auffallend weiche Stelle zwischen harter Umgebung.

In anderen Fällen wird man sich darauf beschränken, Schädlichkeiten fern zu halten, respective die Vergrösserung der Blutcysten zu verhindern. In ganz frischen Fällen ist sofort ruhige Lage, Morphium,

Eis auf den Leib anzuordnen. Auch in älteren Fällen ist Ruhe nöthig, bei Bewegungen können leicht sehr gefährliche Nachschübe eintreten oder kann doch wenigstens die Schmerzhaftigkeit, also die Perimetritis, bedeutend zunehmen. Wegen der grossen Schmerzhaftigkeit, welche ein voluminöser Stuhl bereitet, sind von Anfang an Eccoprotica zu verabfolgen. Dies darf nicht vernachlässigt werden, da eine bedeutende Verschiebung der Coagula beim Pressen oder bei Passiren einer dicken Kothsäule erneute Blutung hervorrufen und die Schmerzen sehr vermehren kann. Auch die Diät muss mit Rücksicht auf die Ruhe und den erschwerten Stuhlgang richtig ausgewählt werden, d. h. es sind alle Speisen zu vermeiden, welche den Stuhlgang voluminös machen.

Ist ein Durchbruch erfolgt, so ist für Desinfection zu sorgen. Vom Mastdarm aus unterlässt man am liebsten jede Untersuchung respective Sondirung oder Ausspülung der Cysten. Denn der fistulöse Eröffnungsgang hindert am besten den Eintritt von Darmgasen und die Verjauchung. Dagegen ist von der Scheide aus mit einem Catheter à double courant die Cyste vorsichtig unter geringem Wasserdruck auszuspülen. In einem Falle stellte ich die Oeffnung im Speculum ein und entfernte mit einer langen Pincette Fibringerinnsel, denen dann der Eiter folgte. Wegen der Jauchung wurde die Cyste, nur bis in die Scheide, mit einem 6 cm langen Gummirohr drainirt. Die Scheide wurde zweistündlich ausgespült. Nach drei Tagen ging nur noch wenig gutartiger Eiter ab.

Alles starke Drücken auf den Tumor ist zu vermeiden. Die Behandlung von Haematocelen-Resten deckt sich mit der der Perimetritis.

Stets ist anzurathen, dass die Patientin, auch wenn sie sich ganz wohl fühlt, während der nächsten Menstruation zu Bett liegt.

D. Neubildungen im Subserosium des Beckens.

Abgesehen von den entzündlichen Tumoren, den Haematomen und den regionären Metastasen beim Uteruscarcinom kommen im Beckenbindegewebe wenig Geschwulstbildungen vor.

Der Echinococcus kann, geradeso wie ein parametritisches Exsudat um den Uterus herumwachsen und seitlich, hinter dem Uterus im Bindegewebe nach oben gelangen. Auch wird das Peritonäum hoch nach oben dislocirt, sodass ein Abdominaltumor entsteht.

Erfolgt spontaner Durchbruch in den Mastdarm, die Scheide, den Uterus oder die Blase, so ist die Diagnose aus den abgehenden Blasen

leicht zu stellen. Auch eine Probepunction respective Probeaspiration ist zu gestatten. Die chemische Untersuchung ergiebt geringes specifisches Gewicht, Traubenzucker, Scolices und Haken. Bei Vereiterung der Cyste kann sich freilich nur Eiter finden. Grosse Incision, Ausräumung des Sackes und Drainage unter strengster Antisepsis hat in mehreren Fällen zur Heilung geführt.

Ebenso wie in dem Lig. rot. Myome vorkommen, ist ihre Entwicklung wegen des bindegewebig muskulösen Kernes auch im Lig. lat. möglich. Nicht selten wachsen seitlich im Uterus entwickelte Myome wie parametritische Exsudate in das Ligamentum latum hinein. Sind diese Geschwülste gross, so verdrängen sie den Uterus seitlich und nach oben. Derartige Geschwülste sind mitunter sehr weich und verbreiten sich wie Exsudate, den Bindegewebsräumen folgend.

Auch vom Knochen können Fibrome, wie von der Schädelbasis, ausgehen. Mehrere Fälle von Geburtscomplicationen sind beschrieben, bei denen grosse Fibrome vom Periost oder den Beckensynchondrosen entsprangen.

Enchondrome und Sarcome, Exostosen und Cysten der Beckenknochen bilden ebenfalls grosse, theils sehr feste, theils weichere, von der Vagina aus zu fühlende Geschwülste.

Auch kann ein Mastdarmcarcinom nach vorn wachsen, ein retroperitonäales Carcinom werden, oder zu secundärem Uteruscarcinom führen.

In allen diesen Fällen ist die Exploration per anum nothwendig. Dadurch wird die Differentialdiagnose gestellt, ob eine Geschwulst vom Kreuzbein ausgeht oder vor dem Mastdarm im Cavum Douglasii liegt.

Vor Allem die Reaction des Allgemeinbefindens auf eine Geschwulstbildung entscheidet, ob es sich um eine bösartige Neubildung handelt. Wächst ein Tumor ununterbrochen, wird er höckerig, stellt sich Ascites ein, entsteht Beeinträchtigung der Functionen benachbarter Organe, so wird die Diagnose nicht schwanken.

Die Behandlung ist eine symptomatische, da eine operative Entfernung meist nicht möglich ist. Doch kann die untere Hälfte des Kreuzbeins resecirt werden, sodass eine isolirt hier entspringende Geschwulst ohne Gefahren zu entfernen wäre.

Cysten der Ligamenta lata, parovariale Cysten gehen von dem Nebeneierstock aus. Ihre Diagnose und Therapie wird im nächsten Capitel besprochen werden.

E. Krankheiten der runden Mutterbänder.

Betheiligen sich die runden Mutterbänder an pathologischen Zuständen des Uterus, so können sie hyperämisch oder ödematös sein. Man hat in ihnen bedeutende varicöse Ausdehnungen der Venen gefunden. Entspringen die Lig. rot. in ungleicher Höhe am Uterus, so ist diejenige Seite des Uterus, an der das Ligament tiefer angesetzt ist, im Wachsthum zurückgeblieben, der Uterus also ungleich, asymmetrisch, schief.

Da die Ligamenta rotunda stets am Abgangspunkte der Tuben beginnen, so ist das eine runde Mutterband bei zweifelhaften extrauterinen Schwangerschaften das Leitband zum Uterus: führt also das Lig. rot. in einen vom Uterus getrennten Eisack hinein, so ist dieser Eisack das eine, rudimentäre Uterushorn. Führt aber das runde Ligament an der medianen Seite des Eisackes zur Uterusecke hin, so ist der Uterus vollständig normal, und der Fruchtsack wird von extrauterinen Organen: der Ampulle der Tube oder dem Ovarium gebildet.

Da die Lig. rot. aus Uterusmuskulatur bestehn, so werden sich in ihnen auch Myome bilden können. Winckel hat einen derartigen Fall beschrieben.

Unter dem Namen Hydrocele ligamenti rotundi kennt man zwei pathologische Zustände: erstens eine abnorme Fortsetzung des Peritonäum in den Leistenkanal hinein und vor den Leistenkanal unter die äussere Haut. In diesem Falle entsteht eine kinderfaustgrosse, mit Flüssigkeit gefüllte Geschwulst in der Leistengegend. Wie die Hydrocele bei männlichen Kindern verwächst mitunter der Kanal, sodass die Flüssigkeit sich von der Bauchhöhle trennt. Doch erwähnt Schröder, dass ihm das Zurückdrücken der serösen Flüssigkeit in die Bauchhöhle gelang. Darin und im Anlegen eines Bruchbandes würde auch die Therapie bestehn.

Bei der anderen Form entsteht eine seröse Cyste in der Mitte des runden Mutterbandes und sitzt demnach oberhalb des Leistenkanals.

F. Die Krankheiten der Tuben.

Entwicklungsfehler.

Bei den Uterusmissbildungen wurde schon pag. 157 erwähnt, dass die Tube bei rudimentärer Entwickelung der weiblichen Genitalien vollkommen fehlen oder dass sie ein solider Strang sein kann. Zu den angeborenen Missbildungen gehört auch das Vorhandensein eines zweiten

Ostium abdominale Tubae, aus welchem ebenfalls Fimbrien in die Abdominalhöhle hineinragen. An dem in der Continuität der Tube gelegenen, abnormen Ostium ist die Tube meist abgeknickt.

Nicht selten fehlt an einer circumscripten Stelle die Muskulatur der Tube, sodass eine Schleimhauthernie, eine kleine Ausstülpung der Tube existirt. Hier setzen also nur Schleimhaut und Peritonäum die Tubenwand zusammen. Nach Klob sind diese Schleimhauthernien für die Aetiologie der Tubargravidität wichtig. Gelangt das befruchtete Ei in eine derartige Tasche, so bleibt es hier stecken. Der Umstand, dass die Tubargravidität fast stets sehr zeitig platzt, spricht in diesen Fällen für eine prädisponirende dünne Beschaffenheit des Fruchtsackes. Käme aus einem anderen Grunde Tubargravidität zu Stande, so würde die allseitig vorhandene Muskularis sich so ausdehnen, dass die Schwangerschaft ihr Ende erreichte. Dies ist sehr selten der Fall. Und allerdings erscheint es wunderbar, dass die Tubargravidität entweder sehr zeitig zum Platzen der Tube führt oder, in sehr seltenen Fällen, das vollkommene Ende erreicht.

Entzündung der Tuben und ihre Folgen.

Wie schon mehrfach erwähnt, nimmt an der gonorrhoischen Entzündung der Uterinschleimhaut die Tubenschleimhaut Theil. Der Eiter kann aus der Tube in die Abdominalhöhle gelangen und heftige Perimetritis erregen (cfr. pag. 329). Ja es giebt Fälle von nie heilender Perimetritis, deren Grund der immer wieder aus den Tuben ausfliessende Eiter ist.

Doch kommt es auch zur Erweiterung der Tube, diese betrifft natürlich den abdominellen Theil. Bei der Perimetritis schon erwähnten wir die vielfachen, durch Adhäsionen, Verzerrungen, Knickungen etc. entstehenden Lageveränderungen der Tube. Sie führen zu Verengung, ja Atresie der Tube. Letztere entsteht auch dadurch, dass die Fimbrien mit ihrer peritonäalen Oberfläche verkleben.

Kann das Tubensecret die Tube nicht verlassen, so bläht sie sich allmählich auf, es bildet sich eine Pyo- oder Hydrosalpinx.

Bei Menstruationsanomalien erfolgt auch eine Tubarblutung. In Folge von vicariirender Menstruation entsteht bei Atresie und Ueberausdehnung des Uterus eine Haematosalpinx (cfr. pag. 170).

Aber auch bei nicht absolutem Verschluss, sondern nur bei Verengerung ist Secretionsretention möglich. Die eingedickten Secrete können ebenfalls retentirt werden. Das Ostium uterinum ist so wenig dilatabel, dass der Innendruck der Tubencyste nicht genügt, die Flüssig-

keit in die Uterushöhle zu pressen. Nur in sehr seltenen Fällen hat man einen periodischen Abfluss des Hydrops Tubae beobachtet und hat diese Form Hydrops tubae profluens genannt. Dass Erweiterungen des uterinen Tubentheils, wenn auch selten, vorkommen, beweisen die Fälle von zufälliger Sondirung der Tube (pag. 16) oder das Uebertreten von medicamentösen, in den Uterus injicirten Flüssigkeiten in die Peritonäalhöhle.

Die Form, Grösse und Lage der Tubencysten ist sehr verschieden.

Dehnt sich die Tube aus, so wird sie für die Ala vespertilionis, das peritonäale Band der Tube zu gross. Das Peritonäum dehnt sich nicht gleichmässig mit, sondern zwingt die Tube sich noch mehr, als es normal der Fall ist, zu biegen und zu knicken. Dadurch bekommt die Tube die wurstartige Form mit Einziehungen. An dem Abdominalende entsteht eine Art Einziehung dadurch, dass die nach innen gestülpten Fimbrien nach aussen sich aufblähen. Indessen habe ich sowohl bei Laparotomien als an vielen Präparaten vollkommen glattwandige, nur etwas geschwungen verlaufende, ausgedehnte Tuben gesehen. Ja es können auch vollkommen runde, bewegliche Cysten entstehen, die bei der Untersuchung kaum von kleinen Ovarialcysten zu unterscheiden sind.

Die Grösse ist meist nicht erheblich. Tubencysten von 3 bis 5 cm Durchmesser sind häufig, grosse Cysten, die Ovarialtumoren vortäuschten, sind dagegen sehr selten beobachtet.

Die Lage ist fast stets eine seitliche. Die Cyste ist meist beweglich. Doch kann sich auch eine Tubencyste vorn und hinten am Uterus adhäriren, über das Ligamentum latum hinweg, mit und ohne den Eierstock an der vorderen Uterusfläche befestigen, oder gerade oben auf dem Uterus sitzen.

Die Diagnose der verschiedenen Affectionen der Tube lässt sich, wenn die Tube nicht vergrössert ist, nur hypothetisch stellen. So vermuthet man bei unheilbarer, stets recrudescirender Perimetritis, bei der die gonorrhoische Infection und die Endometritis diagnosticirt sind, mit Recht eine Endosalpingitis mit Eiteraustritt aus dem Ostium abdominale.

Alle Affectionen mit Vergrösserung der Tuben sind bei unseren heutigen, combinirten Methoden zu erkennen. Oft fühlt man die seitlich vom Uterusrande nach aussen ziehende, bewegliche, kolbige, oder rosenkranzartige Geschwulst, sodass kein Zweifel existirt. Oder man geht in Blase und Mastdarm mit je einem Finger ein, fühlt nach dem Uteruswinkel und lässt gleichzeitig von einem Assistenten an der

Portio mittelst einer Zange Drehungen um die Uteruslängsaxe ausführen und nach unten ziehen.

Sehr wichtig ist es bei der Castration oder überhaupt bei Laparotomien die Tuben zu beachten, damit nicht etwa eine dünnwandige Pyosalpinx, zerdrückt, ihren gefährlichen Inhalt in das Cavum peritonäi entleere.

Auf alleinige Lageveränderung der Tube wird man bei acquirirter Sterilität nach überstandener Perimetritis schliessen dürfen. Wie wir oben erwähnten (pag. 337) sind auch hier manchmal die Endproducte der Entzündung zu fühlen.

Die Prognose der Tubenentzündung ist deshalb ungünstig, weil eine Therapie unmöglich ist. Führt nicht die Behandlung der Perimetritis zur Besserung, so lässt sich gegen die Salpingitis nichts thun.

Die Frage, ob es gerechtfertigt ist, behufs Exstirpation der Tube die Laparotomie zu machen, ist noch nicht erledigt. Sehr zu widerrathen würde die Operation bei bedeutender Perimetritis sein. In den anderen Fällen aber sind die Symptome nicht besonders drängend.

Entdeckte man bei einer Laparotomie, dass die zu entfernende Cyste ein Tubenhydrops ist, so muss dieser möglichst ganz entfernt werden. Denn nach Herstellung eines Loches in dem Tubensack kann das Loch aneinander heilen oder pseudoligamentös verkleben, sodass von Neuem Hydrops entsteht.

Neubildungen der Tube.

Von den Neubildungen ist vor Allem die Tuberculose zu nennen, sie kommt hier als primäres Leiden vor und erfüllt die Tube oft mit grosser Masse käsigen Tuberkelbreies.

Dagegen ist das Carcinom stets nur secundär und zwar von einem Ovarialcarcinom ausgehend an der Tube aufgetreten. Fibrome und Lipome und ein Papillom der Tubenschleimhaut sind ebenfalls beschrieben. Die sogenannte Morgagni'sche Hydatite ist ein kleines Bläschen, das oft an einer Fimbrie hängt, es hat keine praktische Bedeutung. Mitunter findet sich ein anderes Bläschen an einem Stiele, welcher das Ligamentum latum durchbohrend, vom Nebeneierstock ausgeht.

Fünfzehntes Capitel.

Die Krankheiten der Eierstöcke.

A. Bildungsvarietäten.

Beim Uterusdefect fehlen auch die Eierstöcke, bei Uterus unicornis fehlt der Eierstock derjenigen Seite, wo das Uterushorn nicht vorhanden ist. Es kann aber auch ein Ovarium nebst der Tube durch Axendrehung des Stiels oder durch Pseudomembranen abgeschnürt und verschwunden sein. Bei rudimentär entwickeltem Uterus sind die Ovarien häufig rudimentär. Dieselben haben eine auffallend geringe Grösse und enthalten keine Graaf'schen Follikel oder man findet nur Spuren davon.

Schon pag. 264 erwähnten wir, dass die Tube und ein Ovarium leicht in einen Bruchsack gelangen kann. Wie bei der Hydrocele Lig. rot. bildet sich ein Divertikel des Peritonäum, in welches das Ovarium respective die Tube hinein gleitet oder gezogen wird. Da die Ovarien und die Tuben beim Fötus sehr hoch, über dem Beckeneingang liegen, so entstehen diese Hernien schon im Fötalleben. Eine Hernia inguinalis ovarii ist nicht selten. Viel seltener sind Cruralhernien, oder Senkungen der Ovarien durch die Gefässlücke der membrana obturatoria und durch die Incisura ischiadica major beobachtet.

Liegt das Ovarium in einem Bruchsack, so kann es, während der Menstruation anschwellend, Schmerzen hervorrufen. Degenerirt es zu einer Geschwulst, so wird die wachsende Geschwulst ebenfalls Beschwerden machen. Bei sorgfältiger Untersuchung muss erstens festgestellt werden, dass das Ovarium an der physiologischen Stelle fehlt; zweitens, dass der runde, im Leistenbruch zu fühlende Körper das Ovarium ist. Durch Sondiren und Bewegungen des Uterus, durch bimanuales Austasten des Beckens wird man zur richtigen Diagnose kommen. Bestehen Beschwerden, so wird das Ovarium operativ entfernt. Ist es nur entzündet oder abscedirt es, so behandelt man antiphlogistisch, respective eröffnet den Abscess nach aussen.

Als accessorische Ovarien sind kleine, aus Ovarialsubstanz bestehende Appendices beschrieben, die theils kurzgestielt, theils nur wenig abgeschnürt unmittelbar dem Ovarium aufsitzen. Sehr selten ist Ueberzahl der Ovarien, und zwar fand man einigemal auf einer Seite zwei Ovarien, oder auch vor und hinter dem Uterus den dritten Eierstock.

B. Entzündung der Ovarien.

Acute Entzündung, Vereiterung, Erweichung der Ovarien kommt im Puerperium vor, und zwar meist als Theilerscheinung der septischen oder wenigstens exsudativen Peritonitis. Ausserhalb des Puerperium findet sich acute Oophoritis ebenfalls als Theilerscheinung einer acuten fieberhaften Allgemeinerkrankung.

Slaviänsky fand, dass bei acuten Infectionskrankheiten und bei Peritonitis in der Umgebung der Ovarien die Follikel sich entzünden. Im ersten Falle die Primordialfollikel, im zweiten die reifen. Es zerfallen sowohl die Zellen der Membrana granulosa als die Eier selbst, die Theca folliculi betheiligt sich ebenfalls an der Entzündung. Das praktisch wichtige Resultat kann Verlust aller Follikel, somit Sterilität sein. Slaviänsky nennt diese Form parenchymatöse Form der Oophoritis und versteht unter interstitieller Oophoritis eine Entzündung respective Infiltration des bindegewebigen Stromas, wie sie z. B. im Wochenbette zu vollkommener Vereiterung führt. Aeltere Autoren verstehen unter parenchymatöser Oophoritis eine Entzündung des gesammten Eierstockes und scheiden davon eine Entzündung der Follikel: die parenchymatöse Entzündung Slaviänsky's.

Bei der interstitiellen Form ist natürlich eine Heilung mit narbiger Schrumpfung, ebenso wie eine Vereiterung möglich. Es existiren auch pathologisch anatomische Befunde, welche für beide Ausgänge sprechen. So hat man ganz atrophische Ovarien in peritonitischen Adhäsionen eingebettet gefunden.

Bei der interstitiellen Form kann, wie im Wochenbett, das Ovarium vereitern. Wenn als besonders charakteristisch beschrieben wird, dass solche Ovarialabscesse in die Blase durchbrechen, so möchte ich auf die Unsicherheit der Diagnose im Allgemeinen hinweisen. Es wird kaum möglich sein, den Verdacht, dass es sich hier um para- oder perimetritische Exsudate gehandelt hat, völlig zu verbannen. Uebrigens kann auch eine kleine Ovarialcyste unter dem Einfluss der puerperalen Infection oder überhaupt einer Peritonitis vereitern.

Die Therapie der acuten Oophoritis deckt sich mit der der acuten Pelveoperitonitis. Eine direct auf die Ovarien wirkende Behandlungsmethode existirt nicht.

Die chronische Oophoritis wird häufig bei einem Befunde angenommen, der ebenso die Diagnose einer Perimetritis zulässt. Fühlt man die etwas vergrösserten Ovarien, bei gleichzeitiger Schmerzhaftig-

keit der Ovarien selbst und der Umgebung, so nimmt man wohl mit Recht an, dass diese Vergrösserung und Schmerzhaftigkeit auf Entzündung zu beziehen ist. Als anatomisches Endresultat der chronischen Oophoritis sieht man einen atrophischen Zustand an: die Granularatrophie, bei welcher wie bei Lebercirrhose das Ovarium geschrumpft und verhärtet ist. Auch kann es zu einer Hypertrophie der Ovarien kommen, bei der vor Allem die Hyperplasie des interstitiellen Theils auffällt. Besonders häufig sind hierbei die Ovarien dislocirt, so häufig, dass die Dislocation der Ovarien als Krankheit per se beschrieben ist. Gelangen die Ovarien bei Retroflexio uteri nach hinten, so liegen sie meist in ähnlicher Weise seitlich über dem Uterus wie sie sonst seitlich hinter dem Uterus liegen. Deshalb fühlt man häufig, erst nach der Reposition des Uterus, seitlich hinten ein Ovarium oder beide Ovarien im Douglasischen Raume. Durch die dünne Vaginalwand sind selbst Narben und einzelne Unregelmässigkeiten an der Oberfläche des Ovarium mit überraschender Deutlichkeit wahrzunehmen. Nach unseren früheren Auseinandersetzungen muss das Ovarium zwischen Rectum und Uterus liegend das Peritonäum lädiren. So entstehen Endothelverluste des Peritonäum, Verklebungen und bleibende Adhäsionen.

Doch auch durch seine Schwere allein kann das Ovarium selbst bei normaler Lage des Uterus in den Douglasischen Raum gelangen. Dass die Schwere das ätiologisch wichtige Moment ist, sieht man aus der Erhebung des Ovarium bei allmählicher Verkleinerung.

Die Symptome der Oophoritis chronica bestehen in Schmerzen beim Coitus, bei der Defäcation und bei heftigen Bewegungen. Namentlich der Umstand, dass auch Menstruationsanomalien häufig vorhanden sind, deutet auf Veränderungen im Ovarialparenchym hin. Der Verlauf ist bei festen Adhäsionen ein chronischer. Doch beobachtet man nicht selten, dass bei geeigneter Therapie die Ovarien nach drei bis vier Wochen, unter Verschwinden aller Symptome, wieder an die normale Stelle rücken. Indessen können auch zahlreiche hysterische Beschwerden, Reflexneurosen etc. allmählich eintreten, sodass der Fall sich ungünstiger gestaltet.

Die Diagnose darf nur gestellt werden, wenn man die vergrösserten Ovarien fühlt. Liegen sie im Douglasischen Raume, so ist ein Verwechseln mit harten Kothknollen bei der ersten Exploration möglich. Die Eindrückbarkeit des Darminhalts, sowie das Verschwinden nach der Wirkung eines Klysma, sichern die Diagnose.

Ferner ist die Differentialdiagnose zwischen Exsudat- oder Haematocelenresten bei einmaliger Untersuchung oft unmöglich. In derartigen

Fällen ist es nöthig, das Ovarium an seiner normalen Stelle aufzusuchen. Dasselbe ist — durchaus nicht immer — mit zwei Fingern unter Gegendruck von aussen am oberen Uteruswinkel zu fühlen. Man tastet combinirt den ganzen Seitenrand des Uterus bis zur Linea innominata ab. Dabei gelingt es meist, das walzenförmige, bewegliche Ovarium zwischen die Finger zu bekommen. Das Ovarium gleitet zwischen den Fingerspitzen heraus, ist, wenn gesund, nicht druckempfindlich, und kann wegen seiner Form, Lage, Consistenz und Beweglichkeit nicht gut mit etwas Anderem verwechselt werden. Ist es indessen, wegen der straffen Bauchdecken nicht möglich, mit Sicherheit das Ovarium zu fühlen, so stellt nicht einmal der Erfolg der Therapie die Diagnose eines kleinen Tumor des Douglasischen Raumes fest. Denn ebenso wie ein schweres, gesunkenes Ovarium sich erhebt, verschwindet auch ein Exsudatrest bei geeigneter Therapie.

Andere Tumoren kommen schon wegen der Grösse nicht in Frage.

Die Therapie ist die der Perimetritis (cfr. pag. 339). Namentlich ist auf leichte Defäcation zu halten. Blutentziehungen erweisen sich ebenfalls vortheilhaft. Sollte keine Therapie zum Ziel führen, und sollten die auf das Ovarialleiden zu beziehenden reflectirten Neurosen respective hysterischen Beschwerden eine Aenderung des Zustandes dringend erheischen, so würde nichts anderes als die Castration übrig bleiben. Bei der immerhin nicht geringen Gefährlichkeit dieser Operation muss in jedem einzelnen Fall genau abgewogen werden, ob der Zustand einen gefährlichen Eingriff rechtfertigt. Sehr zu warnen ist vor unüberlegtem, hastigem Vorgehen. Es kann vorkommen, dass die Ovarien so gelagert sind, dass ihre Entfernung unmöglich ist. Deshalb wurde von Hegar mit Recht verlangt, dass man vor der Operation die Ovarien fühlen müsse.

Soll die Castration ausgeführt werden, so geschieht dies vom Abdomen aus. Nach der Eröffnung des Bauches wird das Ovarium ergriffen, abgebunden und mit der Scheere abgeschnitten. Die Operation kann unendlich einfach, aber auch enorm schwierig sein. Letzteres vor Allem bei den straffen Bauchdecken Nulliparer, und bei perimetritischen Adhäsionen.

C. Das Haematom des Ovarium.

In das Gewebe des Ovarium kann eine Blutung erfolgen, die zum Platzen der so entstandenen Blutcysten führt. Demnach entsteht eine intraperitonäale Blutung: eine Haematocele. Aber es kommt auch zu

Haematomen des Ovarium, bei denen das Ovarium bis zu 5 bis 8 cm Durchmesser vergrössert ist. Stehen auch manchmal diese Blutungen mit Allgemeinerkrankungen im Zusammenhang (Morbus Brightii, Scorbut, Typhus), so sind sie in anderen Fällen schwer zu erklären. Schultze fand ein Haematom bei der Obduction eines neugeborenen Mädchens.

In einigen Fällen kann man bei Dysmenorrhoe eine vicariirende Blutung annehmen. So machte ich die Castration wegen colossaler Dysmenorrhoe und Metrorrhagie beim Uterusfibrom. In einem Ovarium fanden sich zwei mit blutigem Hydrops gefüllte Cysten, das andere Ovarium war zu einem Haematom umgewandelt, beiderseitig bestand Haematosalpinx und Atresie der Tuben durch Pseudoligamente. Die Patientin starb. Der Uterus enthielt zwei Myome, war steinhart und hatte eine höchst comprimirte Höhle, in welche kaum eine dünne Sonde eindringen konnte.

Dem Haematom eigenthümliche Symptome existiren nicht. Der Ausgang ist wohl meist der in Schrumpfung, Genesung und acquirirte Sterilität. Auffallend war mir in einigen derartigen Fällen, dass mit der Schrumpfung die Menopause vorzeitig eintrat.

Die Diagnose dürfte während des Lebens nur dann zu stellen sein, wenn man das schnelle Entstehen, und vor Allem die allmähliche Verkleinerung der Cysten beobachtet hätte. Bei der Differentialdiagnose kommt vor Allem Extrauteringravidität in Betracht. Namentlich der Umstand, dass mit Haematombildung, Schrumpfung und Verschwinden der Ovarialfunction eine Dysmenorrhoe verschwinden kann, lässt die Prognose nicht ungünstig erscheinen.

D. Die Neubildungen der Ovarien.

Das Ovarium besteht aus einem Drüsenparenchym: den Follikeln und einem sie umgebenden, rein bindegewebigen Stroma, in dem sich Blut, Lymphgefässe und Nerven ausbreiten. Die grössere Oberfläche des Organs ist mit dem Keimepithel überzogen, genetisch dasselbe wie das, die Eier bildende Epithel. Vielleicht kommt eine Durchwachsung mit dem Nebeneierstock so zu Stande, dass zum Graaf'schen Follikel das Keimepithel nur das Ei liefert, während die Granulosazellen vom Nebeneierstock stammen. Jedenfalls lässt sich der letztere bis in den Hilus des Eierstocks hinein verfolgen. Der Hilus respective die untere kleinere Hälfte des Eierstockes ist in das Peritonäum eingepflanzt (cfr. Figur 5, pag. 8). Die verschiedenen Gewebe produciren

die ihnen charakteristischen Neubildungen, denen Mischgeschwülste und Teratome sich anreihen.

Wir unterscheiden also:

1) Einfache Retentionscysten. Hydrops follicularis.
2) Epitheliale Geschwülste, von den Drüsen- respective dem Keimepithel (Granulosa-Zellen) abstammend:
   Adenoma cylindrocellulare cysticum, scil. glanduläre und papilläre Geschwülste. Carcinome.
3) Vom Bindegewebe abstammende Geschwülste: Fibrom, Sarcom, Angiom etc.
4) Die Dermoide.

1) Hydrops des Graaf'schen Follikels; Hydrops follicularis.

Schon physiologisch ist jeder Graaf'sche Follikel eine kleine Cyste. Die menstruelle Congestion bringt diese Cyste zur Schwellung und zum Platzen. Rindfleisch betont mit Recht, dass einfache Diffusion diesen Vorgang nicht erklärt. Er nimmt an, dass die Zellen der Membrana granulosa schon physiologisch einen quellungsfähigen Stoff (Colloid) bilden, welcher unter dem Einflusse der menstruellen Congestion durch Aufquellen den Follikel zum Platzen bringt. Pathologisches Fehlen dieses Stoffes respective übermässiges Vorhandensein bringt Geschwülste hervor. So wird beim Fehlen des Stoffes von den Granulosazellen wohl Flüssigkeit, aber kein quellender Stoff secernirt, dadurch wird allmählich zwar der Follikel grösser, platzt aber nicht. Der schliessliche Effect ist eine Retentionscyste mit serösem Inhalt; der Hydrops des Graaf'schen Follikels.

Scanzoni hat eine ähnliche Erklärung in der Art versucht, dass er eine mangelhafte Congestion Schuld am Nichtplatzen des Follikels sein lässt, und diese mangelhafte Congestion auf allgemeine Hydrämie bezieht. Andere Autoren sprechen geradezu von einem Katarrh des Graaf'schen Follikels. Vielleicht bewirkt auch ein von aussen kommender Reiz, z. B. benachbarte Peritonitis die Cystenbildung, oder Schwartenbildung hindert einen sonst gesunden Follikel am Platzen. Rokitansky hat sogar nachgewiesen, dass auch nach Platzen des Follikels bei der Ovulation derselbe sich wieder schliessen und nunmehr zu einer Cyste werden kann.

Nimmt man an, dass die Membrana-granulosa-Zellen vom Nebeneierstock stammen, so würde danach der Hydrops des Graaf'schen Follikels genetisch dasselbe wie eine Parovarialcyste sein. Dafür spräche der gleiche Inhalt.

Schon im fötalen Eierstock hat man kleine Cysten gefunden, und im späteren Alter sind sie unendlich häufig. Manchmal bilden sie ein Cystenconglomerat von mehreren kleinen und grossen Cysten. In den kleinen findet man noch die Eier, was für das Entstehen aus den Graaf-schen Follikeln direct beweisend ist. Nur höchst selten erreichen die Cysten eine bedeutende — bis zu Mannskopf — Grösse. Sie sind sehr dünnwandig und werden z. B. bei Laparotomien oft zufällig zerdrückt. Das zwischen ihnen liegende Ovarialgewebe ist normal, sodass Menstruation und Schwangerschaft stattfinden kann. Wenn der pathologische Vorgang in vielen Graaf'schen Follikeln stattfindet, so kann ein grösserer, vielkammeriger Abdominaltumor entstehen. Diese Cysten sind selbstverständlich gutartig und es ist nicht unwahrscheinlich, dass sehr häufig Naturheilung durch Platzen stattfindet. Dieses ist auf ein zufälliges Trauma oder den zunehmenden Innendruck zu beziehen.

2) Die Kystome: Adenome, Papillome und die Carcinome.

Bei der Entwickelung des Ovarium bilden sich die Eier aus dem die Oberfläche bedeckenden, in das Stroma des Ovarium hineinwachsenden Keimepithel. Aus diesem Keimepithel, eigentlich einem Schleimhautepithel stammen auch die Membrana-granulosa-Zellen, die nach anderer Ansicht freilich aus den vom Nebeneierstock in den Hilus hineinwachsenden Marksträngen herrühren. Gelangt ein „Eischlauch" oder das von den Marksträngen abstammende Epithel nicht zur physiologischen Entwicklung, so bildet es sich, vielleicht unter dem Anstoss eines Reizes, pathologisch zu einer Geschwulst aus. Aus dem Cylinderepithel und seiner Matrix wird eine mit Cylinderepithel bedeckte, atypische Drüsenbildung. Danach wären also alle Ovarialkystome auf eine fehlerhafte Fötalentwicklung des Ovarium zu beziehen.

Andere Autoren nehmen, auf Beobachtungen gestützt an, dass auch noch im späteren Alter sich unvollständige Drüsenschläuche bilden, welche dann zu Geschwülsten degeneriren. Drittens ist aber durchaus nicht bewiesen, dass nicht auch ein schon fertiger Graaf'scher Follikel zum Adenom werden kann.

Das Wesentliche dieser Geschwülste ist also die atypische Wucherung des Cylinderepithels, der Boden, auf dem das Epithel entsteht, wird selbstverständlich ebenfalls wachsen, sodass grössere, ganz unregelmässige Adenome und Papillome entstehen. Eine Trennung beider Species ist unmöglich. Beginnt, was sehr selten ist, das Wachsthum am oberflächlichen Keimepithel, so entstehen auf dem Ovarium sitzende Papillome. Beginnt das Wachsthum im Ovarialstroma, so entstehen

Kystome, und befindet sich der Ursprung, von dem die Geschwulstbildung ausgeht, ganz in der Tiefe, im Hilus, so wuchern die papillomatösen Massen ebenso nach unten in das Subserosium als nach oben in das Ovarium. Die erste Form: das auf der Oberfläche der Ovarien sitzende Papillom, ist sehr selten. Es entsteht nicht etwa von der Innenwand einer kleinen geplatzten oder durchbrochenen Cyste, sondern entspringt so deutlich vom Ovarium, wie ein Blumenkohlgewächs von der Portio. Da das oberflächliche Keimepithel dasselbe, wie das im Ovarium ist, so hat die Entstehung nichts wunderbares. Eigenthümlich ist, dass die oberflächlichen Papillome entschieden bösartig sind. Sie reizen das Peritonäum zur Exsudation, und secerniren selbst Flüssigkeit. Sie inficiren das Peritonäum, indem, sich ablösende, Epithelien auf dem Peritonäum secundäre Papillome bilden, und degeneriren häufig in Carcinome. Die zweite Form: das im Ovarium entstehende Adenom oder Papillom, bildet meist eine cystische Geschwulst und die häufigste Neubildung des Ovarium. Diese Kystome sind sehr vielgestaltig. Zunächst giebt es zweifellos grosse, vollkommen einkammerige Cysten mit colloidem Inhalt. Das Epithel kann sowohl als einschichtiges Cylinderepithel die Wand überziehen, oder als Ausdruck seiner Wachsthumsenergie sich überall zu uterusdrüsenähnlichen Einstülpungen gefaltet haben (Figur 151 *i*). Hält aber Wachsthum der Wand und des Inhalts respective-des Epithels nicht gleichen Schritt, so genügt gleichsam die Oberfläche der Cyste der Epithelanbildung nicht, das Epithel wuchert nach innen, aber auch nach aussen. In letzterer Richtung seltener, da hier erst die dicke Cystenwand durchbrochen werden muss. Häufiger bildet das Epithel, seine Matrix nachziehend, niedrige und höhere baumartige Verästelungen (Figur 151 *meh*, *no*), diese können die ganzen Cysten papillomatös durchwuchern, oder auch nur als wenige niedrige Rauhigkeiten auf der Innenwand aufsitzen. Bei dem Wachsthum dieser Excrescenzen legen sich einzelne Partien so aneinander, dass hinter ihnen geschlossene Räume entstehen (Figur 151 *m*). Oder die Excrescenz verdeckt und verlegt einige der oben beschriebenen Drüsenbildungen, oder bei starkem Innendruck in der Cyste wachsen die Epithelien mehr nach aussen in die Cystenwand hinein, hier oft geradezu acinöse Drüsen vorstellend (Figur 151 *l*). In allen Fällen secernirt oder degenerirt natürlich das Epithel, welches einen abgeschlossenen Raum überzieht, geradeso wie das die Oberfläche der Papillen überdeckende. Ist die Secretion oder das Product der Degeneration: das Colloid massenhaft, so muss der abgeschlossene Raum eine Kugelform bekommen, also gleichsam eine neue Cyste in der alten respective in der Wand der alten bilden. Entsteht eine derartige

Retentionscyste mehr in der Tiefe der Cystenwand, so kann dieselbe nach aussen hin sich so verdünnen, dass an der sonst dickwandigen Cyste *a b c* eine ganz dünnwandige, durchscheinende Cyste aussen anliegt (Figur 151 *g*). Bei der allgemeinen colloiden Degeneration ferner verschwinden die einzelnen Drüsenepithelien, sodass an der Stelle, wo sie ursprünglich in die Cystenwand hineingewachsen waren, schliesslich nur ein kleiner Colloidklumpen — eine minimale Colloidcyste — liegt. Je nachdem die Bildung der nach innen wachsenden Papillome oder die Bildung von Drüsen in den Vordergrund tritt, hat man diese Neubildungen nach Waldeyer ein papilläres oder glanduläres Kystom genannt. Wenn die papillären Excrescenzen schon von der ersten Entwicklung an entstehen und vielfach durcheinander wachsen, wird die ganze Geschwulst mehr fest, solide, kleincystisch, multiloculär. Entstehen nur wenige grössere, secundäre Cysten, so kann beim Gegeneinanderwachsen in einer grösseren Cyste die Zwischenwand atrophiren (Figur 151 *e h*), es eröffnet sich dann eine secundäre Cyste in eine andere, der Inhalt fliesst

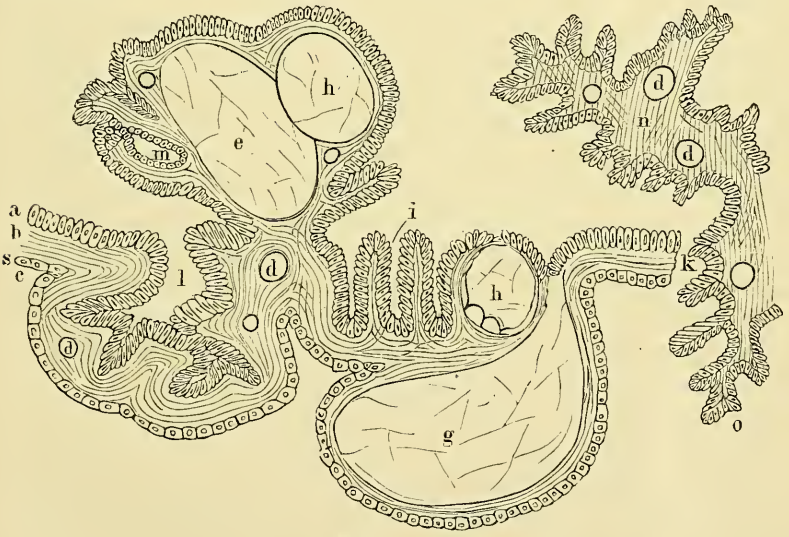

151.

Schema der Wachsthumsverhältnisse eines Kystoms des Ovarium.

a oberflächliches Cylinderepithel, *b* bindegewebige Cystenwand, *c* das oberflächliche Keimepithel, *l* eine Hervorbuchtung der Cystenwand in Form einer Drüse, hervorgebracht durch die adenomatöse Wucherung des Epithels, *d* Gefässe, *e*, *h* zwei Cysten, durch Verwachsung von Papillen entstanden, colloide Degeneration der Epithelien, beginnender Druckschwund der Zwischenwand, sodass eine Cyste entsteht, *g* eine nach aussen gewachsene Drüsenhervorstülpung, eine sehr dünnwandige, der Hauptcyste anliegende kleine, secundäre Cyste bildend, *i* Uterusdrüsenartige Epitheleinstülpungen. Bei *h* beginnt colloide Umwandlung des Epithels, dadurch Cystenbildung. Bei *k* hat eine grosse papillomatöse Wucherung die Cystenwand durchbrochen, sodass der eine Theil der proliferirenden Papille *n* noch in der Cyste liegt, der andere Theil *o* dagegen nach aussen gewuchert ist, *m* zwei gegeneinander wachsende Papillen, Verklebung, beginnende Cystenbildung.

zusammen. Fetzen der Scheidewände, auch in ihnen verlaufende Gefässe bleiben bestehen. Alle Zustände combiniren sich. Einmal findet man eine grosse, einkammerige Cyste und an einer Stelle nur wenige papillomatöse Wucherungen. In anderen Fällen wieder findet sich ein wirres Durcheinander grösserer und kleinerer, geplatzter und geschlossener secundärer Cysten, mit verschiedenen Metamorphosen ihres Inhalts.

Um diese Verhältnisse zu erläutern, fügte ich eine, nur als Schema aufzufassende Figur 151, pag. 361 ein.

Die Grösse des ganzen Kystoms kann die eines hochschwangeren Uterus weit übersteigen. Was die Gestalt der Cysten anbelangt, so sind die kleineren und die ganz grossen meistentheils rund respective ovoid und regelmässig. Die zwischen der Grösse eines im vierten Monat schwangeren Uterus und den sehr grossen, liegenden Cysten zeigen mehr unregelmässige Formen. Namentlich kann man häufig zwei grössere Cysten, die aber doch innig und mit einer grossen Fläche zusammenhängen, unterscheiden. Recht häufig ist eine doppelseitige Erkrankung.

Während die bisher geschilderten Tumoren im Ovarium entspringen und demnach intraperitonäal liegen, kommt auch ein extraperitonäaler Sitz vor. Dies namentlich bei Tumoren von papillomatösem Charakter. Diese Geschwülste entstehen vielleicht vom parovarialen Antheil am Eierstock, d. h. in der Nähe des Hilus, in dem Theil des Ovarium, welcher innerhalb der Peritonäaleinpflanzung des Ovarium liegt. Sie stellen die dritte Form der Adenome respective Papillome dar. Das Auffinden von Flimmerepithel in diesen Geschwülsten machte Olshausen die parovariale Provenienz wahrscheinlich. Indessen findet man in allen Ovarialgeschwülsten mitunter Flimmerepithel. Pathognomonisch für diese Geschwülste ist ein besonderer bösartiger Charakter, bedingt durch die Art ihres Wachsthums. Sie entstehen meist doppelseitig, wuchern nach unten, liegen so dicht am Uterus und sind so tief im Subserosium verbreitet, dass ihre Entfernung oft ganz unmöglich ist (cfr. unten).

Die Kystome enthalten ganz verschiedene Flüssigkeiten. Die Farbe ist meist graulich, wird durch Eiterbeimischung gelblich, durch Blut braun oder schmutzig grünlich. Die Consistenz ist ebenso wechselnd. Man findet vollständig glashelle, feste, zähe Gallerte, die man mit der Hand herausreissen muss, häufiger ist der Inhalt flüssig, sodass er durch den Troicart abfliesst. Auch kommt bei multiloculärem Bau in einem Tumor dünne und dicke Flüssigkeit vor. Ganz wasserhelle Flüssigkeit findet sich in parovarialen Cysten und im Hydrops des Graaf'schen Follikels. Die zähen Colloidmassen bestehen aus dem Zellinhalt der

in Colloid umgewandelten Epithelzellen der inneren Oberfläche des Kystoms.

Zu den von den epithelialen Gebilden des Ovarium ausgehenden Geschwülsten gehören auch die Carcinome. Sie können als carcinomatöse Degeneration in den pag. 359 geschilderten Papillomen entstehen. Dann inficiren sie das Peritonäum und führen zu Ascitesbildung. Die ascitische Flüssigkeit rührt theils von der Absonderung der Geschwulst selbst her, theils ist es peritonitische, seröse Flüssigkeit, welche wegen der Erkrankung des Peritonäum unresorbirt bleibt.

In einigen derartigen Carcinomen fand man eigenthümliche, sich in Säure lösende anorganische Körper, und nannte daher diese Carcinome: psammöse Carcinome. Ebenso bilden sich Carcinome in den sub 2 besprochenen adenomatösen Cysten. Wie nahe diese Adenome respective kystischen Papillome dem Carcinom stehen, beweist ausser dieser Degeneration ein Fall (Klebs), bei dem in einem bei der Ovariotomie zurückgelassenen Cystenreste ein Carcinom wuchs. Auch in einer Dermoidcyste (cfr. unten) wurde Carcinom beobachtet. Ausserdem kommt das wirkliche Ovarialcarcinom in zwei Formen vor, erstens als ein parenchymatöser, diffuser Krebs, welcher das Ovarium bedeutend vergrössert, ihm aber seine Form lässt. In diesen Fällen fand man die verschiedenen Krebsspecies, Skirrhus, Medullar-, Gallertkrebs oder Combination der zwei letzten Arten. Und zweitens als ein deutlicher Drüsenkrebs, der das Ovarium gleichsam aufzehrt und eine kleinhöckerige schnell wachsende Geschwulst darstellt.

Eigenthümlich ist, dass der Ovarialkrebs häufig doppelseitig und schon im sehr jugendlichen Alter auftritt.

3) Geschwülste der Bindegewebsreihe der Ovarien, Fibrome, Sarcome etc.

Da das Stroma des Ovarium keine Muskelfasern enthält, so werden auch Myome nicht beobachtet werden können. Findet man sie doch, so liegt die Täuschung vor, dass ein subperitonäales Uterusmyom in die Gegend des Ovarium gewandert ist. Ja sogar, wenn das Ovarium vollkommen fehlt und seine Stelle deutlich ein Myom einnimmt, wird es unmöglich sein, mit Sicherheit ein Myoma ovarii anzunehmen, denn das abgeschnürte Ovarium kann resorbirt sein, und das Uterusmyom vom Uterus sich getrennt haben.

Auch was die Fibrome des Ovarium anbetrifft, herrscht wenig Uebereinstimmung bei den Autoren. Theils werden „Fibrome“ be-

schrieben, die gar keine Neubildungen im gewöhnlichen Sinne des Wortes sind, jedenfalls keine distincten Geschwülste, sondern nur Hypertrophien des Stroma, theils passt für die „Fibrome“ viel besser der Name Sarcom respective Fibrosarcom. Ohne uns aber auf kritische Darlegungen einzulassen, wollen wir die bei den meisten Autoren zu findenden Ansichten reproduciren.

Man hat als Fibrome Bindegewebshyperplasien beschrieben, die in einigen Fällen als Narbenresiduen puerperaler Processe aufzufassen sind. Das Ovarium wird durch diese Bindegewebsneubildung vergrössert. In besonders charakteristischen Fällen sind alle Follikel der Narbenbildung zum Opfer gefallen, weshalb natürlich Sterilität besteht. Auf die entzündliche Entstehung weist die häufige Complication mit Residuen einer Beckenperitonitis hin. Einige Autoren beschreiben auch kleine Fibrome, welche sie auf ein Corpus luteum zurückführen. Der Nachweis der Follikelmembran als Begrenzung der Geschwulst stützte diese Deutung. In anderen Fällen lässt sich zwar nicht ein abgekapseltes Fibrom nachweisen, aber doch findet man in dem Ovarium eine bestimmte Stelle, welche eine kleine Bindegewebsgeschwulst darstellt. Auch hier ist zumeist der übrige Theil entzündlich verändert, sowohl durch Auflagerung auf das Ovarium als durch chronische Entzündungsvorgänge im Inneren. Als Ausnahmsfälle sind auch einige sehr grosse Fibrome von $4\frac{1}{2}$ bis 30 kg beschrieben. In den grösseren Fibromen finden sich stark dilatirte Gefässe. Auch Cysten, Erweichungscysten mit fettig breiigem Inhalt und glattwandige mit serösem Inhalt (wohl dilatirte Follikel) sind beobachtet, in den letzteren fand man auch niedrig cylindrisches Epithel. Diese grösseren Geschwülste können verkalken, sowohl im Centrum als auf der Oberfläche. Freilich wird gerade hier eine sehr genaue Untersuchung stattfinden müssen, um den Verdacht zu entkräften, dass es sich nicht etwa um ein vom Uterus abgetrenntes, schlecht ernährtes, verkalktes, subperitonäales Myom handelt.

Die Sarcome des Ovarium sind meist Spindelzellensarcome und stehen theilweise dem Fibrom respective der reinen Hyperplasie des Ovarialstroma sehr nahe. Je mehr diese Geschwülste wachsen, um so mehr verschwinden die Graaf'schen Follikel, doch können sie sowohl in der primären Form persistiren als auch zu Cysten sich umwandeln. Es entstehen dann Geschwülste, welche man anatomisch Cystosarcom nennen muss. Auch Erweichungs-, namentlich Verfettungsprocesse führen zu Einschmelzung und Cystenbildung. Wird ein Gefäss in diesen Process hineingezogen, so kann es thrombosiren oder auch eröffnet

werden. Im letzteren Falle kommt es zu Blutungen in die Geschwulst. Auch kann die Cyste platzen, sodass das Blut in den Peritonäalraum gelangt.

Seltener als die Spindelzellensarcome finden sich Rundzellensarcome, doch sind sowohl Fälle von reinem Rundzellensarcom, als solche, welche mit Spindelzellensarcom gemischt waren, bekannt. Auch sind Mischgeschwülste beobachtet, welche sich dem Carcinom näherten, so ein von Spiegelberg als „Myxosarcoma carcinomatosum haemorrhagicum" bezeichneter Tumor.

Betheiligen sich die Graaf'schen Follikel nicht nur passiv, sondern activ, idiopathisch wuchernd, an der Vergrösserung der Geschwulst, so ist eine derartige Geschwulst Adenosarcom zu nennen. Letztere Form scheint zur Metastasenbildung leichter zu führen als die mehr festen Formen des Sarcoms. In der Pleura, dem Peritonäum und im Darm sind Metastasen beschrieben.

Was das Vorkommen anbelangt, so sind derartige Geschwülste in jedem Alter beobachtet. Sogar congenitale Ovarialsarcome sind beschrieben. Die Sarcome scheinen durchaus nicht häufiger doppelseitig als einseitig vorzukommen. Meist sind diese Geschwülste nicht grösser als ein Mannskopf, häufiger kleiner. Stark cystische Bildungen respective Combinationen mit adenomatösen Formen erreichen eine enorme Grösse.

Ausser den beschriebenen Geschwulstspecies werden Fälle von Tuberculose, ein Fall von Enchondroma und Angioma ovarii erwähnt.

4) Die Dermoide des Ovarium.

Das Dermoid ist eine Geschwulst, welche Bestandtheile des Hautorgans, eingeschlossen in innere Organe, enthält. Man hat früher die Dermoide des Ovarium für Ueberbleibsel einer Ovarialschwangerschaft erklärt. Dann hat man auch an eine Art Parthenogenesis geglaubt. Man stellte die Hypothese auf, es handele sich um einen, dem Ovarium eigenthümlichen Bildungstrieb, der zur theilweisen oder unvollständigen Entwicklung eines Eies führe. Namentlich der Umstand, dass auch Nervensubstanz nachgewiesen wurde, liess die einfache Erklärung von Inclusion kleiner Partien des Hautorgans als unzureichend erscheinen. Seitdem aber His nachgewiesen hat, dass sich die Uranlage der Keimdrüsen aus dem Axenstrange bildet, an dessen Entstehung sich auch das obere Keimblatt betheiligt, ist es nicht wunderbar, dass im Ovarium Bestandtheile aller Keimblätter gefunden werden können. Also ist jede Dermoidcyste angeboren, und eine Statistik, welche die Häufigkeit nach den verschiedenen Altern berechnet,

hat natürlich keinen Sinn. Dagegen ist nicht zu verkennen, dass mit Eintritt der Menstruation manche Dermoidcysten sich so vergrössern können, dass sie jetzt erst Symptome machen und entdeckt werden.

Die Ovarialdermoide sind meistentheils glattwandige Cysten mit einem Conglomerat von Haaren, welche nicht mehr mit der Haut zusammenhängen, und mit einem Atherombrei i. e. einem Fettklumpen angefüllt. Dieser ist vielleicht erst in dem aus der Leiche genommenen, erkalteten Präparat fest geworden. In manchen Fällen sind die Haare in der Haut eingepflanzt. Auch Knochenplatten finden sich vor, diese wiederum tragen nicht selten Zähne. Die oft colossale Menge derselben (300) beweist, dass wohl ein fortwährender Zahnwechsel stattfindet. Es ist ein Präparat beschrieben, wo man einen Milchzahn halb abgestossen und einen zweiten unter ihn wachsenden fand. Auch graue Nervensubstanz wurde in Dermoidcysten constatirt, ebenso glatte Muskelfasern, dagegen niemals quergestreifte.

Die Dermoidwand kann verkalken, oder sich so verdünnen und erweichen, dass der Inhalt sich in die Bauchhöhle ergiesst. Auch in der Cyste selbst findet Eiterung oder Blutung Statt. In anderen Fällen wiederum gehen in der Cystenwand noch weitere Neubildungsprocesse vor sich. Man hat kleine Cysten in der Wand als Retentionscysten der Schweissdrüsen und der Talgdrüsen und Carcinome, ausgehend von diesen Drüsen, beschrieben. Dadurch entstehen schwer zu deutende Mischgeschwülste. Dies ist auch dann der Fall, wenn in einem Ovarium ein Adenoma cylindrocellulare cysticum und eine Dermoidcyste gleichzeitig vorhanden sind.

Das Verhältniss der Ovarialgeschwülste zur Nachbarschaft, Stiel, Wachsthum, Adhäsionen, Metamorphosen im Tumor, Cystenruptur.

Da das Ovarium frei in die Bauchhöhle hineinragt, so muss auch ein im Ovarium sich entwickelnder Tumor frei in die Bauchhöhle hineinragen. Leider existiren keine Untersuchungen, welche den Typus der Peritonäalgrenze an den Ovarialtumoren feststellten. Entsteht ein Tumor aus einem Graaf'schen Follikel, oder wenigstens aus den Anlagen zu einem Graaf'schen Follikel, so wird der ganze Tumor mit Keimepithel bedeckt sein. Ist aber das Ovarium tiefer als gewöhnlich in das Lig. latum eingeschoben (Freund), bildet sich der Tumor aus dem parovarialen Antheil am Ovarium, den Marksträngen, oder ist vielleicht ein Pflüger'scher Schlauch zu tief gewandert, so wird der sich entwickelnde Tumor intraligamentär liegen.

Bei den im intraperitonäalen Theile entstehenden Ovarialtumoren muss der Tumor ebenso mit dem Uterus respective dem Lig. latum zusammenhängen wie das normale Ovarium. Die Verbindung zwischen Tumor und Beckenorganen, der Stiel, wird also aus Lig. ovarii, Lig. latum und Tube zusammengesetzt sein.

Durch Zerrung des schweren, sich erst hinten, dann vorn senkenden Tumor wird das Lig. ovarii ausgezogen und verlängert. Die Tube ist an den wachsenden Tumor heran und über ihn hinweggezogen, sitzt, durch die sehr verlängte aber verschmälerte Ala vespertilionis angeheftet, dicht an der Geschwulst. Auch geht mitunter die Ala vespertilionis vollkommen verloren, sodass die Tube, verdickt, geröthet, und bedeutend verlängert unmittelbar auf dem Tumor aufsitzt.

Hebt man also den Tumor heraus, so wird der „Stiel“ von dem Lig. latum gebildet, in welchem man die zwei dickeren Stränge: die Tube und Lig. ovarii sieht, dazwischen ist das Lig. latum so dünn, dass man einen Ligaturfaden mit einem stumpfen Instrument hindurchdrücken kann. Wächst der Tumor gar nicht nach unten, sondern nur intraperitonäal, so wird mitunter der Stiel 5 bis 10 cm lang, lässt sich mit einem Faden leicht zusammenschnüren und hat — zusammengeschnürt — kaum Bleistiftdicke.

In anderen Fällen aber wächst der Tumor auch extraperitonäal, und zwar zunächst so, dass er, zwischen den Platten des Lig. latum, unmittelbar an den Uterusrand heranrückt. Hebt man die punctirte und entleerte Cyste heraus, so ist der „Stiel“ vom Ende der Cyste gebildet. In diesen Fällen wird der Uterus seitlich verschoben und erhoben, ja er kann, wie die Tube, an den Tumor herangezogen und ausgezogen i. e. verlängert sein. Eine auch noch so tief respective nah am Uterus um den Stiel gelegte Ligatur fasst den untersten Kreisabschnitt der Cystenwand. Dann existirt „ein dicker Stiel“, es bleibt ein Theil der Cyste unterhalb der Ligatur zurück, der aber meist schrumpft und verschwindet, sodass vollkommene Heilung eintritt.

Nicht immer findet man im Stiel dicke Gefässe, ja man ist oft erstaunt, bei grossen Tumoren nur wenig ernährende Gefässe in dem dünnen Stiel zu sehen, ein Beweis, dass die Vergrösserung durch die colloide Entartung der Epithelien, durch passive Expansion entstand. Andererseits wieder verlaufen auch 1 cm breite, bandartige Venen zur Cystenwand und in derselben.

Wächst der Tumor aus oben angeführten Gründen noch mehr extraperitonäal nach unten in das Lig. latum hinein, so wird dasselbe entfaltet. Der Tumor wächst nach den Gesetzen des para-

metritischen Exsudates in das Subserosium hinein. So gelangt der Tumor, die Blase verschiebend, vorn an die Bauchwand, wie eine puerperale parametritische Infiltration (cfr. pag. 314). Macht man in diesem Falle die Laparotomie, so findet man vorn kein Peritonäum, weil sich zwischen dasselbe und die Bauchwand der von unten wachsende Tumor schob. Auch gelangt der Tumor an der hinteren Beckenseite unter das Peritonäum. In seltenen Fällen wird das Rectum durch den Tumor verschoben. Die Flexura sigmoidea oder das Coecum sammt dem Processus vermiformis liegt auf dem Tumor, derselbe ist also hinter diese Organe gewachsen. Ja der Tumor kann das Mesenterium auseinander drücken, sodass eine Dünndarmschlinge über ihm liegt, dass also das entfaltete Mesenterium den extraperitonäalen Tumor umgiebt.

Besondere Schwierigkeiten machen die Tumoren, welche theils intraperitonäal, theils extraperitonäal sich entwickelten. Hier theilt der erweiterte Ring des ovariellen Peritonäalansatzes den Tumor in zwei, meistentheils ungleiche Hälften. Natürlich wird durch den subperitonäalen Theil der Geschwulst das Lig. latum: der einschnürende, im Tumor eine Art Strictur bewirkende Ring, hoch nach oben dislocirt.

Die frei in den Peritonäalraum hineinwachsenden Ovariengeschwülste müssen, dem Gesetz der Schwere folgend, verschiedene Lagen einnehmen, welche an die Lageveränderungen des schwangeren Uterus bei Retroflexio erinnern. Zunächst wird jeder Ovarientumor, vorausgesetzt, dass das betreffende Ovarium nicht vorher vorn adhärent war, an der Seite des Douglasischen Raumes liegen. Wächst der Tumor mehr und mehr, so hat er keinen Platz mehr im Becken, er fällt, meist symptomlos nach vorn über, wie der spontan sich reponirende, retroflectirte Uterus. Beim aufrechten Stehen also, muss der Tumor sich seine Stütze an der vorderen Bauchwand suchen. Dadurch wird der Stiel gezerrt und verlängert. Die obere Fläche des Tumor kommt nach vorn. Der Tumor dreht sich um einen Quadranten; der Uterus, der früher vor dem Tumor lag, wird nunmehr nach hinten gedrängt. Also muss sich die Verbindung des Uterus und Tumor am Uterus nach hinten, am Tumor nach vorn drehen. Es entsteht eine Spirale. Wächst der Tumor unregelmässig, wächst z. B. der hintere obere Quadrant besonders stark, so wird sich der Tumor beim Vornüberfallen noch mehr mit seiner oberen Oberfläche nach vorn drehen müssen. Legt sich die Patientin nieder, so müsste der Tumor sich retrovertiren. Ist aber der Stiel lang und ausgezerrt, und der Tumor weit nach vorn umgefallen, verhindern

die auf dem Tumor liegenden Gedärme und der intraabdominelle Druck, dass der Tumor die frühere Drehung rückwärts wiederholt, so schiebt sich der Tumor seitlich und unter dem Stiel nach hinten: der Stiel ist torquirt. Steht nun die Patientin wieder auf, so fällt der Tumor wieder, wie vorher, vorn über, und dreht sich später wieder unter dem Stiel nach hinten. Auf diese Weise können zu einer Torsion mehrere andere kommen, die den Stiel völlig zusammendrehen. Natürlich wird der Vorgang nur möglich sein bei kleinen und bei festeren Cysten, da die schlaffwandigen ganz beliebig liegen können und hier mehr die Flüssigkeit in der Cyste als die Cyste selbst ihre Lage verändert. Ebenso muss der Stiel lang und dünn sein, da er sich sonst nicht torquirt. Somit beobachtet man die Stieltorsion besonders häufig bei festen Tumoren, z. B. Dermoidcysten und bei dünnen und langen Stielen.

Die Stieltorsion hat verschiedene Folgen: zunächst kann durch sie das Nahrungsmaterial abgeschnitten werden, die Cyste verödet. Derartige verödete Cysten sind bei Sectionen gefunden. In anderen Fällen kann die plötzlich eintretende Torsion zum plötzlichen Absterben der Geschwulstmasse führen, dies wiederum zur Verjauchung, Erweichung, Ruptur der Cysten und zu tödtlicher Peritonitis. Oder die Torsion ist eine allmählichere: dann werden die dünnwandigen Venen comprimirt, nicht aber die Arterien. Es kommt im Tumor zu Stauungserscheinungen: der Tumor kann plötzlich wachsen, ödematös erweichen, oder es findet eine Blutung in dem Tumor Statt.

Erfolgt keine Torsion, wächst der Tumor in der Abdominalhöhle weiter, so liegt er, wie der schwangere Uterus, der Bauchwand an. Seine Form ist abhängig von dem inneren Wachsthum. Einkammerige schlaffe Cysten liegen wie Ascites im Peritonäum. Geschwülste, die aus zwei grossen Cysten bestehen, können mehr breit, wie ein schwangerer Uterus bei Querlage, im Abdomen liegen. Bei sehr grossen Cysten wird das Abdomen vorn allseitig erweitert, die Rippen und der Processus xiphoideus werden nach aussen umgebogen.

Grosse Tumoren, und besonders feste, harte Tumoren, sind fast stets an verschiedenen Stellen adhärent. Geht das oberflächliche Epithel des Ovarium verloren, so wird leicht auf entzündlich-traumatischem Wege ein Verwachsen mit dem Peritonäum zu Stande kommen. Der Tumor kann mit dem Peritonäum parietale vorn in grosser Flächenausdehnung verwachsen. Auch mit Milz, Leber, den Därmen und dem Netz sind Adhäsionen vielfach beobachtet. Wachsen zwei Cysten, entweder je eine in einem Ovarium oder auch beide von

einem Ovarium ausgehend, so können sie das Netz zwischen sich fesseln.

Flächenadhäsionen sind mitunter so lose, dass sie sich wie die Placenta aus dem Uterus, lösen lassen, aber es kommen auch sehr feste Flächenadhäsionen, und noch festere, nur mit Messer oder Scheere zu trennende Strangadhäsionen vor.

Von pathologischen Veränderungen im Tumor lernten wir schon die Blutstauung und Blutung bei Stieltorsion kennen. Auch andere Gründe können Blutungen in dem Tumor veranlassen: so die Zerstörung der Zwischenwände (cfr. pag. 361). Dabei kann ein in der Wand verlaufendes Gefäss zerreissen. Oder wenn es vielleicht vorläufig intact bleibt, wird es bei weiterer Ausdehnung der Cyste durch Verlängerung der Distance seines Anfangs- und Endpunktes zerrissen werden. Die anatomischen Beweise derartiger Gefässreste sind mehrfach bei blutigem Cysteninhalt nachgewiesen. Zuletzt entstehen auch Blutungen in den Cysten nach der Punction. Ob die Blutung aus einem verletzten Gefäss stammt oder ob die Blutung wegen des Horror vacui nach Entfernung des Drüseninhaltes in die sich wieder durch Elasticität der Cystenwand erweiternde Cyste erfolgte, wird sich nicht entscheiden lassen.

Ferner kann eine Cyste auch vereitern respective verjauchen. Heutzutage werden wir uns nicht mehr wundern, wenn dies nach einer Punction der Fall ist. Selbst eine Pravatz'sche Spritze kann in die Geschwulst eine genügende Menge Infectionsstoff bringen, um zur Zersetzung des Cysteninhalts zu führen. Einen anderen Grund: die Torsion, erwähnten wir schon vorher. Auch Darmadhäsion, Entzündung, Perforation und Eintreten von Darminhalt in die Cyste führt zur Verjauchung. Aber auch ganz spontan trat in einigen Fällen Verjauchung ein. Nicht selten findet man im Cysteninhalt grössere weissliche Flocken, welche sich unter dem Mikroskop als Eiter erweisen.

Erklärlicher als diese spontane Eiterbildung sind eine Anzahl mehr regressiver Vorgänge, die in der Cystenwand verlaufen. So finden sich sowohl bei torquirtem Stiel als ohne Torsion in der Cystenwand und auch auf der Innenfläche Kalkconcremente, die man beim Ueberstreichen mit der Hand nicht selten als feine Körnchen nachweist. Auch Verfettung der Cystenwand kommt vor, diese wiederum führt zu spontanem Durchbruch. Das Epithel der Cysten fällt eben-

falls nicht selten der Verfettung anheim, sowohl einzelne verfettete Zellen findet man in der durch eine Punction gewonnenen Flüssigkeit, als auch grössere Partien verfettendes Epithel, das noch an seiner Unterlage haftet. Noch häufiger sind sowohl kleine als grosse Partien des Epithels colloid entartet, zu gross geworden, aufgebläht. Bei genauer mikroskopischer Durchsicht des Epithels eines ganzen Cystenconglomerates findet man sowohl schön cylindrisches, als cubisches, als auch durch den centrifugalen Druck plattgedrücktes Epithel; ferner in derselben Cyste auch total verfettetes und colloid entartetes Epithel.

Eine Erweichung der Cystenwand kann stellenweise mit Verfettung zusammenhängen, ist aber die Cyste in toto so weich, dass bei jeder Berührung und dem Versuch Adhäsionen zu lösen die Wand einreisst, so befindet sie sich meist im Zustand der Entzündung oder der Infiltration. Damit soll nicht gesagt sein, dass es nicht auch unveränderte Cysten giebt, die stellenweise so dünnwandig sind, dass ein Herausheben, ohne dass einzelne Cysten platzen, unmöglich ist.

Nicht nur eine vorhergehende Erweichung oder Entzündung oder ein Durchbrechen der Cystenwand durch hindurchwachsende papillomatöse Wucherung führt zu Austritt des Cysteninhaltes in die Bauchhöhle, sondern auch eine wirkliche Ruptur der Cyste. Diese ist meist die Folge eines Trauma. Natürlich wird in den oben geschilderten Zuständen die Disposition zur Ruptur liegen. Andererseits platzt auch in Folge eines Trauma eine sehr dickwandige feste Cyste, wie ich es in einem Falle erlebte. Die Patientin war die Treppe hinunter gestürzt.

Auch in den Mastdarm kann die Cyste perforiren. Dies ist bei kleineren, im Douglasischen Raume adhärenten Cysten mitunter der Fall. Ferner kann sich der Dünndarm anlöthen und in ihn hinein die Perforation stattfinden. Ja sogar in den Magen ergoss sich der Cysteninhalt, wurde ausgebrochen und der Tumor verschwand. Sehr selten bricht der Tumor nach Blase, Vagina oder der äusseren Haut durch. Hier wiederum am häufigsten durch den Nabelring. Besteht complicirender Ascites, so wird nicht selten durch diesen der Nabel blasenförmig hervorgewölbt.

Besonders schwer zu erklären sind die Fälle, wo der Morsus Diaboli sich so an den Tumor anlöthet, dass er gerade die rupturirte Stelle bedeckt. Dann ergiesst sich der Cysteninhalt durch Tube und Uterus nach aussen. Dies geschieht sowohl spontan als bei körperlichen Anstrengungen. Ja sogar mit einer gewissen Regelmässigkeit, alle vier

Wochen zur Zeit der Menstruation, erfolgte der Durchbruch. Da diese Cysten aus einer Ovarialcyste und der dilatirten Tube gebildet werden, so nennt man sie Tuboovarialcysten.

Symptome und Verlauf.

Kleine bis faustgrosse Ovarientumoren machen nur bei Perioophoritis Symptome (cfr. pag. 355). Wächst der Tumor, so kommt es darauf an, ob er weich, schlaffwandig oder fest und hart ist. Die ersteren schmiegen sich überall an und können Mannskopfgrösse erreichen, ohne dass irgend ein Symptom vorhanden ist. Festere Geschwülste aber, Dermoide, Sarcome, Fibrosarcome reizen durch Druck das Peritonäum. Entsteht eine Verklebung des Tumor mit dem Peritonäum, so führt diese Verklebung zu immer neuen Reizen, ferneren Dislocationen oder Bewegungshemmnissen. Liegt ein Ovarientumor in der Tiefe des Beckens, so muss er dem Uterus eine Lage aufzwingen, welche der einer pathologischen Antepositio, Anteversio respective Flexio ähnlich ist; somit werden auch ähnliche Symptome vorhanden sein. Wir finden also bei kleinen, noch retrouterin liegenden Tumoren häufig Urindrang.

Ebenso drückt der Tumor hinten, macht Ischias durch Druck auf die Nerven, Beckenschmerzen und Schwierigkeiten bei der Defäcation. Wächst der Tumor in die Abdominalhöhle, so befindet sich zunächst die Patientin ebenso gesund als eine Schwangere mit gleich grossem Uterus. Ja wie bei der Spontanreposition des schwangeren retroflectirten Uterus können später die oben beschriebenen Symptome schwinden. Nur wird doch ein Gefühl von Druck im Becken, wie bei fast allen Leiden der Genitalorgane, vorhanden sein.

Uebersteigt die Grösse des Tumor die Grösse eines schwangeren Uterus, so werden die physiologischen Functionen der Organe der Bauchhöhle gestört. Der Magen ist nicht im Stande eine grössere Quantität Nahrung aufzunehmen. Die Verdauung ist verlangsamt. Mechanisch und consensuell besteht Obstruction. Diese verminderte Appetenz und Assimilation bei dem Verbrauch massenhaften Ernährungsmaterials zum Aufbau der schnell wachsenden Neubildung, bewirken ein Missverhältniss zwischen Einnahme und Ausgabe: die Patientin wird marastisch.

Auch Respirationsbeschwerden stellen sich ein. Die Basis des Zwerchfells wird breiter, die Kuppe nach oben gedrängt, sodass die Lunge direct comprimirt wird. Dadurch ist ihre innere Oberfläche kleiner, die Anzahl der Athemzüge muss zunehmen, es tritt Kurzathmigkeit ein. Am stärksten wird die Dyspnoe bei Complication mit

Schwangerschaft, hier musste, um drohendem Lungenödem vorzubeugen, die Punction der Cyste öfter gemacht werden. Der Typus der Athmung wird ein rein costaler. Die unteren Rippen sind nach aussen umgebogen. Dies sieht man am besten nach Entfernung des Tumor bei der Operation.

Die Veränderung des intraabdominellen Druckes führt auch zu Symptomen von Seiten der Circulationsorgane. Der Tumor kann direct auf die Venae iliacae drücken, dadurch den Rückfluss des Blutes aus der unteren Extremität hindern, sodass Oedeme entstehen. Auch das erschwerte Einfliessen des Blutes der unteren Extremitäten in die unter erhöhtem Druck stehende Abdominalhöhle führt zu Stauungserscheinungen in den Beinen, geradeso wie in der Schwangerschaft. In allen Fällen von bedeutenden Oedemen der unteren Extremitäten wird man sorgfältig die Differentialdiagnose zwischen Stauungsödem und einer Complication mit Nieren- oder Herzkrankheiten zu stellen haben.

Fast bei jedem grösseren Abdominaltumor finden sich Symptome einer Reizung des Peritonäum, so sind einzelne Gegenden des Leibes sehr empfindlich oder es werden bei Verschiebungen des Tumor Reibegeräusche, wie bei Pleuritis sicca nachgewiesen.

Was die den einzelnen Formen der Ovarientumoren charakteristischen Symptome anbelangt, so ist folgendes zu sagen. Beim Hydrops des Graaf'schen Follikels fehlen oft alle Symptome, ebenso bei, selbst grossen, Parovarialcysten. Namentlich können dieselben ohne jede Beeinträchtigung des Allgemeinbefindens jahrelang bestehen. Bei Dermoidcysten kommt es durch Veränderung des Peritonäum in der Umgegend zu Symptomen. Bei festen Tumoren, z. B. Sarcom und Carcinom, ebenso wie beim Oberflächenpapillom (pag. 359) tritt die Ascitesbildung in den Vordergrund. Bei allen malignen und schnellwachsenden Tumoren leidet bald das Allgemeinbefinden. Die gedrückte Gemüthsstimmung verleiht der entkräfteten Patientin einen traurigen Gesichtsausdruck, welchen man für specifisch hielt und als Facies ovarica beschrieb.

Im Verlaufe der Ovarientumoren kommen eine Anzahl Ereignisse vor, welche ganz bestimmte Symptome machen. Schon oben erwähnten wir die Axendrehung (pag. 369). Im günstigsten Falle tritt das Ereigniss so allmählich ein, dass zwar der Tumor nicht weiter wachsen kann, aber doch noch genügend ernährt wird, sodass er nicht abstirbt. Fehlen in solchen Fällen auch andere vicariirende Ernährungsquellen, z. B. durch Adhäsionen, so schrumpft der Tumor symptomlos. Andererseits kann bei Ernährung durch Adhäsionen der Tumor weiter

wachsen, obwohl er sich successive von seiner alten Ernährungsquelle loslöst. Solche „stiellose" Ovarientumoren sind mehrfach gefunden. Bei einer plötzlichen Stieltorsion treten Schmerzen, Collaps, Incarcerationssymptome, ileusähnliche Erscheinungen ein. Ergoss sich Blut in die Cyste, so kommt es zu den Erscheinungen acuter Anämie. Auch kann die nicht ernährte Cyste gangränös werden.

Die gefährliche Nähe des Darms führt aber auch ohne Torsion des Stiels zu Vereiterungen und Verjauchungen, sodass neben dem Collaps noch hohes Fieber plötzlich eintritt. Schon bei dauernd hoher Pulsfrequenz hat man an Eiterinhalt in der Cyste zu denken. Wird die Cystenwand erweicht, beansprucht die Blutung oder der Eiter einen grösseren Raum, so rupturirt die Cyste, der Inhalt wird in die Bauchhöhle ergossen und führt zur acuten, septischen Peritonitis.

Rupturirt der vorher intacte Tumor, so kann im günstigsten Falle eine erheblich grössere Menge entleerten Urins darauf hinweisen, dass der Inhalt vom Peritonäum aufgesaugt und auf dem Wege der Circulationsorgane entfernt ist. Ja in sehr vielen Fällen macht die Ruptur gar keine Symptome. Tritt aber gleichzeitig Blutung ein, so kommt es zu Collapserscheinungen. Schröder glaubt, dass der resorbirte Cysteninhalt toxisch wirken könne. Jedenfalls sind die Symptome manchmal allarmirend. Bei der directen Untersuchung würde auch die Formveränderung des Unterleibes in Betracht kommen.

Da bei der Mehrzahl der Fälle nur ein Ovarium erkrankt ist, und da ausserdem der Tumor sich von einer kleinen Stelle aus bildet, während in der Nachbarschaft noch intactes Ovarialparenchym liegt, so fehlen typische Menstruationsanomalien. Aus eben dem Grunde ist Conception möglich.

Der Verlauf ist ein langsamer. Ein Ovarientumor wächst nie so schnell als der schwangere Uterus. Um die Grösse des letzteren zu erreichen, braucht ein Tumor meistentheils $1\frac{1}{2}$ bis 2 Jahre.

Der Hydrops des Graaf'schen Follikels erreicht keine erhebliche Grösse. Der Innendruck führt zur Verödung der secernirenden Membran, schon Cysten von 3 bis 4 cm Durchmesser bleiben oft constant.

Ueber das Oberflächenpapillom fehlen Beobachtungen. Es führt durch Ascitesbildung oder carcinomatöse Degeneration den Tod herbei.

Beim papillären Kystom endet das Leben nach drei bis fünf Jahren unter dem oben geschilderten Marasmus. Torsion, Ruptur, Blutung und Verjauchung kann schon eher den Tod bedingen.

Bei allen diesen Tumoren ist Naturheilung möglich. Selbst bei

Kystomen kommt es dann zu Stillstand im Wachsthum, wenn das Ernährungsmaterial durch Torsion abgeschnitten ist. Wenigstens haben Virchow und Rokitansky Reste von Tumoren in Form von Cystenconglomeraten mit colloider Füllung in Pseudomembranen eingebettet gefunden. Auch Verödung durch Verkalkung kommt vor.

Beim Carcinom des Ovarium ist das schnelle Wachsthum der Geschwulst bei gleichzeitiger Consumption des Körpers hier ebenso charakteristisch, wie für alle anderen Carcinome. Der Ascites ist dabei stets bedeutend. Nach jeder Punction füllt sich der Leib schnell wieder an und der Tod erfolgt spätestens zwei Jahre nach Entdeckung der Geschwulst.

Die soliden Tumoren haben nach ihrem Charakter einen verschiedenen Verlauf. Kaum wird man über den Verlauf der Fibrome etwas Bestimmtes sagen können. Handelt es sich um Fibrosarcome oder Sarcome, so tritt hier der entkräftende Einfluss eines Neoplasma noch nicht so in den Vordergrund als beim Carcinom. Nur wenn ein bedeutender Ascites wiederholt abgelassen werden muss, kommen die Patientinnen bald herunter. Sonst können derartige Geschwülste nebst Ascites verhältnissmässig lange bestehen.

Sind auch die Dermoide Geschwülste, welche wegen ihres ganzen Wesens veranlagt sind constant zu bleiben, so tritt doch im Verlaufe mitunter ein Wachsthum ein. Beim Beginn der Pubertät kann die erhöhte Fluxion zur Entstehung einer grösseren Menge Cysteninhalts führen. Hierdurch werden die weniger resistenten Partien der Cystenwand ausgedehnt und papierdünn. Damit steht dann ein leichteres Platzen im Zusammenhang. Der Inhalt der Dermoide ist besonders gefährlich für das Cavum peritonäi.

Ganz unberechenbar ist der Verlauf von Mischgeschwülsten. Hier wird natürlich bei schnellem Wachsthum ein Verlauf wie bei Adenom und Carcinom eintreten müssen.

Bei Schwangerschaft ist der wechselseitige Einfluss ein verschiedener. Der Tumor kann unter dem Einfluss der Schwangerschaftshyperämie schnell wachsen, aber er kann auch unverändert bleiben. Die Raumbeeinträchtigung führt zu Dyspnoe, welche palliative Hülfe durch Punction nöthig macht. Bei der Geburt kann ein grosser Tumor in den Peritonäalraum ohne Symptome zu machen, platzen. Trotz colossaler Ausdehnung des Leibes verlief oft die Geburt günstig. Kleine, namentlich harte und sehr bewegliche Tumoren gerathen nicht selten unter den vorliegenden Kindstheil in den Douglasischen Raum. Dann steht der Muttermund vorn hoch oben und der Geburtskanal ist verlegt. Ist die Reposition unmöglich, so kann die Geburt bis zur Nothwendigkeit des Kaiserschnittes erschwert sein.

Diagnose.

Kleine Ovarialtumoren befinden sich am hinteren Ende eines schrägen Beckendurchmessers, gleiten aber bald nach unten, sodass sie völlig central im Douglasischen Raume liegen. Die combinirte Untersuchung hat die Abwesenheit des Ovarium von der physiologischen Localität, und die Beschaffenheit des gefühlten Tumor festzustellen. Da die Scheide hinten sehr dünn ist, so gelingt es nicht selten, die charakteristische Form, das Ovarium nebst Unregelmässigkeiten und kleinen Cysten an ihm genau zu fühlen.

Beim weiteren Wachsthum füllt der Tumor den Douglasischen Raum und dislocirt den Uterus nach vorn. Jetzt kommen bei der Diagnose alle Tumoren des Douglasischen Raumes in Betracht. Entzündliche Exsudate und Haematocelen haben charakteristische Symptome, Lage und Form. Doch kann bei Complicationen zwischen Ovarientumor und Exsudat die Differentialdiagnose dann grosse Schwierigkeiten machen, wenn der Arzt den Fall nicht von Anfang an beobachtete. So fand ich nach dem Durchbruch eines wochenlang behandelten perimetritischen Exsudates Colloidmassen in dem per anum entleerten Eiter. Mehrfach wurde unvermuthet Dermoidcysteninhalt nach peritonitischen Affectionen aus der Scheide, ja selbst aus der Blase entleert. Die Diagnose war vorher nicht zu stellen. Auch eine von chronischen Exsudaten umgebene, adhärente, kleine Cyste ist oft unmöglich als solche zu erkennen. Uterusmyome können von der hinteren Cervixwand ausgehen und ebenfalls im Douglasischen Raume liegen. Ihre Consistenz schützt sie zwar vor der Verwechslung mit kleinen Cysten, aber feste Ovarientumoren sind mitunter mindestens ebenso hart als Myome. Hier wird die Differentialdiagnose durch den bei malignen Ovarialtumoren sehr schnell auftretenden Ascites klar.

Carcinome wachsen schnell und werden oft kleinhöckerig und unregelmässig. Sind aber Uterusmyome oder Ovarialsarcome respective Carcinome adhärent, besteht Druckempfindlichkeit, subjectiver Schmerz und viele der häufig vorkommenden Symptome, so gelingt es oft erst bei längerer Beobachtung klar zu sehen. Dies gilt namentlich auch von der Extrauteringravidität. Erfolgt hier nicht zeitig die Eisackruptur, so werden das verhältnissmässig schnelle Wachsthum und die subjectiven und objectiven Schwangerschaftbeschwerden, nach drei bis sechs Wochen Sicherheit geben. Bei Retroflexio uteri gravidi ist auch Verwechslung möglich, und schon sehr geübten Gynäkologen vorgekommen! Nebst den Schwangerschaftszeichen wird die combinirte Untersuchung nach Entleerung der Blase den Fall aufklären.

Ausser den Ovarialcysten kommen andere cystische Bildungen in Betracht, so der Tubenhydrops. Ist er klein, so fühlt man den charakteristischen, walzenförmigen Körper vom Seitenrande des Uterus ausgehen. Doch kann auch hier nicht immer bei geringer, sondern auch bei grösserer Ausdehnung der Tube die differentielle Diagnose unmöglich sein.

Die Cysten des Ligamentum latum verdrängen den Uterus, wenn auch nur mässig, seitlich, verhalten sich aber sonst wie einkammerige Ovarialcysten. In allen den erwähnten Fällen, ausgenommen bei der Möglichkeit einer Retroflexio uteri gravidi, ist die Punction mit der Pravatz'schen Spritze erlaubt. Ich habe unzählige Male bei zweifelhaften Tumoren unter sorgfältigster Antisepsis Cysten- respective Tumorflüssigkeit mit der Pravatz'schen Spritze aspirirt, und niemals danach üble Ereignisse gesehen. Ueber die Flüssigkeit weiter unten.

Ist der Tumor grösser und liegt er im Abdomen, so wird die Untersuchung lege artis ausgeführt: Durch die Inspection stellt man im Allgemeinen die Form fest. Der Ovarientumor macht den Leibumfang unterhalb des Nabels gross. Oft sieht man deutlich die Contouren mehrerer Cysten auf die äussere Haut projicirt. Bei Ascites ist der Leib breiter und niedriger. Bei Schwangerschaft ist die Nabelgegend hervorgewölbt, Schwangerschaftsnarben und Pigmentation der Linea alba sind deutlich. Bei grossen Ovarientumoren ist die Haut sehr gespannt, die Haare rücken auseinander, die Venen werden wegen der Abmagerung deutlich, sogar Phlebolithen sind bei sehr alten Tumoren zu sehen und zu fühlen.

Bei der Palpation fühlt man häufig die grossen, aneinanderliegenden Cysten durch die dünnen Bauchdecken, doch kann auch bei fetten Personen jedes genaue Durchfühlen unmöglich sein. Hierauf versucht man Fluctuation zu erregen. Bei Ascites schlägt die Welle am leichtesten an, jedoch auch bei schlaffwandigen Ovarialcysten, namentlich bei den sehr dünnwandigen, einkammerigen Parovarialcysten und beim Echinococcus fluctuirt die Flüssigkeit schnell und leicht. Ist die Cyste mehrkammerig, der Inhalt fest, so findet man keine Fluctuation. Sie kann auch bei dünnflüssigem Inhalt dann fehlen, wenn die Cyste sehr stark gespannt ist. Sehr stark aufgetriebene Gedärme (Tympanites abdominis) machen ebenfalls die Fluctuation undeutlich.

Schwimmt ein kleiner fester Tumor in massenhaftem Ascites, so bewegt man die Geschwulst zwischen beiden Händen: man lässt sie ballotiren. Dabei nimmt man nicht selten wahr, welches Ende des Tumor sich am leichtesten bewegt, ob also der Tumor oben oder unten

adhärent ist. Sind die Verhältnisse wegen des Ascites zu undeutlich, so wird nach Ablassen der Flüssigkeit palpirt (cfr. pag. 381).

Hierauf ergiebt die Percussion, wie sich die Därme zu dem Tumor verhalten. Beim Ovarialtumor ist die Mitte des Leibes gedämpft, an den Seiten dagegen, wo das Colon ascendens und descendens liegt, ist der Schall sonor. Auf dem Ascites schwimmen die lufthaltigen Därme, sodass oben Darmton, an den Seiten leerer Schall nachgewiesen wird. Wenn aber Ascites die Ovarialcyste complicirt, so ist auch die Gegend des Colon gedämpft, und wenn sehr viel Ascites vorhanden ist, so liegen die Därme im Ascites und werden dicht unter der Bauchwand nicht nachgewiesen. Drängt aber der eindrückende Finger die ascitische Flüssigkeit fort, so gelangt man durch die tiefe Percussion auf den Darmton. Auch ist es sehr wichtig, zu erforschen, wie sich die Fluctuation zu den durch die Percussion gewonnenen Resultaten verhält. Schlägt die Flüssigkeitswelle da leicht an, wo Darmton constatirt wurde, so spricht dies für Ascites.

Hierauf wird die Palpation und die Percussion bei verschiedenen Körperlagen ausgeführt. Durch Erhöhung des Beckens weist man nach, ob ascitische Flüssigkeit nach oben in die Kuppel des Diaphragma sich begiebt, ob ein Tumor des Douglasischen Raumes daselbst adhärent und irreponibel ist, ob ein Tumor fest auf dem Becken sitzt oder beweglich etwas nach oben, bei gesenktem Oberkörper also nach unten gleitet. Auch die Knieellbogenlage ist manchmal nöthig um nachzuweisen ob ein Tumor aus dem Douglasischen Raum zu entfernen ist.

Bei der Percussion ist die Seitenlage besonders wichtig. Sehr schlaffwandige, vielleicht schon einmal geplatzte und halb entleerte Cysten liegen der hinteren Bauchwand angeschmiegt, wie Ascites im Leib. Man markirt mit farbigem Stift die Dämpfung auf der äusseren Haut und legt nun die Patientin auf die Seite. Bei Ascites muss die obere Seite frei sein, respective Darmton ergeben. Beim Ovarialtumor ist dies nicht der Fall. Auch auf die Schnelligkeit, mit welcher das veränderte Ergebniss der Percussion beim Lagewechsel eintritt, kann man Schlüsse machen. Ascites wechselt schnell die Localität.

Alte Adhäsionen können die Diagnose erschweren. So sah ich einen Fall, bei dem man, wenn die Patientin eine Zeit lang gegangen war, eine schlaffe Cyste durch Percussion und Palpation nachweisen konnte. Am Morgen dagegen war die Cyste nicht vorhanden, sondern die ascitische Flüssigkeit war aus einem Hydrops saccatus peritonaei durch eine kleine Oeffnung in die andere Peritonäalhöhle abgeflossen. Eine Probeincision bewies später das Nichtvorhandensein einer Cyste.

Die Mensuration ist bei zweifelhaften Tumoren von Wichtigkeit. Man misst vom Nabel zur Symphyse, zum Proc. xiphoideus, von einer Spina ilei zur andern und den grössten Umfang des Leibes, vergleicht die zu verschiedenen Zeiten gewonnenen Resultate und erhält so die Möglichkeit, das Wachsthum der Geschwulst zu beurtheilen.

Die Auscultation ist unwichtig. Höchstens käme das Placentargeräusch, das sich bei Schwangerschaft und grossen Myomen, nur höchst selten bei Ovarientumoren findet, in Betracht. Ferner würde man bei zweifelhaften Tumoren forschen, ob etwa vor dem scheinbar den Bauchdecken anlagernden Tumor Darmgeräusche zu hören wären; dies deutet auf Hydronephrose hin. Die Reibegeräusche bei Peritonitis adhaesiva erwähnten wir oben. Wichtig ist die Auscultation um Schwangerschaft festzustellen oder auszuschliessen.

Hierauf nimmt man die Vaginalexploration vor. Der Uterus liegt bei kleineren Tumoren meist vorn, an die Symphyse angepresst und elevirt, sodass der Finger mitunter die Portio kaum erreichen kann. Aehnlich steht der Uterus bei Extrauteringravidität, hier aber meist ganz central. Bei Ovarientumoren kann der Uterus seitlich — nach der gesunden Seite — verschoben sein. Namentlich bei parovarialen Cysten fand man die extramediane Stellung des Uterus. Später liegt der Uterus häufiger hinter dem Tumor (cfr. pag. 368). Oefter aber ist der Uterus gar nicht zu fühlen. Gelingt es auch nicht, ihn durch die Sonde nachzuweisen, so ist es selbst durch die Rectaluntersuchung oft unmöglich, die Diagnose der Lage des Uterus zu stellen. Kleine secundäre aussen ansitzende Cysten können den Uterus vortäuschen.

Nunmehr versucht man die künstliche Dislocation des Tumor durch Palpation mit einer, mit beiden Händen und durch die combinirten Untersuchungsmethoden womöglich mit Beihülfe eines Assistenten. Bei Verschiebungen des Tumor gelingt es nachzuweisen, dass er beweglich, also nicht fest adhärent ist. Dies hat namentlich Werth bei denjenigen Abdominaltumoren, welche gleichzeitig im Abdomen und im Douglasischen Raume zu fühlen sind. Gelingt es nicht, den Uterus isolirt zu bewegen oder folgt derselbe jeder Bewegung des Tumor, entweicht der Tumor beim Erheben des Abdominaltumor nicht aus dem Douglasischen Raume, so besteht hier eine feste Verwachsung, welche die Operation sehr erschwert, ja ihre Vollendung unmöglich macht. Oft gelingt es, mit der flachen Hand dann zwischen die untere Fläche des Tumor und Pecten pubis zu kommen, wenn ein Assistent den Tumor kräftig nach oben zieht. Die Finger der eindringenden Hand können mitunter den Stiel respective den Zusammenhang des Tumor mit den

Beckenorganen auf diese Art fühlen. Umgekehrt lässt man durch den Assistenten mit einer Zange den Uterus (Figur 15, pag. 42) herabziehen, ihn drehend hin und her bewegen und sucht dadurch zu erforschen, wie sich bei diesen Bewegungen der Tumor zum Uterus verhält. Bei gleichzeitigem Nachobenschieben des Tumor und Nachuntenziehen des Uterus müssen die Stielgebilde angespannt werden. Bei völlig negativem Ergebniss dieser Manipulationen liegen adhärente oder parovariale Cysten vor. In zweifelhaften Fällen ist es ferner nöthig vom Rectum und Vagina, sowie vom Rectum und Abdomen aus zu untersuchen. Die Simon'sche Rectaluntersuchung (cfr. pag. 33) ist wieder verlassen, man hoffte durch sie besonders Aufklärung über den Stiel zu erhalten.

Durch die geschilderten Methoden wollte man Adhäsionen nachweisen. Allerdings werden mitunter strangartige Adhäsionen, namentlich nach künstlicher Verkleinerung des Tumor (Punction) zu fühlen sein. Flächenadhäsionen sind bei grösseren, den Bauchraum fast ausfüllenden Tumoren nicht zu diagnosticiren. Die Bauchdecken sind in sich so verschieblich, dass, falls das Peritonäum am Tumor adhärent ist, dieser Umstand die Verschieblichkeit wenig beeinflusst. Es verschiebt sich dann das Peritonäum, die Musculatur respective die Fascien und die Haut unter sich. Da die Adhäsionen die Ovariotomie nicht contraindiciren, so hat die Diagnose keine praktische Bedeutung. Nur die mehrfach erwähnten Adhäsionen im Douglasischen Raum müssen erkannt werden.

Sollte auch jetzt noch Unklarheit über die Natur des Tumor existiren und demnach der Entschluss zur Operation noch nicht feststehen, so nimmt man die Punction vom Abdomen aus vor. Wir haben schon mehrfach erwähnt, dass die Punction mit der Pravatzschen Spritze ungefährlich ist. Doch auch die Punction mit einem grösseren Troicart bietet wenig Gefahren. Giebt es doch Patientinnen, die, ehe die Ovariotomie sich einbürgerte, hundert und mehr Male pungirt wurden. Das beste hierzu gebrauchte Instrument ist der Troicart von Thompson (Figur 152), den ich in der abgebildeten Weise mit einem T-Rohr versehen, anwende. Beim Zurückziehen des Stilets *b* wird die Röhre des Troicarts oben im Griff *a* luftdicht abgeschlossen, sodass die Flüssigkeit durch das seitlich angesetzte Rohr *h* ausfliesst. Das T-Rohr *d* wird mit Carbollösung gefüllt, bei *e* befindet sich ein Quetschhahn, am oberen, hier fehlenden, Ende des Rohres *e* ist ebenfalls ein Hahn angebracht. Das ganze Rohr ist mit desinficirter Flüssigkeit gefüllt. Auch das Rohr *f* ist mit Flüssigkeit gefüllt und ragt unten in ein Gefäss mit Carbollösung. Nunmehr wählt man die Punctionsstelle aus. Am besten pungirt man nach Katheterisation der Blase

in der Linea alba, in der Mitte zwischen Nabel und Symphyse. Ehe man einsticht wird nochmals genau percutirt und palpirt, ob auch der Tumor gut anliegt. Sollte in der Linea alba Fluctuation fehlen, während sie an einer andern Stelle auffallend deutlich sich nachweisen liesse, so wählt man die fluctuirende Stelle zur Punction. Dann wird nach sorgfältigster Reinigung bei Rückenlage der Patientin der Troicart eingestochen und das Stilet nach oben gezogen. Fliesst die Flüssigkeit unten aus, so drückt ein Assistent das Schlauchende zusammen, ein reines Gefäss wird untergeschoben. Das Ende des Gummischlauchs muss, namentlich gegen das Ende hin, und bei schlechtem Ausfliessen unter dem Niveau der Flüssigkeit liegen. Bei tiefem Athemholen — oder bei Brechbewegungen — kommt es oft zu negativem Druck in der Cyste, dann wird bei der beschriebenen Methode keine Luft zurückgesaugt. Da für die Diagnose die Untersuchung nach völlig entleerter Cyste sehr werthvoll sein kann, so lässt man, wird einmal punctirt, gleich die ganze Flüssigkeit ab. Zu diesem Behufe lagert man die Patientin am Ende so, dass die Stelle des Troicarts die tiefste des Abdomen ist. Ein mässiger Druck ist erlaubt, starkes Pressen und Kneten des Leibes ist zu untersagen. Auch bei Ascites und soliden Tumoren werden oft erst nach Entfernung des Ascites die Lage- und Formverhältnisse des Tumor, sowie seine Beziehungen zu den Nachbarorganen klar.

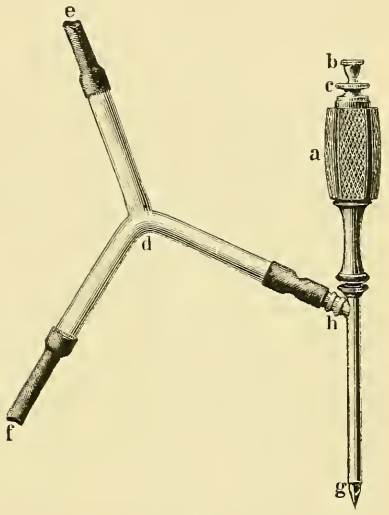

152.

Troicart von Thompson mit T-Rohr.
a Griff des Troicart, *b* Griff des Stilets, c Schraube zum Zerlegen des Instruments bei der Reinigung, *d* T-Rohr aus Glas, *e* obere Oeffnung: Einflussöffnung, *f* untere Oeffnung: Ausflussöffnung, an *e* und *f* befinden sich lange Gummischläuche, *g* Spitze des Stilets, *h* seitliche Ausflussöffnung, welche durch Zurückziehen des Stilets *bg* frei wird.

Fliesst überhaupt Nichts ab, so macht man kleine Hebelbewegungen mit dem Troicart, schiebt ihn soweit als möglich vorwärts und zieht ihn allmählich zurück. Kommt kein Tropfen Flüssigkeit, so ist der Tumor entweder ein solider oder er enthält zähen, nicht flüssigen Inhalt. Fliesst erst in schnellem Strome Flüssigkeit ab und stockt sie plötzlich, so ist entweder die punctirte, vielleicht kleine Nebencyste entleert, oder es sitzt ein Coagulum vor dem Troicart. In diesen Fällen, sowie nament-

lich bei jauchigem Inhalt, lässt man durch die Einflussröhre Wasser in die Cyste fliessen und spült sie auf diese Weise, durch abwechselndes Oeffnen der Enden des T-Rohres, wie eine entzündete Harnblase aus.

Unter den Gefahren der Punction stand früher obenan die Verjauchung in Folge von Infection und Lufteintritt. Beides ist durch die beschriebene Methode zu vermeiden. Eine Blutung als Folge der Punction ist bei sehr gefässreichem, solidem Tumor wohl möglich, bedingt aber keine speciellen Gefahren (cfr. pag. 370).

Die bei der Punction gewonnene Flüssigkeit hat hohe diagnostische Bedeutung.

Die Flüssigkeit des Hydrops des Graaf'schen Follikels und die der parovarialen Cysten ist wasserhell, enthält Kochsalz, wenig Eiweiss und setzt Nichts ab. Mikroskopisch kann jeder Bestandtheil fehlen. Flimmerepithel und Cylinderzellen in sehr geringer Anzahl sind gefunden. Es ist aber auch, namentlich nach früher stattgehabter Punction möglich, dass chocoladenfarbige, mit Fibringerinnseln vermischte i. e. bluthaltige Flüssigkeit abfliesst. Specifisches Gewicht 1002 bis 1008, dasselbe kann aber bei Blutbeimischung bis 1023 steigen.

Bei papillären respective adenomatösen Kystomen werden colloide, dickflüssige, aber auch dünnflüssige Massen entleert. Die Farbe ist bei Blutgehalt roth, braun bis schwarz, bei Eiter gelb, bei Cholesterinmassen schillernd. Durch Essigsäure fällt man Mucin. Dasselbe ist das Product der in Colloidmasse verwandelten Epithelien. Ferner weist man — nicht immer — Albumin nach, und zwar in verschiedenen Modificationen. Kochen und Säurezusatz fällt das Albumin. Dem Paralbumin wurde früher eine grosse Bedeutung beigelegt. Mikroskopisch findet man die charakteristischen Cylinderzellen, mitunter auch Flimmerzellen, ferner zerfallene oder colloid degenerirte Zellen, grosse, kugelige, transparente Elemente, mit seitlich verdrängtem oder ganz fehlendem Kern. Detritus, geschrumpfte und frische, rothe Blutkörperchen, aus ihnen stammende Pigmentschollen, Eiterkörperchen und Cholesterintafeln. Specifisches Gewicht 1015 bis 1030.

Freier Ascites ergiebt eine dünne, hellgelbe bis grünlich gelbe Flüssigkeit. Beim Stehen an der Luft bildet sich ein gallertartiges Fibringerinnsel, beim Kochen fällt viel Eiweiss aus. Mikroskopisch finden sich weisse Blutkörperchen respective amöboide Zellen. In den Fällen aber, wo der Ascites vom Oberflächenpapillom oder Carcinom, oder gar von Carcinose des Peritonäum herrührt, kommen auch Cylinderzellen im Bodensatz vor. Bei intraperitonäaler Blutung wird die Flüssigkeit bräunlich, später grünlich. Der Umstand, dass die Reactionen, welche man für

Paralbumin als charakteristisch annahm, auch bei Hydronephrose und Ascites vorkommen, nahm dem Paralbumin seine Wichtigkeit. Entweder reagiren auf die gebräuchlichen Methoden des Nachweises von Paralbumin auch andere Stoffe, oder es findet sich Paralbumin in vielen verschiedenen Flüssigkeiten; ersteres ist wohl das Richtige. Specifisches Gewicht 1006 bis 1015.

Der Inhalt einer Hydronephrose ist sehr verschieden. Man wies in der dünnen, klaren Flüssigkeit die bekannten Producte der regressiven Metamorphose: Harnstoff, Kreatin, Tyrosin und Leucinkrystalle nach. Doch können diese Stoffe auch völlig fehlen, wenn nämlich die Niere jahrelang zu functioniren aufhörte. Dann wird mehr eitriger Inhalt, Cholesterin, ja vollkommen eingedickter, weisslicher Brei gefunden. Bei dünnflüssigem Inhalt ist das specifische Gewicht 1005 bis 1020.

Für die Flüssigkeit aus Cystenfibromen (cfr. pag. 268) ist die citronengelbe Farbe und die spontane Gerinnung charakteristisch. Doch ist beides nicht constant. Mikroskopisch findet man nur Cholesterin, weisse Blutkörperchen, denen mitunter rothe beigemischt sind. Die Menge der Flüssigkeit ist meist gering. Das specifische Gewicht beträgt circa 1020.

In der meist glashellen Echinococcusflüssigkeit ist kein Eiweiss vorhanden, dagegen Kochsalz, bernsteinsaure Salze, Traubenzucker, Inosit und Leucin. Sehr wichtig ist die mikroskopische Untersuchung, bei der man, allerdings nicht immer, Skolices, Haken und Chitinkörper enthaltende Membranen nachweist. Schwierig wird die Untersuchung bei Vereiterung des Echinococcussackes, da bei der Eiterung die Haken verschwinden. Specifisches Gewicht 1008 bis 1010.

Bei Dermoidcysten kommt wegen ihrer geringen Grösse und ihrer Härte meist der Troicart nicht in Gebrauch. Sehr werthvoll aber ist die diagnostische Punction bei Entzündung einer Dermoidcyste und hohem Fieber. Hier würde die Punction mit der Pravatz'schen Spritze auszuführen sein. Man findet Epidermiszellen und Cholesterinkrystalle, die Flüssigkeit ist dünnflüssig, jauchig, schmutzig bräunlich und stinkt, namentlich bei Darmcommunication aashaft und fäcal. In vereiterten Exsudaten befindet sich hellerer Eiter.

Extrauterine Fruchtsäcke enthalten vor dem Terminus partus oft viel Fruchtwasser, während dasselbe später allmählich verschwindet oder zu einer eiterartigen Masse eingedickt ist. Aus der Anamnese und der combinirten Untersuchung ist wohl stets die Diagnose zu stellen. Die Hoffnung, in dem durch die Pravatz'sche Spritze entleerten Fruchtwasser, ja sogar in grösseren Mengen desselben mikroskopische, charakteristische Bestandtheile (Lanugo, Epidermisschuppen) nachzuweisen, bestätigte sich mir und Anderen nicht.

Die Veränderungen in den Tumoren werden aus den pag. 373 und 374 geschilderten Symptomen diagnosticirt. Plötzliche peritonitische Erscheinungen, scheinbares oder wirkliches Anschwellen des Tumor, Shock und Symptome der acuten Anämie lassen eine Axendrehung oder Blutung in die Cyste diagnosticiren. Cystenrupturen sind bei einem Falle auf den Leib, oder bei einer Geburt zu vermuthen, wenn sich unmittelbar Collaps respective peritonitische Schmerzhaftigkeit anschliessen. Unendlich häufig tritt aus oben geschilderten Gründen symptomlos Colloid in die Bauchhöhle, hier kann es mitunter durch das eigenthümliche Gefühl des Colloidknarrens nachgewiesen werden. Die Vereiterung im Tumor zeigt sich sofort durch Fieber an. Bedeutende Temperaturerhöhung kann ohne andere Erscheinung lange Zeit bestehn, dabei findet man nach der Laparotomie nur eine oder einige Cysten des multiloculären Tumor vereitert. Bei Beschränkung der Eiterung hört das hohe Fieber allmählich auf. Immer aber hält starke Pulsfrequenz und geringe abendliche Temperatursteigerung noch lange Zeit an. Bei Verjauchung respective rapider Necrosirung des ganzen Tumor sind die Erscheinungen sehr bedrohlich. Hohes septisches Fieber lässt die Lebensgefahr imminent werden.

Die Diagnose der einzelnen Arten der Ovarientumoren ist schon mehrfach berührt. Beim Hydrops follicularis: langsames Wachsen, Constantbleiben kleiner unregelmässiger, ein Cystenconglomerat zusammensetzender Tumoren. Wasserhelle Flüssigkeit. Kein Einfluss auf das Allgemeinbefinden. Bei den Kystomen schnelles, unbegrenztes Wachsthum, grossbuckliger, im Allgemeinen runder aber doch unregelmässiger Tumor von nicht überall gleicher Consistenz. Colloider Inhalt. Das Allgemeinbefinden leidet stets, wenn der Tumor die Grösse eines schwangeren Uterus besitzt. Auch einkammerige schlaffe Cysten mit Fluctuation sind häufig. Hier entscheidet die Grösse gegen den Hydrops follicularis, der Inhalt gegen parovariale Cysten. Für Carcinom spricht der Ascites, die kleinhöckerige Oberfläche, die Unbeweglichkeit grösserer Tumoren, die Kachexie. Diffuse Carcinome, die das Ovarium wie Sarcome nur gleichmässig vergrössern, sind von diesen nicht zu unterscheiden, wohl aber beweist der Ascites auch hier die Malignität. Wichtig ist genaue Untersuchung der ascitischen Flüssigkeit auf Zellelemente. Parovariale Cysten sind einkammerig, also zeigen sie Fluctuation, der Uterus ist oft lateralwärts dislocirt, die Cyste lässt sich nicht vom Beckenboden abgrenzen, der Inhalt ist klar, enthält eventuell Flimmerepithel.

Die Diagnose der Doppelseitigkeit der Tumorenbildung und die Frage, ob der Tumor vom rechten oder linken Eierstock abstammt, hat geringe praktische Bedeutung. Nur bei kleinen Tumoren, namentlich bei soliden, malignen lässt sich öfter die Doppelseitigkeit nachweisen. Hier hat der Nachweis grossen Werth, da maligne Tumoren mit Vorliebe in beiden Ovarien gleichzeitig entstehen. Grosse Tumoren müssen stets dem Gesetz der Schwere folgend in der Mitte liegen. Doch gelingt es mitunter auf einer Seite in grösserer Ausdehnung Darmton zu percutiren. Dann ist dies die gesunde Seite. Auch die pag. 378 beschriebenen Dislocationen und combinirten Methoden klären oft die Diagnose des Ursprungs der Cyste auf.

Ueber die Differentialdiagnose wurden schon mehrfach Andeutungen gemacht. Bei der Untersuchung muss überhaupt an jeden Tumor im Peritonäum, in den Bauchdecken, in den Bauchorganen, und an jede Flüssigkeitsansammlung im Cavum peritonäi gedacht werden. Der Anfänger wird gut thun, ganz schematisch jede Möglichkeit in Betracht zu ziehen, und mit Zuhülfenahme der Anamnese und aller diagnostischen Methoden, auch das Fernliegendste nicht für unmöglich zu halten. Fast immer sind die Irrthümer dann entstanden, wenn bei der Diagnose nicht jede Eventualität berücksichtigt wurde, und eine ganze Anzahl Verwechslungen würden schon dadurch vermieden sein, dass überhaupt an die Möglichkeit der betreffenden Verwechslung gedacht wäre.

Verfahren wir demnach bei der Differentialdiagnose systematisch, so sind meist Entzündungen Parametritis oder Peritonitis, und Blutansammlungen Haematocele und Haematometra durch Anamnese, combinirte Untersuchung, Verlauf und Punction mit der Pravatz'schen Spritze leicht auszuschliessen.

Ebenso dürften Kothstauung, Urinverhaltung, Magenerweiterung, Tympanites und Pseudotumoren, sowie klimacterische Fettsucht wenig Schwierigkeit bereiten. Man muss wissen, dass die stark ausgedehnte Flexura sigmoidea bis nach rechts reichen kann, und dass bei malignen Neubildungen am und im Darm auch Ascites vorkommen kann. Die selbstverständliche Darmentleerung durch Hegar'sche Eingiessungen in den Darm und die Rectaluntersuchung wird Aufklärung bringen. Urinverhaltung bei unvollkommner Entleerung der Blase kann zu wochenlang bestehender Blasendilatation führen. Der bei jeder Untersuchung nothwendige Katheterismus beseitigt die Möglichkeit einer Verwechslung. Kaum glaublich erscheint

es, dass bei der beabsichtigten Ovariotomie einmal der erweiterte Magen eröffnet wurde. Bei dem Verdachte, dass krampfhafte Muskelaction der Recti Tumoren vortäuscht, muss in der Narcose palpirt werden. Durchaus nicht immer leicht ist die Differentialdiagnose bei klimacterischer Fettsucht. Hier ist wegen der Dicke der Bauchdecken die Percussion fast resultatlos, und der schlaffe Bauch täuscht undeutliche Fluctuation vor. Indessen dürfte bei gewissenhafter Untersuchung ein Irrthum doch unmöglich sein.

Wir kommen nunmehr zu den paraperitonäalen Tumoren. In der Scheide des Rectus sind Cysten und grosse Eiteransammlungen gefunden. Der Urachus bildet präperitonäale Cysten, und ebenfalls präperitonäal kann ein Echinococcus vorn nach oben wachsen. Ferner wurden fasciale Sarcome, an der Aponeurose des Obliquus externus, Fibrome und myxomatöse Fibrome an der hinteren Scheide des Rectus beobachtet. Da diese Geschwülste sich stets nach aussen hin entwickeln, und die Bauchhaut hervorwölben, so ist ein Irrthum schwer möglich. Lipome können als herniöse Durchbrechungen der Fascien unter die äussere Haut, namentlich am Nabel gelangen, sie können aber auch am Peritonäum parietale und im Netz sitzen. Ihre Constistenz, die fast unmerkliche Vergrösserung und das ungestörte Wohlbefinden macht die Diagnose schon nach kurzer Beobachtungszeit klar.

Das Peritonäum selbst producirt vor Allem Tuberkeln und Carcinom, bei beiden ist der Ascites bedeutend. Die Tumoren des Peritonäum, Carcinom, Fibrom, Sarcom und Lipom zeichnen sich durch ihre leichte Beweglichkeit und durch ihre multiple Entwicklung aus. Es kommt darauf an nachzuweisen, ob überhaupt ein circumscripter Tumor vorhanden ist, ob der Tumor mit dem Uterus zusammenhängt, ob die Ovarien beide vorhanden sind, und ob der Tumor ein maligner ist. Bis zur Probeincision wird die Diagnose oft nur mit Wahrscheinlichkeit zu stellen sein. Hier dürfte die hohe Rectaluntersuchung nothwendig werden.

Gehen wir nunmehr zu den Tumoren der anderen Bauchorgane über, so kommen zuerst die Geschwülste des Uterus in Betracht. Sehr dünngestielte subperitonäale Uterusmyome führten öfter zu Verwechslung. Bei Tumoren von der Grösse eines schwangeren Uterus und darüber kann natürlich die Lage Nichts entscheiden. So sind Cystenmyome sehr häufig als Ovarientumoren diagnosticirt und operirt. Ebenso führen Tubencysten zu Verwechslungen (cfr. pag. 351). Bei Lebertumoren lässt sich der Zusammenhang mit der Leber nachweisen, Geschwulst und Uterus sind isolirt beweglich. Nur bei Echinococcusgeschwülsten, die den ganzen Bauchraum ausfüllen, und unten adhärent werden, sind Irrthümer vorgekommen.

Die charakteristische Flüssigkeit und die Haken sind diagnostisch wichtige Merkmale. Ebenso ist auffallend, dass kleinere Abschnitte des grossen Tumors sehr leicht fluctuiren, während bei zusammengesetzten Kystomen eine derartige freie Fluctuation in einzelnen Cysten nicht leicht vorkommt. Das sogenannte Echinococcusschwirren ist kein sicheres Symptom. Grosse Ausdehnung der Gallenblase durch Carcinom oder massenhafte Gallensteine, Complicationen von Leberkrebs und Ascites sind auch schon mit Ovarialtumoren verwechselt. Geschwülste der Milz gehen von oben links aus und sind hier deutlich adhärent. Freilich muss an die Möglichkeit einer Wandermilz gedacht werden. Wichtiger sind die nicht seltenen Nierengeschwülste. Ein Nierentumor kann bis über die Linea alba hinaus wachsen, und so beweglich sein, dass er für einen Netztumor zu halten ist. Ich habe mich in drei Fällen von der grossen Beweglichkeit überzeugt. Der blutige Urin, der, wenigstens zeitweise, nie fehlt, die eigenthümliche, fast weiche Consistenz, die unregelmässige Oberfläche und der Zusammenhang mit der Regio renalis verbannen jeden Zweifel. Allerdings kann auch eine Wanderniere carcinomatös degeneriren. Ich fand eine solche ganz central gelagert. Die centrale Lage des verhältnissmässig kleinen Tumor, das Vorhandensein beider Ovarien und das Fehlen jedes Zusammenhanges mit dem Uterus erschwerte sehr die Diagnose. Die Section zeigte ein grosses Nierencarcinom in einer Wanderniere. Auch Nierenechinococcus wurde mehrfach beobachtet. Von besonderer Wichtigkeit ist die Hydronephrose. Hier wird die Diagnose vor Allem durch das jahrelange Bestehen gestellt. Der Nachweis, dass die Geschwulst nicht mit den Genitalorganen zusammenhängt, kann sowohl durch die hohe Rectaluntersuchung, als durch die Exploration nach der Punction geliefert werden. Simon fühlte auch die Nierenkelche.

Bei Krebsen des Kolon entstehen fühlbare Geschwülste; sind sie mit Ascites verbunden, so können wohl Zweifel existiren. Doch der mangelnde Zusammenhang zwischen Uterus und der Geschwulst, der meist hohe Sitz, das Erbrechen, die Stuhlverstopfung und Kachexie lassen bald die Zweifel verschwinden. Freilich kann ein Gallertkrebs ganz rapide das Bindegewebe infiltriren und inficiren. Dann fühlt man im Douglasischen Raum und am ganzen Abdomen undeutliche Geschwülste, die wohl zu einer Probeincision veranlassen.

Ein hochschwangerer Uterus ist kaum mit einem Ovarientumor zu verwechseln, wohl aber sind bei der Complication Irrthümer häufig vorgekommen. Der schwangere Uterus wurde für eine secundäre Cyste genommen, incidirt oder pungirt. Wer an die Möglichkeit denkt

und sorgfältig nach jeder Richtung hin untersucht, wird nicht leicht irren können. Ebenso verhält es sich mit Extrauterinschwangerschaften. Von entscheidender Wichtigkeit ist hier nach dem Tode des Kindes das Knittern der Kopfknochen und der Umstand, dass der Uterus fast stets median vor dem Fruchtsack liegt. Die Retroflexio uteri gravidi wurde oben besprochen.

Es ist wohl zweifellos, dass wir, was die Kenntniss der Abdominaltumoren anlangt, noch durchaus nicht am Ende sind. Zweifelhafte Fälle respective solche, bei denen die Deutung wohl falsch ist, werden immer von Zeit zu Zeit berichtet. Doch darf man hoffen, dass bei der rasch zunehmenden Menge des Materials bald alle nur irgendwie vorkommenden Tumoren und Cysten charakterisirt werden. Ziemlich dunkel sind einige Fälle von Uteruscysten, bei denen es sich vielleicht um eine dem Uterus angelagerte seröse Peritonäalcyste handelte (cfr. pag. 334).

Behandlung.

Die Behandlung besteht in der Entfernung der Geschwulst: der Ovariotomie. Nur dann hat man von der Operation abzusehen, wenn die Geschwulst klein ist, nicht wächst, also gutartig ist, und wenn ein grosser maligner, fester Tumor überall im kleinen Becken adhärent ist. Im letzten Falle ist meist die Patientin schon kachectisch, und ausserdem liesse sich der Tumor überhaupt nicht entfernen. Das hohe Alter dagegen allein contraindicirt niemals die Ovariotomie.

Hat man in den meisten Fällen auch die Zeit der Wahl, so wird doch bei bedrohlichen Erscheinungen, z. B. hohem Fieber, sofort operirt werden müssen. Die Schwangerschaft ist keine Contraindication, nur wird man lieber in der ersten Hälfte als in der letzten operiren. Wäre die Entbindung stündlich zu erwarten, so müsste man bei drohender Dyspnoe pungiren. Dasselbe ist bei inoperabeln Tumoren mit flüssigem Inhalt dann nothwendig, wenn wegen Ueberausdehnung des Abdomen starke Respirationsbeschwerden eintreten.

Zur Ovariotomie bedarf man einer Anzahl specieller Ovariotomie-Instrumente. Diese sind 1) der Troicart. Das beste Instrument stammt von Spencer-Wells (Figur 153). Wegen der oft zähen Flüssigkeit ist der Troicart dick. Mit dem, oben durch Bayonetverschluss fixirten Griff wird, nach erfolgter Punction, in der scharfen Röhre eine stumpfe vorgeschoben, welche Verletzungen der Cystenwand an der scharfen Spitze verhindern soll. Die seitlichen federnden Klappen sollen die Cystenwand an dem Troicart fixiren, sodass die Cyste nicht abgleitet, und der Cysteninhalt in die Bauchhöhle kommt.

Einen einfacheren, und bei weitem billigeren Troicart habe ich nach diesem Instrument anfertigen lassen (Figur 154). Die deckende innere Röhre fehlt, man muss deshalb vorsichtig sein, um keine Verletzungen zu machen. *a* die Spitze hat dieselbe Form und Grösse wie bei dem Troicart Figur 153, aus *c* fliesst die Cystenflüssigkeit ab. Seitlich ist noch ein Ansatz angebracht, gegen welchen beim Einstossen der Daumen gestemmt wird. Diesen Ansatz habe ich hohl machen und

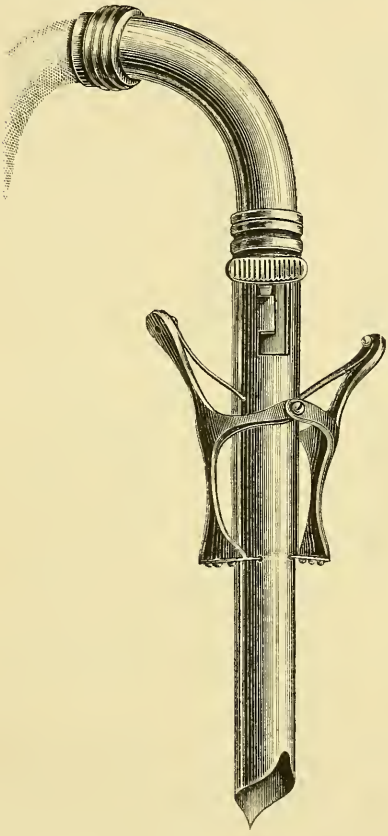

153.

Troicart
von Spencer-Wells.

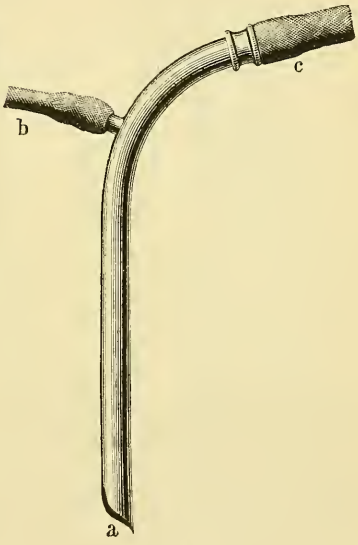

154.

Troicart
zum Entleeren der Ovarialcysten.

mit einem Gummischlauch versehen lassen. Ist der Cysteninhalt jauchig, so wird bei *c* comprimirt und durch *b* Carbolsäurelösung in die Cyste injicirt. So wird die Cyste desinficirend ausgewaschen, sodass bei der Entfernung der Cyste respective beim Zerreissen derselben keine Jauche in die Abdominalhöhle gelangt.

2) bedarf man bequemer Arterienpincetten, die in der neueren Zeit scheerenförmig angefertigt werden. Figur 155 zeigt die Pincette von

Spencer-Wells, welche ich länger, stärker und mit etwas grösseren Backen versehen, gebrauche. Figur 156 stellt die zarter gebaute Köberlé-Péan'sche Arterienpincette dar. An der Spitze trägt sie wie eine Hakenpincette Haken, um fest zu fassen und fest zu halten.

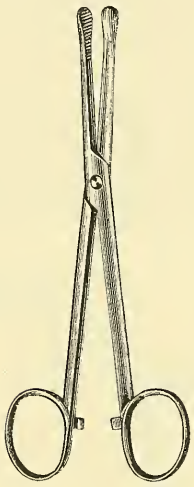

155.
Arterienpincette
nach Spencer-Wells.

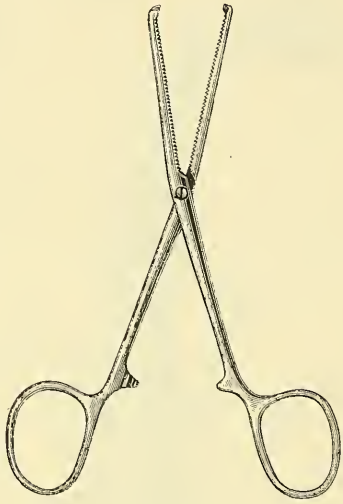

156.
Arterienpincette
nach Köberlé und Péan.

3) gebraucht man grosse Zangen zum Fassen und Festhalten der Cyste (Figur 157 und 158).

Das Nélaton'sche Instrument fasst allerdings besser, indessen kann man es nur bei entleerten Cysten anwenden. Die Zähne sind so scharf, dass beim Erfassen mehr solider Geschwülste stark blutende Wunden entstehen. Das Instrument von Spencer-Wells comprimirt sehr gut die gefassten Partien. Muss man z. B. eine zweite Punction machen, so hält die Spencer-Wells'sche Pincette das erste Loch genügend zusammen.

4) zur Versorgung des Stiels wendet man entweder den Schlingenschnürer von Köberlé (pag. 291, Figur 143) oder die Zange von Billroth an (Figur 159).

Die Zange von Billroth lässt sich, wie aus der Figur ersichtlich, je nach der Dicke der gefassten Gewebe fixiren. Die gezahnten, über die Fläche gebogenen Arme der Zange pressen den Stiel eines Ovarientumor fest zusammen.

Ausserdem sind zu einer Operation eine Anzahl aseptischer Schwämme nöthig, die fortwährend in fünfprocentiger Carbolsäure aufbewahrt und nach jeder Operation aufs sorgfältigste von Blut und den zähen Colloidmassen gereinigt werden. Ein bei der Operation zur Erde fallender Schwamm wird nicht mehr gebraucht. Eine Anzahl Schwämme werden zur Reinigung des Peritonäalraumes nach vollendeter Operation gesondert aufgehoben. Die Schwämme sind jedesmal vor und nach der Operation zu zählen, damit nicht unbemerkt ein Schwamm in der Bauchhöhle zurückbleibt. Dieselbe Vorsicht ist mit den Instrumenten nöthig.

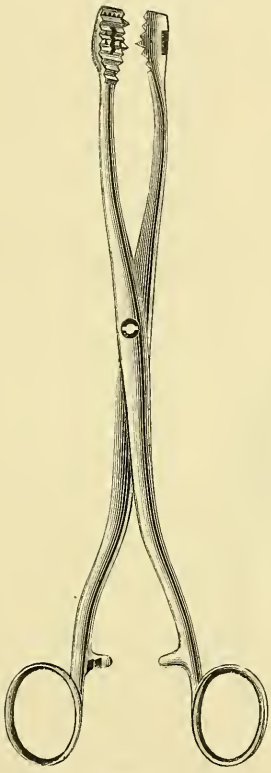

157.

Nélaton's Zange

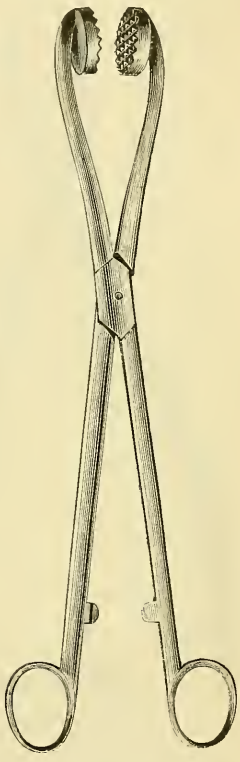

158.

Spencer-Wells' Zange

zum Hervorziehen der Ovarialcysten.

Als Princip für jede Ovariotomie gelten: sorgfältigste Asepsis, möglichst wenig Instrumente und Assistenten. Möglichst schnelles und schonendes Operiren. Niemals greife man ohne Nothwendigkeit und ohne Plan in die Bauchhöhle; der Stumpf ist stets zu versenken.

Nach allen antiseptischen Vorbereitungen (cfr. pag. 62) wird der Bauchschnitt gemacht. Um durch die Blutung dabei später nicht gehindert zu werden, geht man zwischen den Rectis in die Tiefe. Bei Nulliparen suche man die Mittellinie am oberen Ende des Schnittes,

bei Multiparen ist sie leichter zu finden. Ueber dem Peritonäum kommt erst eine Fettschicht, welche man mit Pincette und Messer respective Cooper'scher Scheere in geringer Ausdehnung wegpräparirt. Fand man das Peritonäum, so erhebt man es mit einer Hakenpincette und eröffnet es. Jetzt fliesst häufig Ascites aus. Nun erweitert man mit oder ohne Hohlsonde den Schnitt soweit, dass man die Hand einführen kann. Die weissliche Ovarialcyste präsentirt sich. In den oberen Wundwinkel sticht man den Troicart kräftig in die Cyste ein, nachdem man durch Besichtigung eine Stelle gewählt hat, wo kein grosses Gefäss liegt, und durch Betastung eine Stelle, wo deutlich Fluctuation vorhanden ist. Schon während der Entleerung der Cyste erfasst man dieselbe mit einer Zange (Figur 157 und 158, pag. 391), und zieht mit ihr nach oben. Auch hilft die Hand selbst nach. Vorsicht ist nothwendig, damit nicht etwa plötzlich der grosse Tumor herausschwappt, herabfällt und an seiner Ansatzstelle zerrt. Während jetzt ein Assistent mit zwei Händen den Tumor so hält, dass keine Flüssigkeit in die Bauchhöhle gelangen kann, fühlt der Operateur nach dem Stiel und entfaltet ihn, unter Nachlassen des hebenden Zuges an der Cyste. Ist der Stiel dünn, so führt man mit einer stumpfen Nadel, einer Pincette, oder einer gewöhnlichen Nadel einen doppelten starken Seidenfaden durch eine gefässlose Stelle der Mitte. Der Faden wird getheilt und schnürt beiderseitig die Hälften des bandartigen Stiels zusammen. Dann schneidet man mit Scheere oder Messer den Tumor ab, während ein Assistent die Fadenenden des Stiels anstrafft, damit die Schnittfläche gut unter Beobachtung bleibt. Mit Scheere und Pincette wird der Stumpf glatt und kurz — etwa 1 cm lang — geschnitten, und wegen Blutung noch einige Zeit beobachtet. Die Knoten müssen sehr fest geschnürt werden, damit der Stumpf weder bluten noch Serum secerniren kann. Hierauf trennt man die Fäden

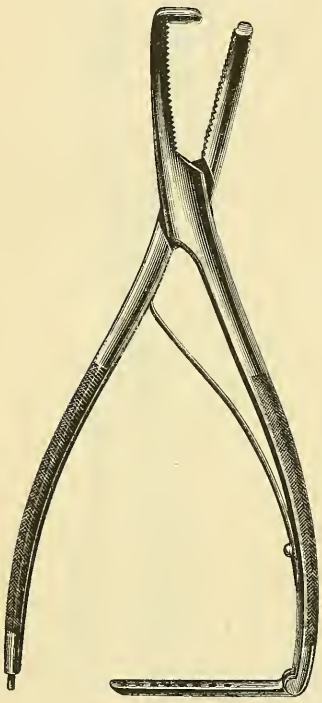

159.
Billroth's Zange.

kurz ab, reponirt den Stiel und legt das Netz über die Därme. Ist das andere Ovarium ebenfalls zu einer Geschwulst umgewandelt, so wird es, wie das erste entfernt. Nur aber dann, wenn die Geschwulst durch die Palpation des Leibes deutlich von aussen gefühlt wird, ist es nöthig, in die Abdominalhöhle einzugehen, nachzufühlen und zu ovariotomiren. Kleine Vergrösserungen, die nur durch directes Abtasten der Geschwulst zu diagnosticiren wären, lasse man unberücksichtigt. Jedes überflüssige Eindringen und Manipuliren in der Abdominalhöhle verschlechtert die Prognose.

Die Bauchwunde wird mit Knopfnähten geschlossen. Gleichgültig ist, ob der Rand des Peritonäum mitgefasst wird oder nicht. Die Wunde muss vollkommen genau aneinanderliegen; klafft sie stellenweise, so werden oberflächliche Nähte gelegt. Die Naht bedeckt man mit Borlint, Carbolwatte oder anderen Stoffen. Ein typischer Listerverband hat nur Sinn als Compressivverband. Hat eine Infection stattgefunden, so nützt ein aseptischer Abdominalverband Nichts, und hat keine Infection stattgefunden, so ist dieselbe durch die gut geschlossene, sehr schnell verklebende Bauchwunde später unmöglich. Schon nach drei bis vier Tagen ist jeder, auch der anfangs ganz fest sitzende Verband, durch die Abmagerung und Leere der Därme gelockert, sodass er jetzt als antiseptischer Verband keinen Werth hat. Indessen ist die Compression des Abdomen in allen Fällen von vorheriger grosser Ausdehnung sehr wichtig, es kann nicht gleichgültig sein, ob in die vom Druck befreiten Bauchorgane das Blut massenhaft hineinströmt, oder ob eine Compression des Unterleibes ihn künstlich anämisch macht. Druck ist hier wie überall das wirksamste Antiphlogisticum. Auch Kälte wird vielfach in Form von Eisblasen angewendet.

Schröder schlitzt den Tumor mit dem Messer auf, setzt in den Schlitz eine Nélaton'sche Zange (Figur 157), die durch Zug die Oeffnung nach aussen bewegt. Unter dem Tumor wird zum Schutz der Därme ein Tuch gelegt, welches man nach Durchführung der Nähte der Bauchwunde vor dem Knüpfen entfernt.

Was die Behandlung des Stumpfes anbelangt, so sind die Operateure verschiedener Meinung. Eine Zeit lang wurde vielfach der Stumpf in der Bauchwunde, also extraperitonäal fixirt. Man hoffte dadurch jede Wunde aus der Peritonäalhöhle zu entfernen. Doch spricht Mancherlei gegen diese Methode. Durch die Zerrung wird einerseits der Uterus nach oben gezogen, andererseits die Bauchwunde so tief eingezogen, dass man öfter den Stumpf kaum noch sieht, und nicht an ihm manipuliren resp. desinficiren kann. Tetanus, Darmabknickungen, spätere Bauchbrüche und

Gangrän des Stiels, nachträgliche Infection, Lösung und Zurückschlüpfen in die Bauchhöhle sind beobachtet. Deshalb ist in neuerer Zeit die Versenkung mehr gebraucht. Ist der Stiel sehr fett, resp. ödematös, fehlt eigentlich ein Stiel, so dass das untere Ende der Cyste zusammengefaltet den Stiel vorstellt, so müssen die Ligaturen besonders fest liegen. Zu dem Zwecke hat Olshausen den Stiel oft mit dem Köberlé'schen Schlingenschnürer (pag. 291, Figur 143) zusammengeschnürt und dann in die Rinne, welche der Draht gedrückt hatte, einen Katgutfaden gelegt. Schneller wird man mit Billroth's Zange fertig (cfr. pag. 392, Figur 159). Dieselbe drückt den Stiel fest zusammen. Namentlich bei grossen Tumoren schneidet man nach Anlegen der Zange den Tumor über der Zange ab und ligirt unter ihr den Stiel in so viel Theilen, als nothwendig erscheint. Aus dem gefassten Stück des Stiels wird die Flüssigkeit durch den Zangendruck entfernt, so dass, falls nur die Ligaturen recht fest gezogen werden, der Stumpf weder bluten noch Serum secerniren kann. Ist der Stumpf stark pilzförmig und oberhalb der Ligatur dick, so gelingt es unter Umständen nach vorsichtigem Zurechtschneiden durch einige den Rand fassende Nähte das Peritonäum über die Wunde zu ziehen. Keith verschorfte den Stiel mit dem Glüheisen, und hatte mit dieser Methode ausgezeichnete Resultate.

Einige Schwierigkeiten bei der Operation muss man kennen, um die geeigneten Mittel in Anwendung zu ziehen. Zunächst findet man öfter den Tumor nicht. Er ist so mit dem Peritonäum verwachsen, dass man dasselbe nicht isolirt abheben kann. Ja nicht selten hat ein Operateur das Peritonäum parietale weit abgetrennt in der Meinung, er löse Adhäsionen. In solchem Fall gehe man soweit als möglich nach oben, umschneide den Nabel, natürlich links wegen der rechts sitzenden Lig. rot. hepatis, und suche so auf den Fundus der Cyste zu kommen. Gelingt dies nicht, so gehe man vorsichtig in die Tiefe und entleere die Cyste. Dann muss man in die Cyste eingehend dieselbe zu lösen versuchen oder sich mit der Eröffnung begnügend, die Schrumpfung der Cyste unter aseptischem Verband erstreben.

Sehr selten sind die Flächenadhäsionen so ausgedehnt und fest, häufiger kann man sie, mit der flachen Hand am Tumor nach unten streichend, lösen. Mit dieser Lösung beginnt man, während die Flüssigkeit abfliesst, indem der Widerstand beim Ziehen mit der Zange auf die Stelle der Adhäsionen hinleitet. Der Troicart hat den Vortheil, dass er bei diesem Lösen der Adhäsionen wenig hinderlich ist. Zu feste Adhäsionen, namentlich strangartige und Netzadhäsionen suche man dem Auge zu-

gänglich zu machen; verlaufen in dem Strang Gefässe, oder ist er sehr dick, so wird er vor dem Durchschneiden doppelt unterbunden. Dazu kann Katgut gebraucht werden, da es hier nicht viel zu halten hat und zuviel Seidenligaturen das Peritonäum reizen. Sehr sorgfältig sind Darmadhäsionen zu lösen. Erscheint der Dünndarm am Tumor adhärent, so suche man sich genau zu orientiren, ob es sich um Adhärenz handelt, oder ob der Ovarientumor etwa zwischen den Platten des Mesenterium sitzt. Im letzten Falle ist die Operation unmöglich, da der auf eine grosse Strecke vom Mesenterium abgetrennte Dünndarm gangränös wird. Liegt der Dickdarm vor der Geschwulst, so kann eine Hydronephrose oder ein Beckenbindegewebsechinococcus vorliegen. Dann wird man im ersten Falle wenigstens die theilweise Exstirpation versuchen, in beiden Fällen drainiren und streng nach Lister nachbehandeln.

Die Adhärenzen im kleinen Becken lernten wir pag. 380 kennen. Sollten sie fest sein, so würde es höchst gefährlich sein, sie zu lösen. Die Drainage des Douglasischen Raumes ist in solchen Fällen mehrfach mit Glück ausgeführt. Richtiger würde eine weitere Eröffnung des Douglasischen Raumes durch Incision sein (Bardenheuer). Denn die Därme legen sich an die Oeffnungen des Drainrohres und kapseln dasselbe schnell ab. Die Knickungen des Rohres und die Schwierigkeit der Asepsis der Vagina machen das Drainiren wenig empfehlenswerth. Richtiger würde es sein, eine Anzahl als Heber wirkende Glasrohre durch die Bauchwunde auf den Boden des Douglasischen Raumes zu legen und so durch Ausspülen für Asepsis zu sorgen.

Die besten Resultate hatte Schröder dadurch, dass er den oberen Theil der Cyste abschnitt und den Rest an die Bauchwunde annähte. Der so vom Peritonäum abgeschiedene Sack schrumpfte rasch. Dies Verfahren würde sich auch für parovariale Cysten empfehlen. Doch sind diese meist so auffallend dünnwandig, dass eine Stielbildung aus der Cyste selbst gelingt.

Fliesst der zähe Cysteninhalt nicht ab, so schöpft und zerrt man soviel heraus bis der Tumor die Bauchwunde passiren kann. Bei vielen kleinen Cysten braucht man damit zu viel Zeit, auch führt die Zerstörung der vielen Zwischenwände zu starkem Blutverlust und macht die Operation unreinlich. Theilweise Abbindungen haben ebenfalls keinen Zweck, da die Fäden respective Drahtschlingen den Tumor zerschneiden. Man mache den Bauchschnitt so gross als irgend möglich und suche mit den Händen den Tumor herauszubefördern. Schnelligkeit ist nothwendig, da der Tumor oft reisst und blutet, Vorsicht aber nicht minder,

damit nicht Adhäsionen zerrissen werden oder Tumortheile im Abdomen zurückbleiben. Letzteres lässt sich bei mürben Cysten nicht vermeiden.

Das Operationsverfahren bei den soliden Ovarialtumoren ist nicht wesentlich von dem beschriebenen verschieden.

Ist der Inhalt der Cyste verjaucht, so ist meist die Wand sehr brüchig, dann suche man, nach der Punction, durch Ausspülung und Auswaschung der Cyste den Inhalt möglichst zu desinficiren. Diese Procedur nimmt kaum 3 bis 4 Minuten in Anspruch. Hierauf wird die morsche Cyste sorgfältig entfernt.

Ist ein intraligamentärer Tumor unter das Subserosium gewandert, hat eine maligne Geschwulst das Peritonäum inficirt, findet man also ein multiples Carcinom des Peritonäum, existirt eine im ganzen Becken adhärente kleinhöckerige Neubildung, handelt es sich um Darmkrebs, oder ist etwa gar kein Tumor vorhanden, so wird die Bauchwunde wieder geschlossen. Derartige Operationsversuche werden auch als „Probeincisionen“ absichtlich gemacht.

Nach jeder unreinlichen Operation, d. h. stets wenn Cysteninhalt oder Blut in das Abdomen gelangt sind, schliesst die „Toilette des Peritonäalraumes“ die Ovariotomie. Man entfernt mit dem Schwamm alle anhaftenden Coagula vom Netz, Darm oder Peritonäum parietale. Dann presst man einen Schwamm mit den 4 Fingern einer Hand fest zusammen, und führt ihn in das Cavum Douglasii. Durch Oeffnen der Finger saugt der Schwamm die Flüssigkeit an. Oft, wenn oberhalb Nichts zu sehn, enthält doch der Douglasische Raum massenhafte Flüssigkeiten. Floss viel Cysteninhalt in das Abdomen, musste man überall Adhäsionen lösen, die etwas fortbluten, so spült man die Abdominalhöhle aus. 5 bis 6 Liter warme Salicyllösung (100,0 : 0,3) lässt man in das Abdomen laufen, und schüttet am einfachsten durch Seitenbauchlage die Lösung wieder aus. Alles Kneten und Drücken des Leibes könnte wieder stärkere Blutung hervorrufen. Die Flüssigkeit muss zuletzt klar abfliessen.

War die Ausdehnung des Leibes eine sehr starke, so sind Zapfennähte den Knopfnähten vorzuziehen, doch entsteht in den langen Canälen häufig Eiterung. Hindern die Därme bei der Naht, sodass sich luftgefüllte Schlingen zwischen die Wunde einschieben, so lege man auf die Därme ein carbolisirtes Tuch oder einen Schwamm. Oberhalb desselben werden sämmtliche Suturen gelegt, dann zieht man vorsichtig das Tuch oder den Schwamm hervor und knüpft nun die Nähte.

Nach der Operation verhält man sich expectativ. Nur flüssige Nahrung ist bis zum fünften Tage zu verabfolgen. Tritt septische Peritonitis ein, so ist die Patientin verloren. Man hat wohl die Rettung

durch Eröffnung der Wunde und Ausspülen der Abdominalhöhle versucht, doch ohne Erfolg. Sollte dagegen die plötzlich eintretende acute Anämie eine Blutung aus dem Stiel andeuten, so wäre eine nochmalige Ligatur desselben indicirt.

Die Prognose ist dann gut, wenn 48 Stunden aseptisch d. h. ohne Fieber und Pulsbeschleunigung verliefen. Je schneller und höher die Temperatur steigt, um so ungünstiger ist die Prognose. Im Allgemeinen sterben 10 Procent Ovariotomirte. In glücklichen Fällen dauert das Bettliegen 10 bis 14 Tage.

Sechszehntes Capitel.

Die Hysterie.

Aetiologie.

In der überwiegenden Mehrzahl der Fälle ist die Hysterie eine von Reizung der Genitalorgane ausgehende Reflexneurose (Romberg). Dagegen spricht weder das Vorkommen der Hysterie bei Kindern noch bei Greisinnen. Bei Kindern wird es in Parallele zu stellen sein mit der Menstruatio praecox, bei Greisinnen würde man mit Recht annehmen dürfen, dass unter der jahrelangen abnormen Nerventhätigkeit die Functionen der peripheren Nerven sowohl wie der Centralorgane pathologisch geworden sind. Der Umstand, dass bei vollkommen normalen Genitalorganen Hysterie gefunden sei, kann heutzutage Nichts mehr gelten. Fand man doch in exstirpirten Ovarien absolut nichts fassbar Pathologisches, obwohl die schwersten „hysterischen“ Symptome nach der Castration völlig verschwunden waren. Als „Nervenleiden“ muss man schon deshalb die Hysterie bezeichnen, weil die meisten und die auffälligsten Symptome an nervöse Functionen, ja an bestimmte Nervenbahnen gebunden sind.

Der Reiz, welcher zur Reflexneurose der Hysterie führt, wird meist mit Recht in das Ovarium verlegt. Hat man doch bei Uterusdefect Hysterie gefunden. Allerdings werden bei Hysterie eine Anzahl Symptome beobachtet, die identisch mit gewissen subjectiven Schwanger-

schaftssymptomen sind. Ebenso bemerkten wir schon früher, dass bei Lageveränderungen der Gebärmutter und bei chronischer Perimetritis wenigstens Andeutungen von Hysterie fast stets vorkommen. Damit ist aber noch nicht bewiesen, dass auch der gereizte Uterus an der Hysterie schuldig ist. Denn während der Schwangerschaft gehen in den Ovarien ebenfalls Veränderungen vor sich, und an den Circulationsstörungen und Lageveränderungen der Gebärmutter betheiligen sich die Ovarien nicht minder.

Unendlich viele gynäkologisch Kranke leiden nicht an Hysterie. Es ist deshalb nöthig, entweder allgemein prädisponirende oder specielle ätiologische Momente anzunehmen. Zu den ersteren zählt die Erblichkeit. Freilich sind hier die Beobachtungen deshalb ungenau, weil in Folge des Nachahmungstriebes der Kinder im Allgemeinen, das Kind Symptome der Hysterie der Mutter theils willkürlich theils unwillkürlich copirt. Zudem erziehen hysterische Mütter ihre Kinder nicht richtig, und pflanzen dadurch gleichsam den Keim späterer Krankheit. Ferner ist die weibliche Natur ätiologisch wichtig. Psyche und Soma sind beim Weibe mehr von einander abhängig als beim Manne. Bestimmte, dem Weibe eigenthümliche, von dem Zeugungsgeschäft im weitesten Sinne abhängige, körperliche Veränderungen sind von ebenso bestimmten Gefühlsempfindungen gefolgt. Der pathologische Zustand des Gemüthes wirkt in viel grösserem Maasse auf den Körper des Weibes zurück als beim Manne. Ebenso theilt sich ein pathologischer körperlicher Zustand dem ganzen Denken und der Stimmung viel unmittelbarer mit als beim männlichen Individuum.

Zu den speciellen ätiologischen Momenten gehört vor allen Dingen körperliche Schwäche. Sogenannte acute Hysterie beobachtet man am meisten im Anschluss an lange Krankenlager, bei Frauen, die durch zu langes Stillen hochgradig heruntergekommen sind, oder bei solchen, die in Folge vieler Geburten, Aborte oder Blutungen in ihrem ganzen Ernährungszustande gelitten haben. Ueberhaupt ist bei jeder chronischen gynäkologischen Krankheit der Ausbruch der Hysterie möglich. Andauernde Irritationen peripherer Nervengebiete führen zu Reflexneurosen. So findet man oft Vergrösserung und Dislocation der Ovarien, perimetritische, parametritische oder idiopathische Lageveränderungen des Uterus bei hysterischen Frauen und Jungfrauen. Das Verschwinden der Symptome nach Ausheilung der Krankheit beweist oft direct den Zusammenhang. Ich habe einen Fall von vollkommener Ausheilung der schwersten hysterischen Symptome gesehen, nachdem mit Schrumpfen eines faustgrossen Ovarium die Menstruation vorzeitig

und definitiv verschwunden war. Freund hat eine „Parametritis atrophicans“ als wichtig beschrieben. Besonders häufig habe ich bei chronischer Tripperperimetritis sich allmählich Hysterie entwickeln sehen. Dass bei Hysterie Amenorrhoe, überhaupt Menstruationsstörungen, also auch Ovulationsstörungen unendlich häufig sind, berichten sämmtliche Autoren und hat jeder Arzt beobachtet. Eine grosse Rolle spielt auch die Dysmenorrhoe, mag sie einen Grund haben, welchen sie will.

Geistige deprimirende Einflüsse verstärken gleichsam die Prädisposition, die nervöse Belastung. Auch verkehrte Erziehung, Excesse im Coitus, Onanie, Sterilität, Impotenz des Mannes, Unglück in der Ehe überhaupt, werden als ätiologisch wichtig angeführt.

Wunderbar ist, dass Hysterie in gewisser Beziehung ansteckt. Es sind eine ganze Anzahl von Endemien beschrieben. Hier hatte der Anblick von bestimmten hysterischen Symptomen, z. B. Lach-, Wein-, Schrei-Krampf oder Convulsionen andere Individuen veranlasst, an gleichen hysterischen Symptomen zu erkranken.

Symptome.

Die Symptome betreffen zunächst bestimmte Nervenfunctionen, die perverse Nerventhätigkeit wiederum übt auf das ganze Individuum seinen depravirenden Einfluss aus. Man beobachtet bei der Hysterie Hyperästhesien und Neuralgien. Z. B. wird an der einen Körperhälfte jeder Gefühlseindruck mehr empfunden, als an der andern. Die geringste Berührung der Haut macht Schmerzen. So kann eine derartige Patientin die Haare nicht kämmen und geht stets mit aufgelösten Haaren umher, weil der geringste Zug wüthende Kopfschmerzen hervorruft (Haarweh). Es existirt eine Empfindung, als sträubten sich fortwährend die Haare, und als schmerze jedes einzelne Haar. Dieses Symptom kommt besonders häufig bei sehr anämischen, auch bei stillenden Frauen vor.

Bei der Mastodynie ist die Brustdrüse sowohl spontan schmerzhaft als namentlich bei jeder Berührung, selbst beim geringsten Reiben der Kleidung. Man hat schon die Brust amputirt, um dem unerträglichen Zustand ein Ende zu machen.

Ferner sind mitunter die Gelenke hyperästhetisch, namentlich das Knie- und das Hüftgelenk. Dabei soll selbst eine Anschwellung der Hautbedeckungen beobachtet sein, sodass eine Verwechslung mit einer entzündlichen Gelenkaffection leicht möglich ist. Auch bei dem hysterischen Gelenkschmerz waren die Schmerzen so stark, dass die

Patientin die Amputation verlangte, ja dass die Amputation sogar ausgeführt wurde!

Als parenchymatöse Schmerzen bezeichnet man einen bei Hysterie sehr häufigen Zustand, den man am besten hysterischen Muskelrheumatismus nennen könnte. Hier sind am ganzen Körper, an einer oder an zwei und mehr Extremitäten alle Bewegungen, bei einer gewissen Muskelsteifigkeit, schmerzhaft.

Die Hyperästhesien der Sinnesorgane sind als rein subjective Empfindungen sehr schwer zu constatiren. Hallucinationen, Geruch- oder Geschmackstäuschungen kommen vor. Ein abnorm feiner Geschmack, der aus jeder Speise die Zusammensetzung herausschmeckt, ein unglaublich feines Gehör, oder eine Idiosyncrasie gegen bestimmte Farben, Gerüche oder Geräusche werden mehrfach erwähnt.

Was den Charakter der hysterischen Neuralgien anbelangt, so ist der Schmerz oft ganz vorübergehender Natur und geistigen Einflüssen sehr unterworfen. Bei starken Aufregungen freudiger oder trauriger Natur treten die heftigsten Schmerzen plötzlich ein oder verschwinden plötzlich.

Allbekannt ist der hysterische Kopfschmerz, der nur selten den ganzen Kopf ergreift. Der Name Clavus hystericus bezeichnet den charakteristisch auf einen kleinen Bezirk beschränkten sehr intensiven Schmerz. Er sitzt im Hinterkopf, in der Gegend der Sagittalnaht, in der Stirn einseitig, auch manchmal in der Orbita, sodass die Augäpfel schmerzhaft erscheinen. Besteht er jahrelang, so ist meist die Stirn permanent nach der Nasenwurzel zu gerunzelt, die Augen scheinen sehr tief zu liegen, sind braunumrändert, das Fett der Orbita ist geschwunden. Hysterische Zahn- und Gesichtsschmerzen kommen ebenfalls vor.

Sehr häufig ist die Intercostalneuralgie. Auch Nacken und Schultern (Omalgie, Brachialgie) sind oft der Sitz von Nervenschmerzen. Wie bei der Spinalirritation sind bestimmte Wirbel sehr druckempfindlich. Diese Form der Schmerzen wird so häufig beobachtet, dass einige Forscher die Hysterie mit der Spinalirritation identificirten. Ist die ganze Wirbelsäule schmerzhaft, so spricht man von Rachialgie. Häufiger beschränkt sich die Schmerzhaftigkeit auf das unterste Ende der Wirbelsäule. Unter dem Namen Coccygodynie ist eine eigenthümliche Neuralgie beschrieben, die allerdings nicht selten auf Luxation des Steissbeins durch Fall oder Geburt zu beziehen ist. Aber doch kommen Fälle von Coccygodynie vor, die sich bei schon vorhandenen, andern hysterischen Symptomen in einer Art entwickeln, dass sie als

local hysterische Erscheinung aufgefasst werden müssen. Bei ausgebildeter Coccygodynie besteht sowohl ein spontaner Schmerz als auch Druckempfindlichkeit. Letztere macht sich besonders dadurch geltend, dass eine derartige Kranke nicht lange Zeit sitzen, und nur unter sehr grossen Schmerzen sich niedersetzen und aufstehen kann.

Auch Ischias und Lumbalneuralgie werden beobachtet. Unter Ovarie, Hysteralgie und Hyperästhesie des Peritonäum beschrieb man früher Hyperästhesien respective Neuralgien, die wir wohl heutzutage nicht mehr anzunehmen brauchen. Chronisch-entzündliche Zustände des Pelveoperitonäum oder wenigstens chronische Ernährungsstörungen in Folge von pathologischen Circulationsverhältnissen und Lageveränderung der Beckenorgane werden der Grund dieser Schmerzen sein. Dagegen ist der Introitus vaginae oft ganz enorm schmerzhaft. Trotz weiter Vulva und Vagina schreien die Patientinnen bei der Untersuchung laut auf. Dabei existirt kein Krampf des Sphincter, weshalb man diese Hyperästhesie nicht etwa mit Vaginismus identificiren darf.

Im Gegensatz zu den Hyperästhesien und Neuralgien kommen bei Hysterie Anästhesien und Analgesien vor. Eine Kranke hat z. B. in der Hand so wenig Gefühl, dass sie nicht weiss, ob sie einen Gegenstand festhält oder nicht. Man hat sogar den Sinn des Muskelbewusstseins angenommen, weil manche Hysterische Bewegungen nur dann ausführen, wenn sie mit den Augen die Bewegung controliren. Bei verbundenen Augen dagegen existirt das Bewusstsein der Vollendung einer intendirten Bewegung, ohne dass sie wirklich vollendet ist. Diese Anästhesie kommt auch an der Conjunctiva und dem Pharynx vor, sodass eine Täuschung auszuschliessen ist. An den Muskeln und Nerven wurde die verminderte elektrische Erregbarkeit nachgewiesen. Unter Analgesie versteht man den wunderbaren Zustand, wo zwar die Berührung wahrgenommen, der Schmerz aber nicht empfunden wird. Dass man in der Chloroformnarcose jeden Schnitt ganz genau fühlen und hören kann ohne den Schmerz zu empfinden, habe ich an mir selbst erfahren. Bei der Hysterie handelt es sich um Aehnliches. Hierher gehören die berüchtigten Fälle von Hysterischen, welche alle Schmerzen erduldeten, Operationen nicht nur geschehen liessen, sondern sogar provocirten, ohne im geringsten über Schmerzen zu klagen. Eine Hysterica brachte sich Nadeln unter die Haut und liess sich allmählich 389 Stück operativ entfernen. Sowohl die Anästhesien als die Analgesie sind meist an bestimmte Nervenbahnen gebunden.

In den Sinnesorganen kommt es ebenfalls zu Funktionsstörungen, so ist Amaurose bei Hysterie mehrfach beobachtet, seltener

hysterische Taubheit. Dieselbe hing mit starkem Ohrensausen und dem Clavus zusammen.

Abnormes Hitzegefühl kommt in der Menopause als fliegende Hitze, bei Hysterie in verstärktem Maasse vor. Das abnorme Kältegefühl ist wohl mehr eine Folge der körperlichen Ruhe und des Stubenaufenthaltes. Namentlich Hysterische, die nicht zum Ausgehen zu bewegen sind, „verwöhnen" sich immer mehr und mehr, und bekleiden sich schliesslich in lächerlichster Weise mit allen möglichen Wärmestoffen. Auch über Formicationen in der ganzen Haut oder in den Extremitäten wird spontan geklagt. Fast bei jeder Hysterica liegt die Hautthätigkeit sehr darnieder. Die Kranken haben eine auffallend trockene, wenig geschmeidige, schlaffe Haut.

Der Magen und die Gedärme sind oft von Luft ausgedehnt, es existirt dabei eine eigenthümliche hysterische Kolik. Auch haben die Kranken das Gefühl von Völle, sodass sie an eine Anschwellung oder Geschwulst glauben, und behaupten, sie könnten unmöglich die Kleider schliessen und die Röcke fest binden.

Hartnäckiges, krampfhaftes, jahrelang dauerndes Erbrechen wird ebenfalls bei Hysterie beobachtet. Dabei kann der Magen ganz gesund sein, sodass gerade schwere Nahrungsmittel gut vertragen werden. Ja derartige Patientinnen essen oft tagelang Nichts, um plötzlich mit Heisshunger grosse Quantitäten zu verschlingen. Ebenso trinken manche Hysterische so viel, dass man von Polydipsia hysterica gesprochen hat. Das Nahrungsbedürfniss stellt sich zu ungewohnten Zeiten ein. Kaum eine Hysterische isst, wie andere Menschen, zu bestimmten Mahlzeiten in geregelter Weise. Damit hängen selbstverständlich Verdauungsanomalien namentlich Obstruction zusammen. In andern Fällen erfolgt zwar kein Erbrechen, aber ein permanentes Schluchzen, Singultus, macht den Zustand mindestens ebenso qualvoll. Besonders bei Aufregung oder auch nur bei der Intention zu sprechen, ist wegen des Singultus jede Unterhaltung unmöglich. Aehnlich unangenehm ist ein fortwährendes Gähnen, und das subjective Gefühl einer aufsteigenden Kugel, der Globus hystericus.

Mitunter ist die Harnausscheidung alterirt. Nach hysterischen Krämpfen wird oft enorm viel Urin entleert, während andererseits geradezu Urinverhaltung eintritt, sodass man diesen Zustand als hysterische Ischuria bezeichnete. Auch hier handelt es sich um Innervationsstörungen.

Von Seiten des Herzens kommt es zu verschiedenen Symptomen, so zu sehr starken Herzpalpitationen. Auch beschreiben manche Patientinnen den Zustand als Herzkrampf: das Herz höre gleichsam

auf zu schlagen, klopfe ganz unregelmässig und verschieden stark an den Thorax. Hier handelt es sich wohl meist um eine Innervationsstörung des Vagus, denn in allen ausgeprägten Fällen wird mit Nachlass des Anfalls reichlich Urin entleert. Das Sphincter vesicae ist ebenfalls manchmal krampfhaft zusammengezogen. So hat man Hysterische jahrelang katheterisiren müssen.

Im Bereich der Respirationsorgane wird der krampfhafte hysterische Husten vielfach beschrieben. Er erfolgt nach Eintreten eines unerträglichen zum Husten reizenden Kitzels im Kehlkopf. Der Husten ist tonlos, heiser und quält die Patientin aufs äusserste. In manchen Fällen hatte der Husten Aehnlichkeit mit dem Keuchhusten: immer wiederkehrende Paroxysmen führen zu Erbrechen. Auch wirkliche Dyspnoë — Asthma hystericum — und auffallend schnell folgende Athemzüge — Apnoë hysterica — sind mehrfach beobachtet. Der hysterische Glottiskrampf führte sogar zum Tode.

In der motorischen Sphäre kommen Lähmungen, Contracturen und convulsivische Zustände vor. Bei den Lähmungen ist die muskuläre Contractilität normal, dagegen die Sensibilität herabgesetzt, wunderbar ist das, bei starken Gemüthsaffecten oft plötzliche Verschwinden von Lähmungen. Erzählungen von Kranken, die jahrelang gelähmt im Bette lagen und plötzlich gesund wurden, existiren vielfach. Diese Fälle sind prognostisch nicht ungünstig. Die Lähmungen betreffen Arme und Beine. Theilweise kommen sogar Contracturen vor, sodass das Bild von Hemiplegien und Paraplegien entsteht. Ptosis, Strabismus, Facialisparalysen sind ebenfalls beobachtet. Manche Patientinnen behaupten sogar vollkommen gelähmt zu sein, lassen sich füttern und liegen bewegungslos, ohne geistige Beschäftigung, monatelang im Bette. Ueber Schlafsucht bis zum Scheintod, somnambule Zustände, wurde mehrfach berichtet.

Der geringste Grad der Convulsionen ist die eigenthümliche hysterische Unruhe, die als Unruhe der Beine: Anxietas tibiarum, unendlich häufig vorkommt. Ebenso oft wird über ein eigenthümliches Schwächegefühl und Zittern in den Unterarmen geklagt. Dasselbe macht sich namentlich dadurch geltend, dass die Patientin weder weibliche Handarbeit vornehmen noch schreiben kann. Ob der Vaginismus (cfr. pag. 119 und 401) als locale Hysterie gedeutet werden kann, ist trotz der immer wiederholten Behauptung sehr zweifelhaft. Ueberhaupt spielen sexuelle Verhältnisse, Dyspareunie, Nymphomanie oder individuelle Abneigung und Anästhesie beim Coitus selbst, nur eine untergeordnete Rolle.

Weinkrampf und Lachkrampf oft schnell abwechselnd, ebenso Schreikrämpfe, Vociferationen, gehören zum Bilde ausgesprochener Hysterie.

Wirkliche Convulsionen mit und ohne Bewusstsein sind schon ein bedenkliches Symptom schwerster Hysterie. Diese Anfälle, Hystero-epilepsie genannt, haben vollkommen den Charakter der Epilepsie. Bekannt ist es, dass es bei manchen Kranken gelang, durch Druck auf die Ovarialgegend solche Anfälle hervorzurufen.

Ich beobachte eine Hysterica, welche durch diesen Druck stets bewusstlos, wie narcotisirt, wird, noch 2 bis 3 Stunden danach in Lethargie liegt, und erst viel später wieder sprechen kann. Sobald ein Wort gesagt werden soll, beginnen die ganzen Gesichtsmuskeln zu zucken, ohne dass es gelänge zu sprechen. In manchen Fällen bleiben die Extremitäten nach dem hysteroepileptischen Anfall in Zwangsstellung stehen, sodass die Kranken stundenlang in verzerrten Attitüden verharren.

Bei lange bestehender Hysterie führt die abnorme Nerventhätigkeit fast stets zu Abnormitäten des Geistes: aus der reflectirten Neurose wird eine reflectirte Psychose. Der eigenthümlich schnelle Stimmungswechsel, die andauernde geistige Depression der Hysterischen sind bekannt. Charakteristisch ist die Sucht, bewundert zu werden und als interessanter Fall zu gelten. Diesem Bestreben werden mitunter die grössten Opfer gebracht. So haben sich Hysterische selbst Wunden beigebracht und diese Wunden so lange gereizt, bis der Zustand lebensgefährlich oder selbst eine Amputation nöthig wurde. Frösche und Würmer, Koth und Urin sind verschluckt, nur um durch das Erbrechen dieser Gegenstände interessant zu erscheinen. Mit dieser wunderbaren Willenstärke im Ertragen geht oft eine grosse Schlaffheit und Mangel an Energie in andern Dingen Hand in Hand.

Eine hochgradig Hysterische gewährt fast immer den Anblick einer schwer Leidenden, wenn auch Abmagerung häufig nicht vorhanden ist. Das Bewusstsein, krank zu sein, die ätiologischen oben erwähnten, geistigen Depressionszustände bewirken eine sich in jeder Bewegung und in dem ganzen Wesen ausprägende Melancholie und Hülfslosigkeit. Bei geringen Graden von Hysterie sind die Kranken oft im Gegentheil auffallend lebhaft, ja interessant. Werden doch fast alle modernen Romanheldinnen mit deutlichen Zügen von Hysterie geschildert.

Der Verlauf der Hysterie ist chronisch, die Dauer unbegrenzt. Vollkommene Heilung kommt vor. Hysterische Mädchen werden mitunter durch Ehe, Mutterglück und Muttersorgen vollkommen geheilt. In der klimacterischen Periode hört die Hysterie, aber meist nur sehr allmählich, auf. Sie kann aber auch bis in das höchste Alter

andauern. Verschwinden auch in einigen Fällen Lähmungen, Convulsionen und überhaupt die schwereren Symptome allmählich, so bleibt doch Nervosität, „reizbare Schwäche", sowie körperliche und geistige geringe Leistungsfähigkeit zurück. Bei grossen Aufregungen und erneuten deprimirenden Einflüssen können auch nach jahrelanger Pause von Neuem schwere Symptome eintreten.

Diagnose und Prognose.

Es kommt hier nicht sowohl auf die Stellung der Diagnose an, als vielmehr darauf, dass man alle Symptome genugsam kennt, um nicht etwa schwere organische Leiden hinter hysterischen Symptomen zu suchen. So ist oft wochenlange sorgfältige Beobachtung nöthig, um bei Rachialgie etc. Rückenmarkaffectionen auszuschliessen. So ist genaue elektrische Untersuchung bei den Contracturen und Lähmungen nothwendig. Auch bei Gelenkschmerzen, bei Ischuria hysterica, bei Polydipsie sind mit symptomverwandten Krankheiten Verwechslungen vorgekommen.

Schon erwähnt wurde, dass manche Hysterica, um interessant zu sein, die unglaublichsten Dinge erfindet und fortgesetzt Unwahrheiten sagt. Man muss deshalb vorsichtig sein und nicht Alles glauben. Andererseits ist schon der Umstand, dass dergleichen Lügen vorgebracht werden, pathologisch. Besonders wichtig ist es, die Symptome der Hysterie von denen der Morphiumsucht zu trennen. Da beides sich häufig complicirt und da alle Morphiophagen lügen und wenig Ehrgefühl besitzen, so erfordert oft ein derartiger Fall das sorgfältigste Studium.

Die Prognose ist bei den schweren Formen schlecht. Bei geringeren hysterischen Erscheinungen richtet sich die Prognose nach der Möglichkeit, den ätiologischen Zusammenhang aufzudecken, und die veranlassenden Momente zu beseitigen. Im Allgemeinen sind diejenigen Fälle, bei denen ein Symptom, wenn auch in sehr hohem Maasse, ausgeprägt ist, prognostisch günstiger als Fälle von geringfügiger, multipler Hysterie.

Therapie.

Nach unserer Darstellung wird es in besonders schweren Fällen gerechtfertigt sein, dasjenige Organ zu entfernen, von dessen Reizzustande die Reflexneurose der Hysterie abhängt. Gerade so wie man eine reflectirte Epilepsie durch Nervendehnung oder durch Excision einer Narbe geheilt hat. Es würde also die Entfernung der Ovarien, die Castration als rationelle Therapie Geltung haben. Und allerdings ist in der neueren

Zeit von Battey, Hegar und anderen dieser Weg eingeschlagen. Indessen ist die Castration eine lebensgefährliche Operation, die Hysterie aber ist meistentheils nicht lebensgefährlich. Nur dann also, wenn der durch die Reflexneurose verursachte Zustand ein solcher ist, dass das Leben direct gefährdet, oder die Gesundheit untergraben und dadurch das Leben indirect bedroht ist, lässt sich die heroische Therapie der Castration rechtfertigen. Es würden also Fälle von Hysteroepilepsie, hysterischem Glottiskrampf, Husten oder unerträglicher Dysmenorrhoe die Castration indiciren, ferner vielleicht derartige Fälle, bei denen das Ausbrechen einer Psychose bei Andauern des unerträglichen Zustandes mit Sicherheit anzunehmen wäre.

Klar ist, dass, je mehr es gelingt, die Laparotomien ungefährlich zu machen, auch um so eher derartige Eingriffe zu gestatten sind. Diejenigen, welche die Hysterie nicht als Reflexneurose, sondern als ein multiples Nervenleiden auffassen, werden über die Berechtigung der Castration andere Ansichten haben müssen.

Die Schwierigkeit der Castration ist nicht zu unterschätzen. Bei Frauen, die geboren haben, also bei schlaffen Bauchdecken und beweglichen Beckenorganen ist die Castration spielend leicht. Bei festen, fetten, straffen, jungfräulichen Bauchdecken dagegen, bei wenig beweglichem Uterus kann die Operation enorm schwierig sein. Acute oder subacute Perimetritis contraindicirt die Castration. Auch dann ist sie zu widerrathen, wenn soviel Pseudomembranen vorhanden sind, dass man die Ovarien bei der vorherigen, combinirten Untersuchung nicht deutlich, isolirt, nachweist. In diesen Fällen wäre die Entfernung der Ovarien vom Zufall abhängig, demnach die Castration ungerechtfertigt. Indessen bedarf die Frage von der Zulässigkeit der Castration bei Hysterie mehr der empirischen Beweise guter Resultate als der logischen Begründung durch wissenschaftliche Raisonnements.

Bei Coccygodynie hat man das Steissbein subcutan umschnitten oder völlig exstirpirt. Ist das Steissbein luxirt oder dislocirt, ist es ganz isolirt und permanent druckempfindlich, so ist die Operation gerechtfertigt. Erstreckt sich aber, wie sehr häufig, die Schmerzhaftigkeit auch auf höhere Partien, so kehrt der Schmerz nach der Exstirpation früher oder später wieder. Die Technik der Operation ist einfach: man führt einen Längsschnitt, erfasst mit einer Zange den kleinen Knochen und reisst ihn, die festen Adhärenzen mit Messer und Scheere durchtrennend, heraus. Ein sauberes, blos schneidendes „Excidiren“ ist bei der tiefen Lage des Knochens schwierig. Der Mastdarm, das

einzige gefährdete Organ, wird durch Einführen eines Fingers und die mit dem Finger ausgeübte Controle geschützt.

Specifische Heilmittel gegen Hysterie giebt es nicht. Man wird versuchen, jedes constatirte Leiden der Genitalorgane zu beseitigen. Dann müssen alle Functionen des Körpers geregelt, der Körper muss unter normale Bedingungen gebracht werden. Ist dies unter den häuslichen Verhältnissen unmöglich, so ist die Patientin in eine Anstalt für Nervenkrankheiten zu transferiren. Nahrungsaufnahme, Verdauung, Schlaf, Bewegung im Freien, Lectüre, Arbeit jeder Art, kurz Nichts darf dem behandelnden Arzt unwichtig erscheinen. In minutiös genauer Weise, mit gewissenhafter Sorgfalt und unermüdlicher Ausdauer ist die Kranke so zu behandeln, dass die Lebensweise für jede Stunde vorgeschrieben wird. Ist es wirklich möglich in psychischer und somatischer Beziehung die Patientin in der angedeuteten Weise genau zu controliren, so hat man auch Erfolge.

Niemals wende man bei Hysterischen ohne Nothwendigkeit Narcotica an. Der grösste Procentsatz der Morphiophaginnen wird von den Hysterischen gestellt, und hier wiederum trifft eine grosse Schuld manche Aerzte, die mit der stets bereiten Morphiumspritze den hysterischen Quälgeist auf bequeme Manier beruhigen.

Unter den Bädern sind mit Recht die Kaltwasserheilanstalten am meisten beliebt. Die verringerte Hautthätigkeit weist auf die Nützlichkeit des Gebrauchs von Bädern hin.

Sachregister.

Abdominaltumoren, differentielle Diagnose derselben 384.
Abführmittel, im Allgemeinen 186.
Abscess, ovarieller 354.
— parametritischer 319.
— perimetritischer 331.
— uteriner 180.
Acetum pyrolignosum 195.
Acidum nitricum 195.
Acne der Vulva 91.
Adenoid der Portio 198.
Adenom der Ovarien 359.
— der Portio 198.
— des Uterus 308.
Adhäsionen bei Ovarientumoren 369.
— der Tuben 350.
— des Uterus bei Perimetritis 337.
Adhäsive Peritonitis 334.
— Vaginitis 110, 113.
Adstringentien zu Vaginalinjectionen 66.
Aeolipile 77.
Aetzung, im Allgemeinen 72.
— bei Krankheiten der Portio 206.
— bei Krebs des Uterus 303.
— der Uterusinnenfläche 80.
Amenorrhoe nach Haematoma ovarii 357.
— bei Hysterie 357.
Amputation des Cervix bei Uterus infantilis 160.
— — bei chronischer Metritis 78, 178.
— — bei Erosionen 178.
— — mit Galvanocaustik 78.
— — bei Hypertrophie der Portio 178, 253.
— — bei Inversio uteri 263.
— — bei Prolaps des Uterus 253.
Anamnese, Aufnahme der 26.
Anorexie bei Uteruscarcinom 299.
Anteflexio uteri 210.
— bei Prolaps 246.
Antepositio uteri bei Haematocele 341.
— bei Ovarientumoren 366.
Antepositio uteri bei Perimetritis 332.
Anteversio uteri 221.
Antisepsis 51, 288.
— bei Laparotomien 62.
Ascites, differentielle Diagnose 377.
Atresia ani 86.
— ani vaginalis 85.
— hymenalis 168.
— Tubarum 350.
— uterina 168.
— vaginalis 168.
Auscultation bei Abdominaltumoren 379.
Ausflüsse bei Blumenkohlgewächsen 296.
— bei Carcinoma uteri 296.
— bei Cervicalcatarrh 197.
— bei Endometritis 180.
— bei Sarcoma uteri 307.
— bei Schleimpolypen 308.
— bei Vaginitis 113.
Auskratzen des Uterus 196.
Ausspülung der Scheide 66.
— des Uterus 55.
Axendrehung des Stiels der Ovarientumoren 369.

Bäder bei Metritis 187, 188.
— bei Parametritis 323.
— bei Perimetritis 339.
Bartholin'sche Drüsen 2, 4.
— Entzündung derselben 95, 96, 111.
— Neubildung der 100.
Bauchfell 326.
— Entzündung 326.
— Neubildungen 386.
— bei Prolapsen 247.
Bauchhöhle, Erguss in die, ascitischer 377.
— — aus Abscessen 319, 331, 336.
— — aus Ovarialtumoren 371.
— Tumoren der 384.
Beckenbindegewebe 314.
— Blutung in das 343.
— Entzündung des 312.
— Neubildungen des 347.

Beckenserosa siehe Bauchfell.
Befruchtung 23.
Beinhalter 104, 142, 251.
Bicornität des Uterus 155.
Bildungsfehler der Blase 124.
— des Hymen 2.
— der Ovarien 353.
— der Tuben 349.
— des Uterus 153.
— der Vagina 153.
— der Vulva 84.
Bilocularität des Uterus 155.
Blasendivertikel beim Prolaps 248.
Blasenfisteln bei Krebs 137.
Blasengebärmutterfistel 137.
Blasengebärmutterscheidenfistel 137.
Blase, Durchbruch in die, bei Ovarialabscess 354.
— — bei Parametritis 318.
— — traumatischer 136.
— Entzündung der 125.
— Lageveränderung der 123.
— Neubildung der 134.
— Spaltbildung der 124.
Blumenkohlgewächs 302.
Blutansammlung bei Atresien 168.
— bei Haematocele 340.
— bei Haematom 343
Blutcysten der Ovarien 356.
Blutentziehung 70.
— bei Metritis 180, 187.
— bei Perimetritis 339.
Blutungen bei Adenom 308.
— der breiten Mutterbänder 343.
— bei Carcinom 296, 299.
— bei Inversio uteri 261.
— bei Myomen 271.
— in das Ovarium 356.
— in Ovarialcysten 370.
— bei Retroflexio 229.
— bei Sarcom 307.
— in die Tuben 170, 350.

Carcinom des Bauchfells 294.
— der Blase 135.
— des Cervix 293.
— der Ovarien 363.
— der Tuben 352.
— des Uterus 293.
— der Vagina 118.
— der Vulva 97.
Carunculae myrtiformes 2.
Carunkel der Harnröhre 152.
Castration 220, 352, 356.
Catheter 56.
Cervix, Amputation respective Excision 78, 178, 253.
— — bei Adenoid 178.
— — bei Carcinom 293.
— — bei conischer Portio 164.
Cervix, Amputation respective Excision bei Hypertrophie 164, 253.
— — bei Prolaps 253.
— Dilatation des, mit Instrumenten 48, 50, 162.
— — mit Laminaria 44.
— — mit Pressschwamm 45.
— Erosionen des 200, 207, 208.
— — bei Inversio uteri 261.
— Katarrh des 197.
— Hypertrophie des 164, 210.
— Incisionen in den 162.
— Myome des 268.
— Stenose des 161.
Clitoris 2.
Coccygodynie 400, 406.
Col tapiroid 210.
Conception, Theorien der 24.
Condylome breite 88, 94.
— spitze 95.
Consensuelle Erscheinungen 28.
Corpus luteum, Fibrom entstanden aus 364.
Curetten 83.
Cysten der Bartholin'schen Drüsen 100.
— der Ligamenta lata 348, 377.
— der Ligamenta rotunda 349.
— des Nebeneierstocks 348.
— der Ovarien 357.
— der Vagina 117.
— der Vulva 100.
Cystocele 293, 241.

Dammrisse 100.
— bei Uterusprolaps 240.
— Operation der 101.
Darmcanal bei Hydronephrose 395.
— bei Ovarientumoren 395.
Darmfistel bei Perimetritis 333.
Darmscheidenfisteln 121.
Decidua menstrualis 191.
Dermoid der Ovarien 365.
Diagnostik, allgemeine 26.
Dilatation der Blase 134.
— des Cervix 44, 48.
— des Mastdarm 33.
Diphtheritis der Scheide 113.
Doppelhäkchen 42.
Douglasische Falten 5, 6.
— Erschlaffung der 232.
— Verkürzung der, durch Entzündung 212.
Douglasischer Raum 5, 6.
Drahtecraseur 283, 291.
Drainage der Blase 140, 149.
Durchbruch eines Haematoms 344.
— eines parametritischen Exsudates 319.
— eines perimetritischen Exsudates 336.

Dysmenorrhoe 21.
— bei Anteflexio 214.
— membranöse 191.
— bei Metritis 184.
— bei Myomen des Uterus 222, 271.
— bei Perimetritis 328.

Echinococcus des Beckenbindegewebes 347.
— der Leber 386.
— der Nieren 387.
— des Uterus 311.
Ectropium des Muttermundes 208.
Eierstock siehe Ovarium.
Eileiter siehe Tuben.
Ekzem der Vulva 91.
Elephantiasis der Vulva 97.
Elevation des Uterus 264.
Elythrorrhaphie 250.
Enchondrom 348.
Endocervicitis 198.
Endometritis, acute 189.
— chronische 189.
— fungöse 190.
Endosalpingitis 350.
Enterocele vaginalis 241.
Entwicklungsfehler s. Bildungsfehler.
Entzündung des Beckenbindegewebes 312.
— der Dermoidcysten 366.
— des Graaf'schen Follikel 354.
— der Ovarialcysten 370.
— der Ovarien 354.
— des Peritonäum 326.
— der Scheide 109.
— der Tuben 350.
— des Uterus 179, 181.
Enucleation der Myome 287.
Episiorrhaphie 256.
Epispadie 87.
Epitheliom des Uterus 295.
Ergotin 278.
Erosionen 201.
Erweichung der Myome 269.
— der Ovariencysten 371.
Excision des Cervix 163.
— bei Catarrh 208.
Exstirpation, totale des Uterus 304, 305.
Extrauteringravidität 376.

Ferrum candens 77.
Fibrocystische Tumoren des Uterus 268.
— Differentialdiagnose derselben 383.
— des Ligamentum latum 348.
Fibrom des Beckenbindegewebes 348.
— des Ligamentum latum 348.
— des Ligamentum rotundum 349.
— der Scheide 119.
Fibrom der Tuben 352.
— des Uterus 265.
— der Vulva 99.
Fimbria ovarica 7.
Fisteln der Blase 136.
— in Folge von Carcinom 297.
Follikel der Portio 202.
Follikuläre Hypertrophie 203.

Galvanocaustik 78, 284.
Gangrän der Vulva 91.
Genitalien, äussere 1.
— innere 3.
Geschwüre der Blase 127.
— der Portio 198.
— der Vulva 88.
Glühhitze, Anwendung von 77.
Graaf'scher Follikel 8.
— Entzündung 354.
— Hydrops 358.
Gynatresien 168.
— Operationen der 174.

Haare in Dermoidcysten des Ovarium 365.
Haematocele 356.
— anteuterina 343.
— intraperitonäalis 340.
— extraperitonäalis 343.
— retrouterina 340.
Haematocolpos 169.
Haematom des Beckenbindegewebes 343, 347.
— freies des Uterus 310.
— der Ovarien 356.
— der Vulva 91.
Haematometra, Differentialdiagnose der 277.
— einseitige 169.
— im rudimentären Nebenhorn 169.
— der Tuben 170.
Haematosalpinx 170.
Harnleiterscheidenfisteln 137.
Harnröhrenscheidenfisteln 137.
Harnfisteln 136.
Hermaphroditismus 87.
Hernien der Ovarien 353.
— des Uterus 264.
— der Vulva 100.
Herpes vulvae 91.
Hydatite, Morgagni'sche 352.
Hydrocele, Lig. rot. 349.
Hydrometra respective Pyometra 168.
Hydronephrosis 395.
— durch Uteruskrebs 299.
Hydrops follicularis 358.
— tubarum 351.
Hymen 2.
— Atresia des 168.
Hypersecretion des Uterus 217.

Hypertrophie des Cervix 245.
— der Clitoris 97.
— folliculäre 203.
— der Ovarien 355.
— des Uterus 183.
— der Vulva 97.
Hypoplasie des Uterus 161.
Hypospadie 86.
Hysteralgie 401.
Hysterie 397.
Hysterophor 256.

Incarcerationserscheinungen bei Myomen 270.
— bei Ovarientumoren 372.
— bei Uterus retroflex. gravidus 231.
Incision in den Cervix 162.
— in die Schleimhaut bei Myomen 280.
Injectionen heisse, in die Scheide 66.
— in den Uterus 55, 80, 193.
Intraperitonäale Exsudate 331.
Intrauterinbehandlung 79.
— Pessar 218.
— Spritze 80.
Inversio uteri 260.
Involution senile 25.
Irrigation, permanente 59.
— der Scheide 325.

Jauchige Wunden, Behandlung der 54.
Jauchung bei Carcinom 296.
— bei Fibrom 274.
— in Ovarialcysten 370.
Jodkali 339.
Jodtinctur bei Metritis 193.
— bei Myomen 280.
— bei Parametritis 325.
— bei Perimetritis 339.
— bei Vaginitis 116.

Kachexia carcinomatosa 299.
Kalte Injectionen gegen Blutungen 280.
Katarrh des Endometrium 189.
— der Scheide 109.
— der Vulva 88.
Kegelmantelförmige Excision 163.
Keilexcision 164.
Klammern bei der Ovariotomie 391.
Klimax, anticipirter 292.
Knieellenbogenlage 29.
Knochen in Dermoidcysten 365.
Kolpitis 109.
Kolpohyperplasia cystica 112.
Kolpohysterotomie 307.
Kolpomyotomie 281.
Kolporrhaphia anterior 254.
— posterior 257.
Krämpfe, hysterische 403.
— bei Vaginismus 119.

Lähmung bei Exsudaten 318.
— bei Hysterie 403.
— bei Retroflexio uteri 230.
Lagerung der Kranken bei der Untersuchung 29.
Lageveränderung der Ovarien 355.
— der Tuben 352.
— des Uterus 210.
Laminaria 46.
Laparomyotomie 281.
Laparotomie bei Gynatresien 175.
— bei Ovarientumoren 388.
Lebertumoren, differentielle Diagnose der 386.
Lig. lat. Blutungen im 343.
— Cysten des 348.
— Myome des 348.
Lig. rot. Krankheiten des 349.
Lipome abdominelle 386.
— des Netzes 386.
— der Tube 352.
— der Vulva 99.
Liquor ferri sesquichlorati 196.
Löffel, der scharfe 83, 196, 205.
Löffelzange 286.
Lues 88, 153.
Lupus der Vulva 99.

Massage 325.
Mastdarm, Lage des 10.
— — bei Vorfällen 248.
— Perforation durch Uteruskrebs 294.
— — durch Haematocele 344.
— — durch Ovarialkystome 371.
— — durch parametritische Exsudate 318.
— — durch perimetritische Exsudate 336.
— Untersuchung des 33.
Mastdarmscheidenfistel 121.
Mastodynie 399.
Membrana granulosa 8, 357.
Menorrhagie bei Carcinom 296, 299.
— bei Endometritis 190.
— bei Myomen 271.
— bei Polypen 272.
— bei Sarcom 307.
Menstruation, Anomalien der, bei Hysterie 399.
— bei Ovarientumoren 374.
— schmerzhafte 21.
— vicariirende 22.
— vorzeitige 21.
Mensuration 379.
Messer, Simon's 144.
— Sims' 163.
— zu Scarificationen 71.
Metritis, Aetiologie 179, 181.
— Allgemeines 177.

Metritis, Behandlung der 180, 186.
— Definition 177.
— Differentialdiagnose 185.
Metrotome 167.
Metrorrhagie siehe Blutung.
Milchglasspeculum 38.
Milztumoren 387.
Mischgeschwülste der Ovarien 366, 375.
Mons Veneris 1.
Mutterbänder s. Lig. lata und Lig. rot.
Muttermund, Erosionen am 201.
— Incisionen in den 162.
— Stenosen des inneren 165.
— — des äusseren 161.
Myom des Cervix uteri 268.
— cystisches 268.
— interstitielles 266.
— des Lig. latum 348.
— des Lig. rotundum 349.
— Metamorphosen der 269.
— submucöse 267.
— subseröse 265.
— des Subserosium 348.
— teleangiectodes 268.
— des Uterus 265.
— der Vagina 119.
— der Vulva 99.
Myosarcome 307, 364.

Nachbehandlung. antiseptische 53.
Nadelhalter 107, 146.
Naevus vulvae 91.
Naht, bei Cervixoperationen 163, 164, 208.
— bei Dammrissen 102.
— bei Episiorrhaphie 256.
— bei Fisteln 145.
— bei Ovariotomien 396.
— bei Prolapsoperationen 257, 258.
Narcotica bei Dysmenorrhoe 221.
— bei Hysterie 407.
Nebeneierstock 9.
— Geschwülste des 348.
Neubildung der Leber 386.
— des Netzes 386.
— der Niere 387.
— des Peritonäum 294.
— der Ovarien 357.
— des Subserosium 347.
— der Tuben 352.
— des Uterus 265.
— der Vagina 118.
— der Vulva 95.

Omentum, Geschwülste des 386.
— Verhalten des bei Ovarientumoren 369, 370.
Oophoritis 354.
Operationen, gynäkologische 64.
Orificium uteri externum 4.
Ovarien, Abscess der 354.
— accessorische 353.
— Anatomie der 357.
— Angiom der 365.
— Bildungsfehler der 353.
— Blutcysten der 356.
— Carcinom der 363.
— Dermoid der 365.
— Dislocation der 355.
— Enchondrom der 365.
— Entzündung der 354.
— Fibrom der 363.
— Fibrosarcom der 364.
— Hernien der 353.
— Lageveränderung der 353.
— Mangel der 353.
— Neubildung der 357.
— Papillom der 359.
— Peritonäale Einpflanzung der 366.
— Sarcom 364.
— Tuberculose 365.
— Ueberzahl 353.
Ovariencysten Blutung in die 369, 370.
— Eiterung in den 371.
— Entzündung der 354.
— Metamorphosen der 370.
— Naturheilung der 369, 375.
Ovariotomie 388.
— Contraindicationen 388.
— Darmadhäsionen bei der 369.
— Doppelte 393.
— Instrumente zur 389.
— Nachbehandlung 396.
— Prognose 397.
— bei Schwangerschaft 388.
— Stielbehandlung 393.
— unvollendete 395.
Ovula Nabothi 202.
Ovulation 17.
Oxyuris vermicularis als Grund der Vaginitis 110.

Palpation 31.
— bei Ovarientumoren 377.
Papilläre Wucherungen der Portio 201.
— — der Vulva 91.
Papillom des Ovarium 359.
Parametritis 312.
— Anatomie der 312.
— Behandlung der 322.
— Diagnose der 319.
— Exsudate der 316.
— Symptome der 317.
— Verlauf der 318.
Paravaginitis 113.
Pelveoperitonitis 326.
Percussion bei Ovarientumoren 378.
Perimetritis, acute 326.
— Anatomie der 326.

Perimetritis, Behandlung der 339.
— chronische 330.
— Diagnose der 337.
— Exsudate der 332.
— Symptome der 334.
— Verlauf der 335.
Perinäauxesis Hegars 103.
Perinäoplastik 102.
Perinäorrhaphie 102.
Peritonäale Exsudate 316.
Peritonäum, Anatomie des 5, 326.
— Geschwülste des 386.
— Perforation in das 319, 331, 336, 371.
— bei Uterusprolaps 247.
Peritonitis carcinomatosa 294.
— nach Laparotomien 396.
— universelle 334.
Pessarien bei Anteflexio 219, 221.
— bei Anteversio 223.
— intrauterine 218.
— bei Prolaps 235.
— bei Retroflexio 235, 237.
— bei Retroversio 227.
Physiologie 17.
Polypen adenomatöse 202.
— cancroide 294, 301.
— fibröse 268.
— der Scheide 119.
— des Uterus 272.
Portio vaginalis 4.
— Krankheiten der 197.
Pressschwamm 45.
Priessnitz'sche Umschläge 131, 181, 188.
Probeincision bei Ovariotomie 396.
Probepunction 174, 338, 346, 381, 377.
Prolapsoperationen 256.
Prolaps der Vagina 239.
— der Urethralschleimhaut 151.
— des Uterus 242, 244.
Prophylaxe, antiseptische 51.
Pruritus vulvae 89, 92.
Pseudohermaphroditismus 87.
Pseudotumoren, abdominelle 385.
Psychische Einflüsse bei Hysterie 399.
Punction der Haematocele 346.
— der Ovarialcysten 377, 381.
— der Ovula Nabothi 205.
Pyometra 168.
Pyosalpinx 351.

Quellmittel 44.

Rectocele 239, 241.
Reibegeräusche bei Ovarientumoren 379.
Reinversion 264.
Reposition des Uterus bei Inversion 263.
— — bei Retroflexio 233, 237.
Retroflexio 227.
— bei Prolaps 247.
Retropositio 213.
Retroversion 213, 224.
Rieselspeculum 207.
Rudimentäre Entwicklung der Ovarien 353.
— — der Scheide 168.
— — des Uterus 106, 168.
Rückbildung der Uterusmyome 273.
Rückenlage, Untersuchung in der 30.
Ruptur von Eitercysten 336.
— von Haematocelen 341.
— von Ovariencysten 371.
— von Tuben 351.

Salpetersäure 75, 195, 206.
Salpingitis 350.
Sarcom der Ovarien 363.
— des Uterus 307.
— der Vagina 118.
— der Vulva 99.
Scarificationen 71.
— bei Metritis 193.
— bei Perimetritis 339.
— der Vaginalportion 205.
Schamlippen, grosse 1.
— kleine 2.
Scheere zum Abschneiden der Schleimpolypen 209.
— Siebold'sche 282.
Scheide, Carcinom der 118.
— Cysten der 117.
— Diphtherie der 112.
— Entwicklungsfehler der 153.
— Entzündung der 109.
— Fibroide der 118.
— Fisteln der 136.
— Injectionen in die 66.
— Katarrh der 109.
— Krankheiten der 109.
— Krampf der 119.
— Mangel 153.
— Polypen 118.
— Sarcom der 118.
— Senkung der 239.
— Tuberculose der 118.
— Untersuchung der 30.
Scheidendarmfisteln 121.
Scheidenpessarien 221, 223, 227, 235, 237, 255, 256.
Scheidenspiegel 38, 39, 40, 41, 43.
Schleimpolypen 202, 272, 308.
Schwangerschaft diff. Diagnose mit Metritis 185.
— mit Ovarientumoren 387.
Secale bei Metritis 187.
— bei Retroflexio 239.
Seitenlage bei der Untersuchung 29, 40.

Seitenlage des Uterus 264.
Senkung der Ovarien 355.
— der Scheide 239.
— des Uterus 239.
Serosa des Beckens 5.
— Blutung der 340.
— Entzündung der 326.
— des Uterus 326.
— — Entzündung der 326.
Siebold's Scheeren 282.
Sims' Seitenlage 40.
Sitzbäder 323.
Sonde 33.
Sondirung der Tuben 37.
Specula 37, 105, 143, 207.
Spritze, Braun's zu Intrauterininjectionen 80.
Stehen, Untersuchung im 29.
Steissbein, Exstirpation desselben bei Coccygodynie 406.
Stenose des Orificium externum 161.
— — internum 165.
Sterilität bei Anteflexion 215.
— bei Oophoritis 354.
— bei Ovariencysten 374.
— bei Perimetritis 336.
— bei Stenosen 215.
— bei Tubendislocation 329, 350.
— bei Uterusgeschwülsten 272.
— bei Vaginismus 119.
Stuhlverstopfung bei Carcinom 297.
— bei Haematocele 343.
— bei Myom 270.
— bei Ovariencysten 372.
— bei Prolaps 248.
— bei Retroflexio 230.
— Behandlung der 186.
Submucöses Myom 267.
Subseröses Myom 265.
Subseröse Neubildungen 347.
Subseröses Sarcom 348.

Tamponade 68.
Tanninglycerin 68, 116.
Tanninjectionen 66.
Tetanus 393.
Thermocautère 79.
Tripper als ätiologisches Moment bei Endometritis 189.
— — — bei Metritis 179.
— — — bei Perimetritis 329.
— — — bei Perioophoritis 354.
— — — bei Salpingitis 329, 350.
— — — bei Vaginitis 111.
— — — bei Vulvitis 89.
Troicart zur Ovariotomie 389.
Tube 6, 7.
— Bildungsanomalien der 349.
— Blutung in die 170.
— Durchgängigkeit der 7.
Tube, Entzündung der 350.
— Geschwülste der 352.
— Hydrops der 377.
— Krankheiten der 349.
— Lage der 16.
— Lageveränderungen der 329, 350.
— Neubildungen der 352.
— Ruptur der 176.
— Schleimhauthernien der 350.
— Sondirung der 36.
— Verschluss der 351.
Tuberculose des Bauchfells 386.
— der Blase 136.
— der Ovarien 365.
— der Scheide 118.
— der Tube 352.
— des Uterus 311.
Tuboovarialcysten 372.

Untersuchung, Allgemeines der 29.
— bimanuale 31.
— combinirte 31.
— Lage der Patientin bei der 29, 40.
— durch Palpation 377, 378.
— durch Percussion 378.
— per Rectum 33.
— in der Rückenlage 30.
— in der Seitenlage 30, 40.
— im Stehen 29.
— per Vaginam mit dem Finger 30.
— — mit der Sonde 33.
— — mit Spiegeln 37.
Urämie bei Carcinoma uteri 299.
Ureteren 10.
Urethra 10.
— Carunkeln der 152.
— Fisteln der 137.
— Krankheiten der 150.
Uterus 3.
— Befestigungen des 15.
— Bewegungen des 15.
— bicornis 155, 156.
— Bildungsfehler des 153.
— biocularis 155.
— Carcinom des 293.
— Defect des 159.
— Dilatation des 44.
— Drüsen des 5.
— Duplicität 156.
— Echinococcus 311.
— Einwirkung auf die Innenfläche des 80.
— Entzündung des 177.
— Epithel des 5.
— Fibroide des 265.
— fötalis 5, 159, 160.
— Gefässe des 11.
— Haematom des 310.
— Hypertrophie des 183.
— Hypoplasie des 161.

Uterus, Injection in den 55, 80, 193.
— Inversion des 260.
— Lage des 13.
— Lageveränderungen des 210.
— Mangel des 159.
— Myome des 265.
— Obliquität des 264.
— Prolaps des 239.
— Sarcom des 307.
— Schleimhaut des 5.
— Stenosen des 161.
— Topographie der Beckenorgane 13.
— Tuberculose des 311.

Vagina, Anatomie der 3.
— Bildungsfehler der 153.
— Carcinom der 118.
— Cysten der 117.
— Diphtheritis der 112.
— Entzündung der 109.
— — adhäsive 110, 113.
— — exfoliative 113.
— — gummöse 113.
— Fibroide der 119.
— Injectionen in die 66.
— Katarrh der 109.
— Krampf der 119.
— Krankheiten der 109.
— Lage der 13.
— Mangel der 153.
— Myome der 119.
— Prolaps der 293.
— Sarcom der 118.
— Tuberculose der 118.
— Untersuchung der 30.
Vaginalkugeln 70.
Vaginismus 119.
Vaginitis, adhäsive 110, 113.
— Anatomie der 111.
— Behandlung der 115.
— diphtheritische 112.
— exfoliative 113.
Versionen des Uterus nach hinten 224.
— — nach vorn 221.
Vulva 1.
— Bildungsfehler der 85.
— Condylome der 94.
— Diphtheritis der 91.
— Entzündung der 88.
— Gangrän der 91.
— Lipom der 99.
— Myom der 95.
— Neubildungen der 97.
— Papillom der 95.
Vulvitis 88.
— Behandlung der 93.
— erysipelatöse 91.
— folliculäre 91.
— scrophulöse 91.

Wochenbett, Einfluss des auf die Lage des Uterus 224, 240.

Zähne in Dermoidcysten 366.
Zange zum Einführen von Drains 61.
— — von Laminaria 47, 61.
— — von Ringen 223.
— zum Fassen der Portio 42.
— zum Operiren in der Blase 133. 135.
Zottengeschwulst der Blase 133.

Druck von M. Bruhn in Braunschweig.